ANATOMISCHE HEFTE.

ERSTE ABTEILUNG.

ARBEITEN AUS ANATOMISCHEN INSTITUTEN.

48. BAND (144., 145., 146. HEFT).

ANATOMISCHE HEFTE.

BEITRÄGE UND REFERATE

ZUR

ANATOMIE UND ENTWICKELUNGSGESCHICHTE.

UNTER MITWIRKUNG VON FACHGENOSSEN

HERAUSGEGEBEN VON

FR. MERKEL UND **R. BONNET**

O. Ö. PROFESSOR DER ANATOMIE IN GÖTTINGEN. O. Ö. PROFESSOR DER ANATOMIE IN BONN.

ERSTE ABTEILUNG.

ARBEITEN AUS ANATOMISCHEN INSTITUTEN.

48. BAND (144., 145., 146. HEFT).

MIT 47 TAFELN UND ZAHLREICHEN TEXTFIGUREN.

WIESBADEN.

VERLAG VON J. F. BERGMANN.

1913.

Nachdruck verboten.
Übersetzungsrecht in alle Sprachen vorbehalten.

MADE IN GERMANY

Druck der Königl. Universitätsdruckerei H. Stürtz A. G., Würzburg.

Inhalt.

Seite

144. Heft (ausgegeben im Mai 1913).

Walther Vogt, Über Zellbewegungen und Zelldegenerationen bei der Gastrulation von Triton cristatus. I. Untersuchung isolierter lebender Embryonalzellen. Mit 15 Abbildungen auf Tafel 1/4 1

E. Muthmann, Beiträge zur vergleichenden Anatomie des Blinddarmes und der lymphoiden Organe des Darmkanals bei Säugetieren und Vögeln. Mit 32 Abbildungen auf den Tafeln 5/10 65

Karl Demmel, Die Entwickelung und Morphologie der Epidermiszapfen in der Haut des Schweines. Mit 21 Abbildungen auf Tafel 11/15 115

Alfred Fischel, Zur Entwickelungsgeschichte des visceralen Bindegewebes. Mit 11 Figuren auf Tafel 16/17 153

145. Heft (ausgegeben im Juni 1913).

Hans Ahrens, Die Entwickelung der menschlichen Zähne. Mit 25 Figuren im Texte und 35 Figuren auf Tafel 18/21 . . . 167

L. Grünwald, Die Ausmündung der Kieferhöhle. Mit 27 Figuren im Texte 267

Werner Budde, Ein sehr frühes Stadium von Hufeisenniere. Mit 3 Abbildungen auf Tafel 22/23 297

146. Heft (ausgegeben im Juli 1913).

K. Kostanecki, Zur vergleichenden Morphologie des Blinddarmes unter Berücksichtigung seines Verhältnisses zum Bauchfell. I. Teil. Mit 9 Textfiguren und 60 Figuren auf den Tafeln 24/31 307

Victor Schmidt, Über die Entwickelung des Kehlkopfes und der Luftröhre bei Reptilien. Mit 28 Figuren auf den Tafeln 32/38 389

R. Seefelder, Beiträge zur Entwickelung des menschlichen Auges mit besonderer Berücksichtigung des Verschlusses der fötalen Augenspalte. Hierzu 20 Textfiguren und 36 Abbildungen auf den Tafeln 39/47 473

H. Kroemer, Die Aortennarbe der Aorta thoracica. Mit 8 Figuren im Texte 507

18789

Aus dem anatomischen Institut der Universität Marburg a. L.

Über Zellbewegungen und Zelldegenerationen bei der Gastrulation von Triton cristatus.

I. Teil:

Untersuchung isolierter lebender Embryonalzellen.

von

Walther Vogt

Assistent am anatomischen Institut in Marburg a. L.

Mit 15 Abbildungen auf Tafel 1/4.

Inhalt.

Seite

Einleitung 5
Literarische Einführung 7
I. Teil: Untersuchung isolierter lebender Embryonalzellen 14
1. Zellenbewegungen in indifferenten Medien 14
Beobachtungen von Remak, Roux, His 14
Eigene Untersuchungen 18
Zusammenfassung über die Protoplasmabewegungen 32
2. Beeinflussung der Zellen durch äussere Faktoren 37
Salzgehalt des Medium 38
Eiweissgehalt des Medium 42
Einfluss der Temperatur. — Äthernarkose 44
Dauer der Zellbewegungen 46
3. Absterbeerscheinungen 47
Plasmaabschnürungen 47
4. Restitutionserscheinungen 54
5. Amöboide Bewegung und Cytotropismus 56
Literaturverzeichnis 61
Figurenerklärung 63

Einleitung.

Die vorliegenden Untersuchungen wurden angeregt durch den Befund eigentümlicher Zelldegenerationen an jungen Embryonen von Triton cristatus, über die ich in einer vorläufigen Mitteilung 1909 berichtet habe. Ich beschrieb damals das Verhalten eines Zellbezirkes am Boden der Furchungshöhle, der vom Beginn der Gastrulation an Zerfallserscheinungen an Kernen und Protoplasma zeigt, der entsprechend der Urdarmbildung Lageveränderungen während des fortschreitenden Zerfalls erleidet, um sich schliesslich bei Streckung des Embryo ganz zu verlieren. Wegen des regelmässigen Auftretens der Degenerationen an bestimmter Stelle und zu bestimmtem Zeitpunkt der Entwicklung fasste ich diesen Vorgang auf als zugehörig zur normalen Entwicklung und als physiologisch bedeutsam durch Nutzbarmachung des in den degenerierenden Zellen aufgestapelten Dotters zugunsten anderer an Dotter bereits verarmter Zellen. Demgegenüber fand ich andere Degenerationen in zeitlich und örtlich sehr wechselnder Weise bei der Bildung verschiedener Abschnitte des Centralnervensystems, die ich nach ihrem Verhalten als Abfälle der Entwicklung ohne besondere aktive physiologische Bedeutung betrachten musste. Mithin stellte ich diese späteren wechselnd auftretenden Degenerationen in Gegensatz zu den als Entwicklungsfaktor gekennzeichneten Zerfallsvorgängen bei der Gastrulation. Wieweit diese Auffassung von ihrer physiologischen Bedeutung gerechtfertigt ist, wird später zu erörtern sein; die

Gegensätzlichkeit der beiden Degenerationsgruppen hat sich mir jedenfalls im weiteren Verlauf der Untersuchung noch mehr bewiesen.

Denn im Gegensatz zu den meist scharf abgegrenzten, oft sogar ganz aus dem normalen Verbande ausgestossenen degenerierenden Zellen des Centralnervensystems zeigten sich in den Schnittserien der Gastrulastadien zuweilen eigentümliche cytologische Beziehungen der Degenerationen zu dem anliegenden und sie enthaltenden Zellbezirk; das sind also die oberen Dotterzellen, die Zellen, die den Boden der Furchungshöhle bilden und mit den degenerierten Zellen zusammen bei der Gastrulation eine weitgehende Verlagerung erfahren. Und zwar fand ich Beziehungen gerade zu solchen Zellen, die durch ihre auffallende Gestalt unmittelbar den Anschein erweckten, dass sie an diesen Verlagerungsvorgängen des Dotterkomplexes einen aktiven Anteil haben müssten, so dass ich in ihnen ein ätiologisches Moment für das Zustandekommen der Degenerationen vermutete.

Deswegen wandte ich weiterhin den Zellbewegungen bei der Gastrulation meine grösste Aufmerksamkeit zu und liess die früher geäusserte Absicht fallen, auf vergleichendem Wege näheren Aufschluss über das Wesen der Degenerationsvorgänge zu suchen. Obgleich nun, wie sich zeigen wird, nur ein geringer Teil der Zellbewegungen zu den Degenerationen Beziehungen ergeben hat, und auch nur ein Teil der Degenerationen zu den Bewegungserscheinungen, so habe ich doch die beiden Vorgänge zu gemeinsamer Abhandlung vereinigt, weil sie in cytologischen Fragen einander ergänzende Tatsachen liefern, und vor allem, weil sie zum Schluss in der Frage nach ihrer Bedeutung im Gastrulationsprozess gemäss ihrem gleichzeitigen Geschehen auch gemeinsame Beurteilung fordern.

Literarische Einführung.

Die Annahme eines Anteiles aktiver Zellbewegungen an der Embryobildung ist schon früh in der entwicklungsgeschichtlichen Literatur zu finden. Verschiedene Vorgänge der Ontogenese dürften ohne die Annahme aktiver Zellwanderungen kaum vorstellbar sein, so die Verlagerung von nicht zusammenhängenden, lockeren Zellbezirken und ihre Gruppierung zu geordneten Organanlagen, Vorgänge, die also besonders das Mesoderm und die aus ihm entstehenden Organe betreffen; hierzu kommt, dass sowohl die Analogie mit dem erwachsenen Organismus wie auch die Kenntnis der Einzelligen die Vorstellung solcher aktiver Zellwanderungen gar nicht absonderlich erscheinen lässt; aus alledem mag es sich herschreiben, dass solche Bewegungsvorgänge als Entwicklungsfaktor viel häufiger stillschweigend angenommen als diskutiert worden sind, ja dass die Möglichkeit ihrer Existenz wohl nirgend geleugnet wird; freilich bestehen über die Ausdehnung ihres Vorkommens und die Grösse ihres Anteiles an der Ontogenese viele Widersprüche.

Bei Wirbellosen gibt es zahlreiche Beispiele amöboid wandernder Embryonalzellen, ich erwähne nur Driesch's (96) Beobachtungen an Seeigeleiern: durch Schütteln losgelöste und in der Blastula verstreute Mesenchymzellen wandern bald an ihre normalen Stellen zurück, so dass ungestörte Weiterentwicklung stattfindet.

Dass aktive Zellbewegungen ganz allgemein auch in der Wirbeltierontogenese einen wichtigen formbildenden Faktor darstellen, hat besonders W. His (94) auf Grund älterer und eigener Beobachtungen wiederholt hervorgehoben: er beschreibt z. B. die Einreihung tiefer gelegener Zellen in die Epiblastschicht der Hühnchenkeimscheibe unter Vortreiben von Fort-

sätzen in die Zellzwischenräume der Epithelplatte, wobei die sich eindrängenden Zellen Keil- und Flaschenform annehmen: „Die Einwanderung tieferer Zellen in überliegende Schichten unter Überwindung von unzweifelhaft vorhandenen Widerständen ist ein höchst bemerkenswerter Vorgang von weit verbreitetem Vorkommen."

Für den Entwicklungsvorgang, der uns beschäftigen soll, die Gastrulation, ist der Anteil aktiver Zellbewegungen schon 1881 von J. P. Nuel als wesentlicher Faktor erkannt worden. Sein Untersuchungsobjekt, Petromyzon Planeri, hat hier ganz besonderes Interesse, weil Petrom. in den ersten Entwicklungsstadien den Amphibien und gerade den Tritonen ausserordentlich nahesteht; Nuel folgert zunächst aus gewissen Vorgängen während und nach der Befruchtung, dass das Eiplasma kontraktil sei; er scheint dann diese Eigenschaft auf die jungen Embryonalzellen zu übertragen und vermutet sogar amöboide Pseudopodienbildung: „Vermöge ihrer Kontraktilität strecken sich die oberflächlichen Hypoblastzellen in die Länge und steigen in den Raum der Furchungshöhle empor. Nachdem sie sich an dem Epiblast-Gewölbe angeklammert haben, bilden sie einen Stützpunkt für die nach ihnen emporsteigenden Zellen." „Die spindelförmigen Verlängerungen der Zellen könnten Pseudopodien sein, von den Zellelementen ausgesandte Arme, durch welche die Protoplasmamasse ausfliessen und den Ort verändern könnte." — „Die Hypoblastzellen, die dem Dach zustreben, scheinen Anstrengungen zu machen, um länger zu werden und sich an die Epiblastwölbung anheften zu können."

So ausgeprägte Anschauungen über die Bewegungstätigkeit der Furchungszellen finden sich in der älteren Amphibienliteratur an keiner Stelle. Zwar ist in den klassischen Arbeiten von Götte (75), O. Schultze (87), O. Hertwig (92) u. a. Untersuchern der Keimblattbildung [1]) eine Entstehungsweise des

[1]) Ausführliche Literatur s. besonders bei Seemann (07).

Entoblasten beschrieben worden, die aktive Zellwanderungen unmittelbar vermuten lässt, doch haben diese Autoren zumeist andere Faktoren für die Zellverlagerungen verantwortlich gemacht, so vor allem den „Wachstumsdruck" (zuerst Götte).

Erst A. Gurwitsch (96) hat bei der Amphibiengastrulation die Zellbewegungen in ähnlicher Weise aufgefasst, wie Nuel bei Petromyzon. Durch das Studium von experimentell missbildeten Gastrulastadien, die er besonders unter der Einwirkung von Lithiumchlorid erhielt, wurde er zu der Annahme gebracht, „dass die Gastrulation bei den Amphibien auf ein aktives Wandern einer Zellgruppe gegen die Blastulahöhle zurückzuführen sei". Und zwar sind es die „aktiven Dotterzellen", d. h. die am Boden der Furchungshöhle befindlichen Dotterzellagen, die diese aktive Wanderung ausführen, dabei den unter der Randzone gelegenen Dotterzellbezirk sekundär nach innen ziehen und dadurch die Urdarmbildung bewirken, so dass diese hiernach weder durch Delamination, noch durch selbständige Einstülpung, am wenigsten aber durch Epibolie zustande kommen soll. Auf Nuels Angaben und auf die Befunde Gurwitsch', die seiner Anschauung zugrunde liegen, habe ich im II. Teil noch näher einzugehen; als morphologischen Ausdruck der angenommenen Bewegungen gibt auch er nur Merkmale der fixierten Zellen an, nämlich „die typische Form und Anordnung der Zellen des aktiven Entoblastes, die sämtlich spindelförmig sind, und in Reihen geordnet, von der Einstülpungsstelle polarwärts ausstrahlen" (Figg. 23—25).

Zu der gleichen Annahme aktiver Einwanderung der Entodermzellen kommt L. Rhumbler (02, Arch. E.-M.) auf Grund allgemein-mechanischer Erwägungen über vergleichend nebeneinander gestellte Gastrulationsformen aller Tierklassen. Danach ist „die erste Vorbedingung für das Zustandekommen der Einstülpung die, dass die entodermalen Blastodermzellen einzuwandern vermögen, denn ohne dieses aktive Einwandern-

können vermögen die übrigen Faktoren — nichts, was zur Bildung einer Gastrula führen könnte". Die bei dieser Einwanderung hauptsächlich sich betätigenden Zellen sollen sein, auch am Amphibienembryo, die aussen gelegenen Zellen, an denen sich die erste Andeutung der Einstülpung zeigt (vgl. dagegen Gurwitsch l. c.). Rhumbler sucht die angenommene Einwanderung weiterhin mechanisch zu erklären mit der Veränderung der Oberflächenspannung der einwandernden Entodermzellen infolge von Substanzaufnahme aus der Furchungshöhle und Stoffaustausch von Zelle zu Zelle.

An anderer Stelle (02, Ztschr. f. a. Ph.) hat Rhumbler über das Zustandekommen der flaschenförmigen Zellen am Urmund, über die Pigmentverteilung in ihnen, sowie über verschiedene Eigenschaften des Protoplasma der Embryonalzellen von Rana und Triton (taeniatus) ausführliche Angaben gemacht: er zieht hier bei Analyse der amöboiden Bewegungen der Rhizopoden wiederholt Beobachtungen an Tritonblastomeren zum Vergleich heran, ohne freilich über deren Bewegungserscheinungen Besonderes mitzuteilen; doch bietet seine umfassende Darstellung und Erklärung der Rhizopodenbewegungen ein treffliches Vergleichsmaterial für unsere Untersuchungen (s. später, S. 33 u. ff., vgl. auch Rhumbler [98]).

Noch höher als die genannten Forscher schätzt Morgan (05) den Anteil ein, der den aktiven Bewegungen und Gestaltänderungen der Embryonalzellen an den ersten Entwicklungsvorgängen zukommt, auf Grund einer langen Serie experimenteller Arbeiten am Frosch: die ganze Urdarmbildung, also „das Auftreten des Blastoporus", „die Ausdehnung des Urdarmes im Dotter nach vorn", die Bildung der seitlichen Urdarmwände, führt er zurück auf eine Bewegung vornehmlich der Oberflächenzellen der unteren Hemisphäre. „Die Mechanik der Materialabwärtsbewegung findet ihre Erklärung in der Fähigkeit der Dotterzellen zur Gestaltänderung, die ganze Bewegung des

Furchungshöhlenbodens lässt sich so erklären. Die Veränderung ist speziell bemerkenswert an der Blastoporuseinstülpung. Die kompensatorische Abwärtsbewegung der Aussenzellen kann durch passives Wiederordnen ihrerseits bedingt sein. — Die Fähigkeit der Zellindividuen zur Gestaltänderung beruht auf ihrer Kontraktilität, die ohne Zweifel einem Reiz gehorcht" etc. Also in der Einzelzelle selbst liegt mit der Kontraktilität die Ursache der Bewegung und damit die Ursache der ersten Formbildung überhaupt.

Von den letztgenannten Forschern (Gurwitsch, Rhumbler, Morgan) grundsätzlich verschiedene Anschauungen entwickelt Seemann (07), bei dem Versuch, die ersten Gestaltungen von Alytes auf einheitliche Ursachen zurückzuführen: Seemann hat zwar „schwerfällige amöboide Bewegung" an Alytes-Makromeren beobachtet, er beschreibt auch eingehend die „keulenförmigen Zellen des Blastoporusgrundes" und sieht in ihrer Form mit Morgan „den morphologischen Ausdruck einer Bewegungserscheinung innerhalb dieser Zellmasse"; er vertritt auch für die Entstehung des Dotterentoblastes die Anschauung, dass dieser schon vor — also einigermassen unabhängig von der Blastoporuseinstülpung, durch selbständige Emporschiebung von Zellen des Furchungshöhlenbodens oder der Randzone entlang den Wänden der Furchungshöhle, seine Bildung einleite (entgegen Brachet [02], der hier Delamination innerhalb der Randzone annimmt), — trotzdem aber sieht er in den beiden Fällen nur „Bewegungen der Zellmasse in toto", bewirkt durch den „Wachstumsdruck des sich verdünnenden und sich ausbreitenden Ectoblasten", und hält „aktive Wanderung der einzelnen Furchungskugeln für unwahrscheinlich". Zu seinem ablehnenden Standpunkt kommt Seemann also in dem Suchen nach möglichst einfachen Faktoren für die Vorgänge der Entoblast- und Urdarmbildung, die er mit der Annahme bloss passiver Schiebungen, bewirkt durch

ungleiches Wachstum der verschiedenen Eiabschnitte und dadurch entstehende Druckdifferenzen, für erklärbar hält.

Es wird aus all diesem klar, wie sehr die Beurteilung des Anteils aktiver Zellbewegungen an der Gastrulation verknüpft ist mit allen wesentlichen Fragen der Gastrulation überhaupt, wie diese Beurteilung abhängig ist von den Vorstellungen über die anderen Faktoren der Keimblattbildung, wie weit man nämlich Delamination, Invagination, Epibolie entweder allgemein oder nur für das spezielle vorliegende Objekt als ausschlaggebende Faktoren zu betrachten geneigt ist. Es werden zweckmässig am Schlusse der Abhandlung diese Fragen gemeinsam zu erörtern sein, und es wird sich dort Gelegenheit bieten, auch auf die Arbeiten über Amphibiengastrulation einzugehen, die sich mit der besonderen Frage der Zellbewegungen nicht näher beschäftigen.

Eine methodisch wichtige Ergänzung zu den bisher genannten Autoren, die ihre Anschauungen vornehmlich auf das Studium von Schnittserien der fixierten, teils normalen, teils experimentell veränderten Embryonen gründeten, bilden einerseits die alten Untersuchungen von Remak (51) und spätere von Roux (94, 96) und His (99), andererseits Arbeiten von Kopsch (95); diese Autoren suchten durch Beobachtung der Zellbewegungen am lebenden Objekt Aufklärung über die ersetn Entwicklungsvorgänge zu gewinnen. So hat Kopsch in origineller Weise durch fortlaufende Photographien die äusserlich bei der Gastrulation statthabenden Zellbewegungen deutlich gemacht und dabei ein kräftiges Einströmen der Dotterzellen unter die dorsale Lippe in den Urmund hinein und ein bedeutend langsameres ständiges Umschlagen von Mikromeren um die dorsale Lippe feststellen können. Die Frage, ob es sich dabei um aktive Zellbewegungen oder passives Eindrängen handelt, konnte Kopsch mit dieser Methode natürlich nicht entscheiden. Während er so die Bewegungen der

geschlossenen Zellmassen aufzufinden suchte, haben dagegen Roux und His die Lebenserscheinungen der Einzelzellen studiert mit einer Methode, die bereits einem der ältesten Embryologen, Remak, wichtige Resultate geliefert hatte, nämlich durch Beobachtung isolierter Furchungszellen in „indifferentem" Medium. (Die Befunde dieser Autoren werden uns im 1. Abschnitt eingehend beschäftigen.)

Es ist klar, dass nur eine sorgfältige Kenntnis der Bewegungsmöglichkeiten und der Bewegungsformen der einzelnen Zellen die geeignete Grundlage abgeben kann zur Feststellung des Anteils aktiver Zellbewegungen an den Vorgängen der Gastrulation.

Nachdem wir also es zu unserer Aufgabe gemacht haben, diesen Anteil der Zellbewegungen für die Gastrulation von Triton cristatus festzustellen, liegt es uns zunächst ob, die Erscheinungen solcher Bewegungen am lebenden Objekt, also an isolierten lebenden Zellen der betreffenden Stadien aufzusuchen und mit den Angaben von Remak, Roux und His zu vergleichen. Dann aber sind aus den gewonnenen Beobachtungen die möglicherweise durch äussere der Ontogenese fremde Faktoren verursachten Vorgänge auszuschalten, um die der Ontogenese zugehörigen vitalen Vorgänge rein zu gewinnen. Es ist also besonders der Einfluss des Medium zu untersuchen, der von den genannten Autoren ganz verschieden bewertet wird. Wenn es schliesslich sich feststellen lässt, wie weit die in den Schnittserien angewandten Fixiermittel das Bild der gefundenen Bewegungsformen zu erhalten oder zu verändern vermögen, so ist die Grundlage gewonnen zur Beurteilung der Schnittserien; denn dann wird es erlaubt sein, aus morphologischen Eigentümlichkeiten der im normalen Verbande fixierten Zellen auf ihre Bewegungen während des Gastrulationsprozesses zu schliessen. Im gleichen Sinne werden sich in

Zerfallserscheinungen lebend beobachteter Zellen Beziehungen finden lassen zu den bei der Gastrulation vorkommenden Degenerationen.

I. Teil.

Untersuchung isolierter lebender Embryonalzellen.

1. Die Zellbewegungen in indifferenten Medien.

Beobachtungen von Remak, Roux, His.

Zur Einführung in das Studium der lebenden Zellen sei das Wesentliche der Beobachtungen vorausgeschickt, die Remak, Roux und His an isolierten Furchungszellen gemacht haben.

Remak richtet sein Augenmerk ganz vornehmlich auf die „Eizellen-Membran" und die der Furchungszellen; denn entsprechend der damaligen Unkenntnis über die Vorgänge in den Kernen der sich vermehrenden Embryonalzellen wird seine Untersuchung noch von einem eigentümlichen Leitgedanken getragen, nämlich „dass es sich bei der Furchung um eine fortschreitende Erweiterung der Eizellenmembran mittelst Scheidewände handelt, welche sich voneinander abschnüren, so zwar, dass die Membranen sämtlicher aus der Furchung hervorgehender Zellen als Abschnitte jener erweiterten Membran sich darstellen". Diese Anschauung führt ihn dazu, in der „Zellmembran" eigentümliche Fähigkeiten aufzusuchen, die ihr die angedeutete Vorherrschaft in der Entwicklung sichern könnten. Hiernach überrascht einigermassen die Verwertung seiner Beobachtungen. Er findet bei Untersuchung der kleinsten in 20%ige Zuckerlösung eingelegten Furchungszellen zunächst eine umkleidende „glatte, dünne, homogene, das Licht stark

brechende Membran". „Bei fortgesetztem Zusatz von Wasser blähen sich die Membranen allmählich auf, ohne dass der körnige Inhalt folgt, vielmehr seine Gestalt bewahrt, wenn er sich auch nicht von einer scharfen Linie begrenzt zeigt. Nach einiger Zeit stürzt plötzlich, wie aus einem Riss ein Teil des Protoplasma, und zwar häufig bloss die feinsten Körnchen, in den aufgeblähten Teil der Zellmembran und zeigt in demselben lebhafte Molekularbewegung. Bei längerer Einwirkung des Wassers können auch die grösseren Körner und Tafeln nachstürzen und jenen Raum erfüllen, wenn nicht nunmehr auch die Zellmembran platzt und die Zelle somit zerstört wird" (aufgefasst als Ausdruck einer besonderen membranösen Begrenzung des Protoplasma). Weiter findet er an fixierten, durch Präparation isolierten Furchungszellen „gar nicht selten zierliche wasserhelle runde Bläschen, die sich leicht ablösen lassen. Sie sind hohl, von Flüssigkeit erfüllt — nichts anderes als hohle von den Winkeln der Zellen ausgehende Fortsätze der Zellmembranen —"; ferner „an den erhärteten kleinsten Furchungszellen nicht selten, soweit sie namentlich die Furchungshöhle begrenzen, einseitige breite hohle Fortsätze, in welche das Protoplasma nicht hineinragt", schliesslich noch „an den äusseren Furchungszellen der letzten Stufen — lange fädige Ausläufer der Zellwinkel, welche, von den Membranen ausgehend, entsprechende Lücken zwischen benachbarten Zellen ausfüllen, wobei sie zuweilen ähnlichen Ausläufern entfernter Zellen entgegenkommen". Trotz dieser mannigfachen, durch Abbildungen gestützten Beobachtungen über Fortsatzbildung der Membranen, scheut sich Remak, den Ausdruck vitaler Betätigung in ihnen zu suchen. Vielmehr ist er „keineswegs geneigt zu behaupten, dass alle diese teils hohlen, teils soliden Ausläufer der Zellmembran schon während des Lebens vorhanden seien. Die Belegung der Innenfläche der hohlen Ausläufer mit Körnern und Täfelchen spricht sogar geradezu für

eine enge Berührung der Membran mit dem Protoplasma. Allein die Leichtigkeit, mit der während des Absterbens die Ausläufer sich bilden und in blasiger Gestalt erstarren, bestätigt offenbar die Präformation einer selbständigen Umhüllung während des Lebens —". So lehnt er in vorsichtiger Zurückhaltung die Beziehung zu seinem Leitsatz selbst ab; er vermutet nur „eine grosse Neigung zu plötzlichen oder rasch erfolgenden, molekularen Veränderungen". — „Dennoch darf jene molekulare Beweglichkeit der Membran nicht als ein Ausdruck der Eigenschaften betrachtet werden, durch welche die Einfurchung zustande kommt."

Diese höchst bemerkenswerten, wenn auch unerklärten Beobachtungen Remaks habe ich nirgends fortgeführt gefunden, auch Roux, der auf ähnliche Weise, freilich mit anderem Ziele, isolierte Furchungszellen von Rana fusca untersuchte, erwähnt nichts von Remaks Angaben.

Roux hat sich ganz vorwiegend mit den Erscheinungen von Zell-Näherungen und Zell-Umlagerungen beschäftigt, die im allgemeinen unabhängig von sichtbarer Plasmabewegung stattfanden, Vorgänge, die er als „Cytotropismus", „Cytarme", „Cytochorismus" und „Cytolisthesis" bezeichnete. Daneben hat er den Fortsatzbildungen und Bewegungen des Protoplasma nur einige Bemerkungen gewidmet.

Er untersuchte Furchungszellen in $^1/_2\,^0/_0$iger Kochsalzlösung, in Hühnereiweiss und in Gemischen von beiden und beobachtete an vielen Zellen amöboide Bewegung; dabei unterscheidet er zwei Formen von Fortsätzen: einmal hyaline, „paraplasmatische" Pseudopodien, die selten in Hühnereiweiss, dagegen in $^1/_2\,^0/_0$iger Kochsalzlösung fast an allen Zellen auftreten, „ziemlich rasch ihre Gestalt, Grösse und Lage wechseln", vielfach auch „bald wieder bis zur Zellrinde eingezogen werden, um früher oder später durch andere ersetzt zu werden". — „Etwa 5—7 Minuten nach der Zerreissung des Eies in der

$^1/_2$ %igen Kochsalzlösung verschwanden überhaupt die paraplasmatischen Pseudopodien an den Zellen; die Zellen rundeten sich und nahmen einen glatten Kontur an wie in Eiweiss liegende Zellen."

Die andere Form von Fortsätzen, die „protoplasmatischen aus der ganzen Substanz des Zelleibes gebildeten", finden sich vornehmlich in Hühnereiweiss als Medium, sie sind viel weniger rasch in der Bewegung; manchmal wird ein hyaliner Fortsatz zum protoplasmatischen, dann „bricht unter einem solchen Pseudopodium die Zellrinde ein und ein Strom körniger Substanz ergiesst sich in das bisher wasserklare Pseudopodium und verteilt sich allmählich in ihm. Beim Wiedereinziehen des Fortsatzes werden dann diese Körnchen auch wieder mit — und ins Innere aufgenommen, zum letzten Teil wohl der Zellrinde ein- oder zur Rinde zusammengefügt".

Über die Dauer der protoplasmatischen Bewegungen wird nichts angegeben, auch ist auf eine Kritik der Natur dieser beiden Arten von Fortsatzbildungen verzichtet; doch geht wohl aus den Angaben hervor, dass Roux die protoplasmatischen Fortsätze für vitale amöboide Bewegungen, die paraplasmatischen dagegen vielleicht für artifiziell hält, zum mindesten für abhängig vom Eiweissgehalt des Mediums. — Eine allgemeine Bedeutung für die Entwicklung schreibt er in hohem Masse nur dem Cytotropismus und den Selbstordnungen zu, die von Protoplasmabewegungen angeblich nicht abhängig sind.

Weit ausgiebigere, ganz amöbenartige Bewegungen hat His (99) an den Furchungszellen von Forellen- und Lachskeimscheiben beschrieben. Leider ist mir seine Arbeit erst nach Beendigung meiner Untersuchungen zu Gesicht gekommen, so dass ich seine vielseitigen Angaben über Plasmaverhältnisse nur nachträglich zum Vergleich heranziehen kann. Er schildert die Bewegung wie folgt: „Zeitweise ruht der (Zell-) Körper während einiger Zeit, dann treibt der hyaline Saum an einer

oder mehreren Stellen bucklige, stets von gerundeten Konturen umgebene Vorsprünge. Diese bleiben erst hyalin, dann strömen mit einem Ruck Körner in sie ein, die ganze Masse gerät in Bewegung, dann stellt sich wieder Ruhe ein und das Spiel beginnt nach einiger Zeit aufs neue." Weiter beschreibt er grosse „fingerförmige Fortsätze" an den älteren Furchungszellen, die rasch fast an allen Zellen auftreten, um bald wieder zu verschwinden. Da His in der normalen Entwickelung keinen Parallelvorgang findet, hält er letztere Bewegungsform für abnorm, bedingt durch Sauerstoffüberreizung oder durch Quellung unter Einwirkung des umgebenden Medium (His untersuchte in Dotterflüssigkeit). Auf die ausführlichen Angaben von His, besonders über das Wesen des Hyaloplasma, komme ich zurück.

Eigene Untersuchungen.

In der Untersuchungsmethode bin ich zunächst nicht wesentlich von Roux abgewichen: ich zerteilte in einer flachen Schale mit Kochsalzlösung die mit einem Scherenschnitt von der Hülle befreiten Embryonen ein wenig mit Nadeln, entnahm eine kleine Zellpartie mittelst einer kleinen Pipette und untersuchte im luftdicht abgeschlossenen hängenden Tropfen; bei Entnahme des Zellklumpens muss man vermeiden, ihn mit der Flüssigkeitsoberfläche in Berührung zu bringen, da die Zellen infolge ihrer geringen Oberflächenspannung sonst momentan auseinanderstieben und als dünnes Häutchen sich auf der Oberfläche ausbreiten — ein Beweis für den leichtflüssigen Aggregatzustand des Protoplasma der jungen Embryonalzellen (vgl. auch Rhumbler, 1902, Teil II).

Das Material bildeten Stadien von Beginn der Gastrulation bis gegen Schluss des Medullarrohres.

In den so beschickten Präparaten findet sich eine wechselnde Menge in die Suspensionsflüssigkeit übergegangener Plasmabestandteile von zerstörten Zellen, vor allem Dotter-

körner der verschiedensten Grösse, die kleinsten in lebhafter tanzender Molekularbewegung; die Zellen selbst liegen vielfach zu kleinen Gruppen oder grösseren Ballen vereinigt, besonders die kleinsten Zellen zeigen meist epithelialen Zusammenhang; hierdurch und durch ihr durchsichtigeres Aussehen, sowie ihren Gehalt an kleineren Dotterkörnern kennzeichnen sich oft deutlich die Ectoblastzellen gegenüber den grossen, mit gröbsten Dotterkörnern vollgestopften Dotterzellen (als Dotterzellen bezeichne ich mit Seemann die noch nicht an einer Keimblatt- oder Organbildung beteiligten dotterreichen Zellen). Isoliert liegen vor allem Zellen von mittlerem bis grösstem Umfang mit reichlichem Dottergehalt; bald nach Beginn der Untersuchung verändert sich freilich meist das Lageverhältnis der Zellen, indem sie immer mehr zu grösseren Gruppen zusammenrücken infolge langsamer, kaum wahrnehmbarer Näherungsbewegungen [s. Roux (94)].

Vom Zellkern sind an den grossen Zellen sehr selten, an den kleineren häufig die undeutlichen Umrisse zu sehen, wenn er durch günstige Lagerung einen hellen, vacuolenähnlichen Raum zwischen den umgebenden Dotterbestandteilen der Zelle darstellt (so in Fig. 3, d—f, 4 u. 8). Daher vermag man Formveränderungen des Kernes im allgemeinen nicht wahrzunehmen.

Um so reicher sind die Erscheinungen am Zelleib.

Die Hauptmasse des Protoplasma ist bei den grösseren Zellen der genannten Stadien von dicht gedrängten groben Dotterkörnern erfüllt, deren Lücken dichte Massen kleinerer Körnchen ausfüllen. Die kleinsten Zellen zeigen meist ein lichteres fein granuliertes Plasma mit wenig groben Dotterkörnern; dazwischen gibt es alle Übergänge der Grösse und des Dottergehaltes. Dem dichtgekörnten Dotterplasma angelagert findet sich an zahlreichen Zellen ein Saum von durchsichtigem, homogenem, körnchenfreiem Hyaloplasma, bei den im Zellverbande liegenden gewöhnlich am freien Rande (Fig. 4), bei

den isolierten in der Regel sichelförmig an einer Seite (Fig. 2 k, 3 f), niemals umgibt der hyaline Saum die ganze Zelle. Die kleinen Ectoblastzellen zeigen diesen Saum ganz regelmässig und am stärksten ausgebildet, den grossen Dotterzellen fehlt er oft ganz; dann umgibt der glatte Zellkontur unmittelbar das dichtgekörnte Plasma, ohne dass eine doppeltkonturierte hyaline Membran sichtbar wäre; es besteht also kein rings umgebendes Ectoplasma wie bei Amöben; freilich ist auch jede hyaloplasmafreie Stelle des Zellrandes stets glatt und nicht durch die unmittelbar darunter gelegenen groben Dotterkörner unregelmässig rauh, was darauf hinweist, dass doch geringe Mengen eines die Lücken füllenden Hyaloplasmas auch an scheinbar hyaloplasmafreien Zellrändern die Grundsubstanz bilden müssen. Fehlt also im allgemeinen den grossen Dotterzellen ein Hyaloplasmasaum, so ist er doch zuweilen bei ihnen ersetzt durch eine grössere oder geringere Anzahl kleiner Buckel oder unregelmässig wellig gestalteter Fortsätze von der gleichen homogenen Beschaffenheit; (ähnlich wie an der mittelgrossen Dotterzelle der Fig. 1, a—e). Es sind dies die kleinsten Formen der von R o u x angegebenen „paraplasmatischen" Pseudopodien

Das hyaline Plasma erscheint in der Regel n i c h t scharf abgegrenzt (R e m a k) vom Dotterplasma, sondern es besteht ein Übergang: im Randteil des Zelleibes, über dem sich der hyaline Saum oder Fortsatz erhebt, ist die Körnermasse aufgelockert und geht allmählich in eine vornehmlich aus feinsten Körnern bestehende Partie über, die aber auch noch gröbste Dotterbestandteile enthalten kann (Fig. 3, 4 u. a.); feine Körnchen finden sich manchmal vereinzelt in längeren hyalinen Fortsätzen bis in das periphere Ende hinein (Fig. 5 a, 7 b, c). Die lockerer gelegenen Körnchen der Randpartie des Dotterplasma, sowie die in den hyalinen Fortsätzen zuweilen verstreuten kleinen Körnchen zeigen in der Zelle selbst lebhafteste vibrierende Molekularbewegung, die den dichtgedrängten centralen Körnermassen ab-

geht. — Eine scharfe Grenze zwischen Hyalo- und Körnerplasma wird aber zuweilen vorgetäuscht bei den erwähnten kleineren Hyaloplasmafortsätzen (Fig. 1 b, c, 5 h), und zwar durch den Zellkontur, indem dieser nur dann von der Basis eines solchen Fortsatzes unterbrochen erscheinen kann, wenn der Fortsatz genau dem optischen Äquator der Zelle entspringt, während bei geringer Schieflage die Zellgrenzlinie über oder unter dem Fortsatz sichtbar bleibt. Durch solche scheinbaren Grenzlinien können zuweilen sogar Fortsätze abgeschnürt oder als gar nicht der Zelle zugehörige Gebilde erscheinen, die sich aber bei geringen Umlagerungen doch wieder als Zellteile erweisen.

Die beschriebenen homogenen Plasmateile der Zellen sind aufs stärkste beteiligt an den reichen Bewegungserscheinungen, die man fast stets an zahlreichen Zellen des Präparates wahrnehmen kann; teils führen die hyalinen Partien scheinbar ganz selbständige, das Dotterplasma unbeteiligt lassende Bewegungen aus, teils kombinieren sich beide zu Bewegungen und Fortsatzbildungen höchst komplizierter Art.

Eine Analyse dieser Zellbewegungen sollen die Figurenreihen 1—9 ermöglichen; die Zeitdauer jeder Reihe ist in der Figuren-Erklärung angegeben, die Zeitintervalle sind innerhalb jeder einzelnen Reihe gleich gross.

Die einfachste Form der Plasmabewegung (Fig. 1 a—e) ist ein gleichmässiges Entstehen und Vergehen kleiner, abgerundeter Fortsätze, die aus körnerfreiem Hyaloplasma bestehen; sie bilden sich ganz unkoordiniert aus beliebigen Stellen des Zellrandes, beginnen als kleine Buckel, die schnell anwachsen, ab und zu einmal am Zellrande ein Stück entlang fliessen, um allmählich immer flacher zu werden und schliesslich ganz zu verschwinden. Die Dauer ihres Bestehens ist ganz wechselnd: einige schwinden so schnell als sie entstanden, in 10—20 Sekunden, andere

bleiben lange Zeit, ja manche erhalten sich, solange überhaupt Zellbewegung wahrnehmbar ist. Diese im Verhältnis zum Zellleib kleinen und an der Einzelzelle in wechselnder Anzahl auftretenden hyalinen Pseudopodien finden sich hauptsächlich an einigen grösseren Zellen der früheren Stadien, die im ganzen sehr wenig Hyaloplasma, also auch keinen hyalinen Saum besitzen.

Ist mehr Hyaloplasma vorhanden, dann können die einzelnen Buckel auch ineinander verschmelzen und längere gewellte Säume bilden, auch können aus einem grösseren neue kleinere Fortsätze hervorspriessen. Fig. 2 a—k zeigt eine mittelgrosse dotterreiche Gastrulazelle, bei der ein anfangs ruhender grösserer Hyaloplasmabuckel ausgiebige Bewegungen ohne Beteiligung des Körnerplasma ausführte.

Höchst charakteristisch ist hierbei, dass sich das Massenverhältnis von hyalinem und körnigem Plasma stets gleichbleibt; ich habe mich oft davon überzeugen können, wie mit dem Neuentstehen von Fortsätzen an einer Seite genau Schritt hält das Verschwinden solcher auf der anderen, so dass man ganz unmittelbar den Eindruck bekommt, dass das homogene Plasma durch die Zelle hindurchfliesse (s. z. B. Fig. 2 d—e, 5 f—h). Dabei bleibt aber die Körnermasse des Zelleibes meist unbeteiligt, kaum dass man einmal ganz träge Verschiebungen der Dotterkörner zueinander wahrzunehmen meint. Die Feststellung dieses gleichbleibenden Massenverhältnisses von Körner- und Hyaloplasma ist für das Ausschliessen von Quellungserscheinungen natürlich von höchster Wichtigkeit. So rein wie an der angegebenen Figurenreihe (2 a—k) ist es nicht häufig zu beobachten, weil bei den meisten Zellbewegungen das Hyaloplasma nicht, wie wir bisher sahen, für sich allein, sondern mit Beteiligung des Körnerplasma Bewegungen ausführt.

Eine solche Bewegungsform einfachster Art, bei der Hyalo- und Körnerplasma in gleicher Weise beteiligt sind, so dass eine

Gestaltveränderung der ganzen Zelle zustande kommt, zeigt die 3. Figurenreihe (Fig. 3a—f): ein breiter hyaliner Plasmabuckel schiebt sich langsam vor, einen Teil des Zelleibes nach sich ziehend; der so entstandene Fortsatz erweitert sich allmählich und nimmt schliesslich die ganze Zelle in sich auf; der Einschnürungsring, der den Fortsatz von der Zelle abgrenzt, schiebt sich dabei über die ganze Zelle hinweg; Fig. 3e zeigt, wie auch der Kern im Dotterplasma eingeschlossen mit demselben in den Fortsatz eingetreten ist. Eigentümlich ist dabei noch, dass der Hyaloplasmasaum dauernd bis an die Schnürfurche heranreicht, so dass der ganze Vorgang vom Hyaloplasma beherrscht erscheint. Schliesslich ruht die Zelle wieder in Kugelform mit einseitigem Hyaloplasmasaum, doch kann sich ein solcher Bewegungsvorgang viele Male an derselben Zelle periodisch wiederholen. Wenn man sich bei diesem Vorgang das Ende des Fortsatzes festliegend denkt, so resultiert aus der Gestaltveränderung eine aktive Lageveränderung der Zelle.

Lageveränderungen, die für unser Thema die allergrösste Bedeutung haben, sind zwar in jedem Präparat in ausgiebigem Masse zu beobachten, doch ist es schwierig, die Faktoren ihres Zustandekommens zu erkennen; die grösste Rolle spielen dabei Roux' Cytotropismus etc., auf deren Verhältnis zu den vorliegenden Beobachtungen ich erst am Ende des Kapitels eingehen kann. Ausser durch solche Faktoren werden Lageveränderungen oft zustande gebracht durch Ausgleich der Schwerkraft, indem ein Zellballen sich allmählich flach auszubreiten sucht; oder auch Fortsatzbildungen innerhalb des Zellhaufens oder Gestaltänderungen daselbst können andere aussen gelegene Zellen sekundär verlagern. Die übrig bleibenden wirklich aktiven Lageveränderungen, also solche, die sich deutlich durch innere Plasmaumlagerungen bedingt zeigen, sind meist recht unbedeutend, sicher stehen sie in einem Missverhältnis zu dem Umfang der Protoplasmabewegungen, welche in der überwiegen-

den Zahl der Fälle selbst bei grosser Kraft der Bewegungen die Lage der Zelle unbeeinflusst lassen. Immerhin sind aktive Ortsveränderungen an isolierten wie an Zellgruppen einwandfrei zu beobachten; freilich fand ich nicht so imposante Wanderungen, wie Roux sie andeutet: „Zellen können zu Amöben werden — mit grosser Geschwindigkeit aneinander vorbeilaufen" etc.

Die Figuren 4 a—b stellen eine Beobachtungsreihe dar, bei der eine Lageveränderung stattgefunden hat, die mir tatsächlich allein durch Plasmabewegung der oben besprochenen Art zustande gekommen zu sein scheint. Die Zellen waren entnommen einer Gastrula mit halbmondförmigem Urmund und kennzeichneten sich durch ihre mittlere Grösse, den bedeutenden Gehalt an gröbsten Dotterkörnern bei einem relativ umfangreichen Hyaloplasmasaum als zugehörig zu den Dotterzellen mittlerer Lage, waren also entweder Entoblast- oder wenigstens „aktive" Dotterzellen (Bezeichnung nach Gurwitsch l. c.). Ihre Anordnung erinnerte unmittelbar an die bei der Urdarm-Einstülpung keulenförmig sich streckenden Zellen.

Während hier der Komplex grosser Dotterzellen, dem die betreffenden Zellen α, β, γ angelegt waren, in völliger Ruhe verharrte, schob sich die Zelle α (Fig. 4 a) unter gleichmässigem Voranfliessen ihres grossen Hyaloplasmasaumes langsam in ca. $^1/_2$ Stunde um die grosse Dotterzelle δ herum, bis ihr Rand den Winkel zwischen δ und ε erreichte (Fig. 4 b); als diesen der Hyaloplasmafortsatz ausfüllte, hörte die Bewegung auf; gleichzeitig gelangte die Zelle β unter fortwährenden, gleichsam suchenden Wellenbewegungen ihres homogenen Plasmasaumes ein Stück an Zelle γ vorbei, die ruhig blieb; diese Wellenbewegung am Rande des Hyaloplasma ist ein äusserst merkwürdiges, selten zu beobachtendes Phänomen, welches hier darin sich äusserte, dass die in Fig. 4 b mit Kreuzen (++) bezeichneten Furchen langsam am Rande entlang hin und her

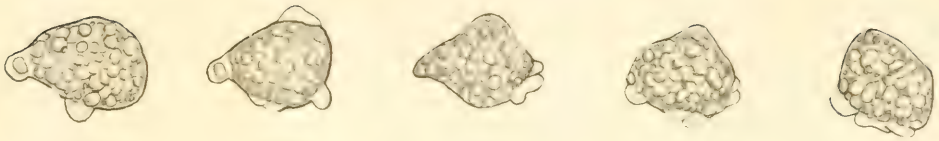

Fig. 1.

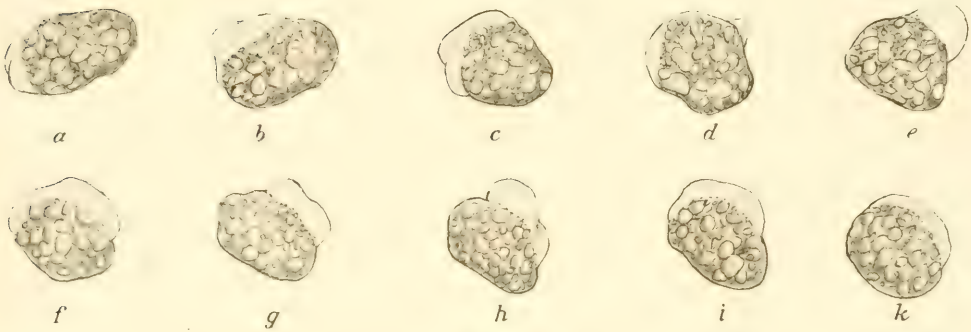

Fig. 2.

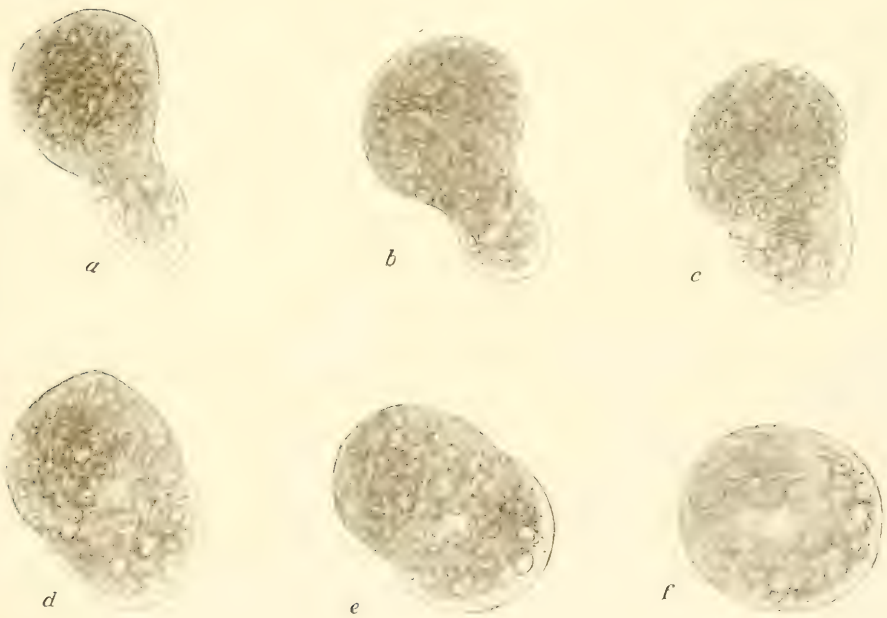

Fig. 3.

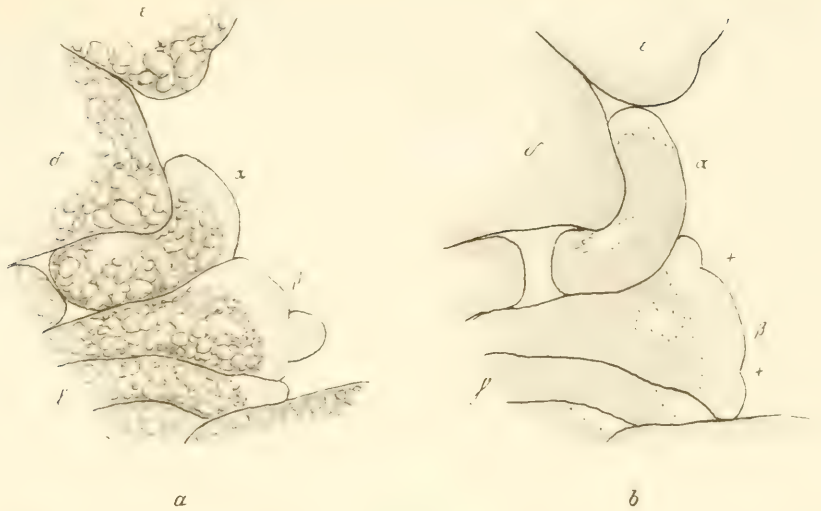

Fig. 4.

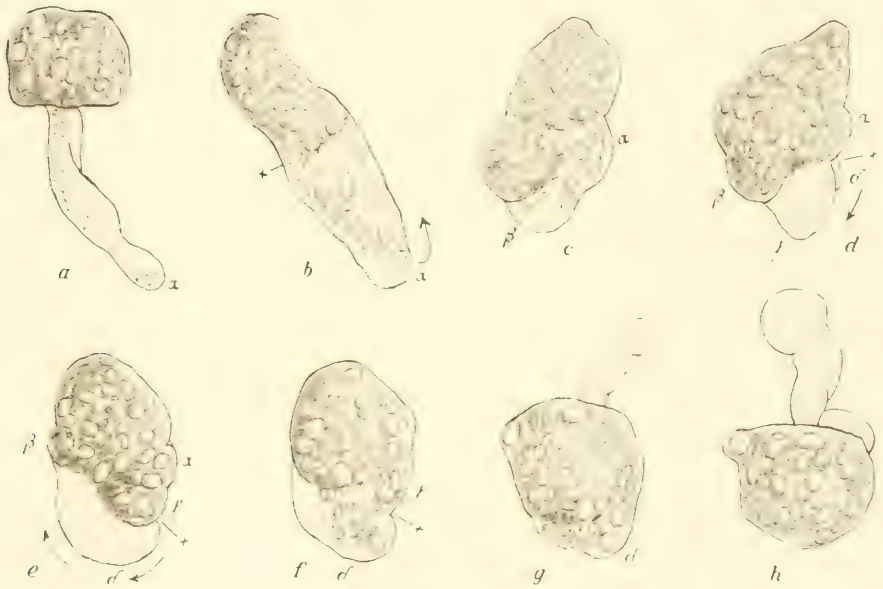

Fig. 5.

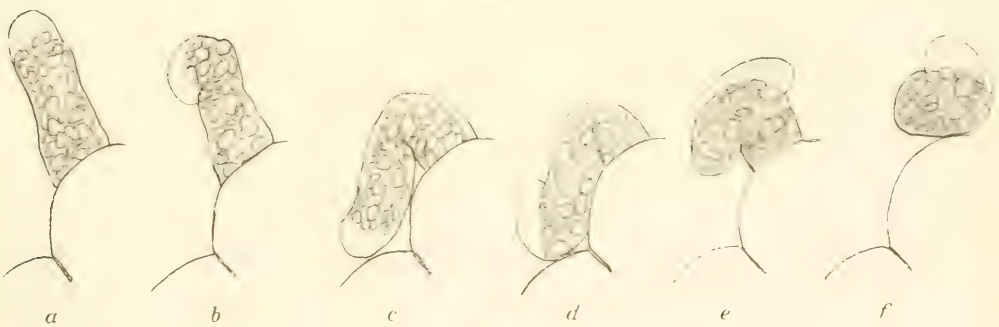

Fig. 6.

liefen. Es widerstrebt eine solche Erscheinung durchaus dem Gedanken, dass das Hyaloplasma einer sekundären Aufblähung der äussersten Zellmembran durch Flüssigkeitsaufnahme seine Entstehung verdanke; ebenso unvereinbar ist sie mit der Vorstellung einer hautartig das Hyaloplasma nach aussen umgebenden Membran, und spricht ferner gegen eine zähe Konsistenz des Hyaloplasma (Dinge, die später näher zu erörtern sind).

Die bisher beschriebenen beiden Formen der Protoplasmabewegung sind gar nicht häufig so rein zu beobachten, sie stellen aber einfache, leicht verständliche Typen dar, weswegen ich sie zuerst besprochen habe. Die am häufigsten beobachtete Form ist in gewisser Weise eine Kombination der beiden ersten: es werden einzelne kleine Buckel oder auch längere Fortsätze von homogenem Plasma gebildet, und in diese hinein strömt dichtes Dotterplasma aus dem Zelleib; dabei schiebt sich nicht wie beim zweiten Typus das Hyaloplasma entsprechend weiter vor, sondern es füllt sich vollständig aus mit Dotterkörnern, während gleichzeitig neue Hyaloplasmafortsätze an anderer Stelle vorquellen. Es können so in ungemein schnellem Wechsel hyaline Fortsätze entstehen, sich mit Körnerplasma füllen und auf Kosten neuer verschwinden.

Die Figuren 5 a—h zeigen einen solchen komplizierten Vorgang: die kleine bewegliche Zelle — aus einem Stadium mit Medullarplatte, also eben vollendetem Blastoporusschluss — schickt einen langen, fast rein hyalinen Fortsatz aus, der erst mit feinen, dann gröberen tanzenden Körnern sich füllt und so den Zelleib zum Teil nach sich zieht (Fig. 5 a—b); ein kleiner Teil α bleibt zunächst körnerfrei; dann biegt der Fortsatz rasch um, läuft ein Stück an der Zelle entlang zurück und bildet so die zwei Buckel α und β (5 c). Nach einem Moment der Ruhe erscheint plötzlich nach unten hin vorquellend ein neuer, ganz homogener Plasmabuckel γ (Fig. 5 d), der ebenso rasch wächst wie α und β kleiner werden, sich dann in einem

Augenblick (zwischen Fig. 5 d und e) fast völlig mit Dottermassen füllt, während er von einem neuen Fortsatz δ (Fig. 5 d—e) abgelöst wird. Und nachdem dieser denselben Vorgang, nämlich das Einströmenlassen der Dotterkörner, wiederholt hat (Fig. 5 f), beginnt nach kurzer Ruhepause (zwischen f und g) dasselbe Spiel an einer anderen Seite der Zelle.

Bei dieser Bewegungsart ist ganz besonders klar zu erkennen, wie jede neue Fortsatzbildung der vorhergegangenen das homogene Plasma entzieht, indem die alten Fortsätze dichter und kleiner werden zugunsten der neu vorquellenden (sehr deutlich in Fig. 5 f—h, beim Verschwinden des Fortsatzes δ).

Die Zelle arbeitet also bei ihren Bewegungen mit einer stets gleichbleibenden Menge von homogenem Plasma. (Das gleiche ist für Amöben vielfach angegeben und besonders bei Rhumbler 1902 l. c. einer eingehenden Analyse unterzogen worden; doch soll nach Rhumbler bei Amöben diese Massengleichheit darauf beruhen, dass wechselseitig Ecto- und Entoplasma sich ineinander verwandeln: „Ecto-Entoplasmaprozess." Bei Salmonidenkeimzellen soll nach His [99] ein häufiger, oft sehr starker Wechsel des Massenverhältnisses von hyalinem und Morphoplasma infolge gegenseitiger Umwandlung zu beobachten sein.)

Das erwähnte Einströmen von Körnermassen in vorgebildete hyaline Fortsätze, wie es in Fig. 5 b, c und f abgebildet ist, lässt sich an allen Zellen mit stärker ausgebildeter Plasmabewegung als äusserst charakteristische Erscheinung beobachten, die sowohl Remak, wie Roux und His erwähnen. Roux schreibt: „Manchmal bricht unter einem solchen (paraplasmatischen, hyalinen) Pseudopodium die Zellrinde ein und ein Strom körniger Substanz ergiesst sich -" usw. (zitiert auf

S. 17). Von einer „Zellrinde" spricht Roux auch kurz vorher bei Beschreibung der paraplasmatischen Pseudopodien: „diese Art von Pseudopodien erhebt sich frei über die unbeweglich gebliebene, aus körniger Substanz zusammengefügte Zellrinde. Wenn ein solches Pseudopodium wieder kleiner wird, legt sich seine feine, homogene Umschliessungshaut der Zellrinde aussen an; diese Haut stellt also wohl den abgehobenen, feinen, körnerfreien äussersten Protoplasmasaum der Furchungszellen dar." — Eine solche „Zellrinde", also ein besonderer Abschluss des Körnerplasma gegen das hyaline, besteht nach meinen Beobachtungen nicht (wie schon auf S. 20 dargelegt wurde). Auf die Frage der äusseren Abgrenzung des Hyaloplasma, ob es sich hier wirklich um eine „Umschliessungshaut", einen „abgehobenen Protoplasmasaum" handelt, komme ich später zurück.

Remak schreibt gleichfalls: „Es stürzt plötzlich wie aus einem Riss ein Teil des Protoplasma in den aufgeblähten Teil der Zellmembran." In der Tat gewinnt man diesen Eindruck des Aufbrechens des Protoplasma manchmal bei explosionsartig rasch ablaufenden Fortsatzbildungen; dann tritt eine plötzliche Entspannung des Zelleibes ein, wie wenn momentan eine Schranke beseitigt würde. In der Mehrzahl der Fälle aber, zumal wenn man bei kühler Temperatur untersucht (s. später) geht das Einströmen langsamer vor sich; dann zeigt sich, dass die einströmenden Körner ruhig und geschlossen in den hyalinen Teil vordringen können, zunächst in genau der Lage zueinander, die sie vorher an der Grenze zwischen beiden Plasmaarten einnahmen. Auch kann das Einströmen in jedem Augenblick stillstehen, längst ehe der hyaline Teil ganz ausgefüllt ist, es kann dann dauernd sistieren oder auch nach einer Pause weiter vorschreiten; auf diese Weise kennzeichnet sich das Einströmen als eine durchaus beherrschte Bewegung des Körnerplasma, für welche das Aufbrechen seiner Randschicht sicherlich nicht

notwendig ist, zumal eben eine besonders geartete Randschicht niemals sich erkennen lässt.

Für das Nachströmen des Körnerplasma ist noch ein Moment charakteristisch, wenn das sich füllende hyaline Pseudopodium breit dem Zelleib aufliegt: dann dringt niemals das Körnerplasma gleichzeitig von der ganzen Begrenzungsfläche aus vor, sondern beginnt mit schmalem Strom an einer Stelle des Randwinkels (Fig. 5 b) und dringt von da fortschreitend seitlich in das Pseudopodium ein. Dieses Eindringen eines Randstromes an einer nur schmalen Stelle des Pseudopodiumansatzes ist es wohl auch, was den Eindruck hervorrufen kann, es breche die oberflächliche Schicht des Körnerplasma ein; aber das geschieht nicht, sondern diese Oberflächenschicht selbst setzt sich an der einen Stelle in Bewegung, das übrige Plasma nach sich ziehend. Die Stelle des Beginns ist dabei fast regelmässig bestimmt durch die vorhergegangene Entstehungsweise des hyalinen Fortsatzes; sie entspricht nämlich genau dem Punkte des Zellrandes, an dem sich die erste Vorwölbung des hyalinen Plasma zeigte. Natürlich ist diese Gesetzmässigkeit nur dann erkennbar, wenn die Ausbreitung des hyalinen Fortsatzes bereits einseitig gerichtet erschien, weil sonst der zur Beurteilung notwendige Punkt der ersten Entstehung verloren geht. — Deutlich sind diese Verhältnisse an der zuletzt besprochenen Figurenreihe 5: z. B. ist Fortsatz δ in Fig. e an dem mit Kreuz (+) bezeichneten Punkt des Zellrandes entstanden (vgl. 5 d, δ), und von da in der Pfeilrichtung sich ausbreitend angewachsen; im gleichen Sinne erfolgte das Nachströmen des Plasma, beginnend bei dem Kreuz und von da aus den Fortsatz ganz füllend (Fig. 5 f). Die vorhergegangenen Fortsätze β und γ waren in genau gleicher Weise entstanden, auf der in unserem Bilde rechten Zellseite beginnend, nach links fortschreitend und sich ebenso von rechts nach links hin mit Plasma füllend. Diesen so gesetzmässig

erscheinenden Vorgang, wie er an der Zelle der Figurenreihe 5 periodisch sich wiederholte, habe ich unzählige Male an fast allen Zellen beobachten können, die diesen Typus der Bewegung, das Vorbilden hyaliner Fortsätze mit sekundärem Plasmaeinströmen, zeigten; dass er manchmal nicht erkennbar wird, schliesst seine Allgemeingültigkeit nicht aus, wie Folgendes erklären mag: man denke sich die Zelle in Fig. 5 d—f um 90° gedreht, so dass die rechte Seite nach vorn zu liegen kommt, so wird der Vorgang der hyalinen Fortsatzbildung ebenso wie das nachträgliche Einströmen der Körner nicht von einer Seite her, sondern von der Mitte der unteren Kante nach beiden Seiten hin gleichzeitig zu erfolgen scheinen, obgleich der erstbeschriebene Entstehungsmodus vorliegt. Es widerspricht keiner Beobachtung, wenn man für denselben Allgemeingültigkeit annimmt, sicherlich ist in ihm eine bedeutsame Handhabe zur Beurteilung des Mechanismus dieser Bewegungen gegeben.

Bevor ich hierauf weiter eingehe, sind noch andere Vorgänge auszuführen, die sich seltener und wohl nur an den kleinsten isolierten Zellen der untersuchten Stadien beobachten lassen, nämlich einmal Bewegungen des ganzen Zelleibes ohne Hilfe von sichtbaren Körnerströmungen, und ferner selbständige Bewegungen grösserer hyaliner Fortsätze ohne Beziehung zum Körnerplasma. Beide sind zu beobachten, doch ist die Möglichkeit der erstgenannten Bewegungen äusserst beschränkt. Fig. 6 a—e zeigt, wie eine kleinste, länglich gestreckte Zelle einer Gastrula, die einer grossen Dotterzelle angeheftet war, in toto umbiegt (Fig. 6 c), ohne dass eine Veränderung im Plasma eintritt oder der hyaline Teil sich wesentlich beteiligt; freilich ist der hyaline Buckel (von a nach b) doch erst im Sinne der Umbiegung ein Stück am Zellrand herabgelaufen, und dann erst erfolgte die Knickung der Zelle in c; ob diese doch nur durch ein Nachströmen des Körnerplasma in den

hyalinen Teil verursacht wurde, oder ob selbständige Substanzumlagerungen im Zelleib dessen Bewegung bedingten, konnte ich nicht entscheiden. Jedenfalls habe ich mehrmals ähnliche, scheinbar suchend hin- und hergehende Biegebewegungen an länglich aus einem Zellkomplex vorgestreckten Zellen beobachtet, bei denen sicher hyalines Plasma massgebend beteiligt war. Zudem ist auch die in Fig. 6 d—f wieder zurücklaufende Bewegung offenbar von dem voranfliessenden hyalinen Teil beherrscht gewesen.

An Zellen, die gar kein abgegrenztes hyalines Plasma aufwiesen, habe ich niemals nennenswerte Gestaltveränderungen wahrnehmen können, abgesehen von dem allmählichen Annehmen der Kugelform, welche für alle isolierten Zellen, auch für die grossen, vorher im Embryo irgendwie polygonal oder länglich geformten, hyaloplasmaarmen Dotterzellen die Ruheform darstellt, der sie zustreben.

Ich möchte deshalb behaupten, dass der Zelleib, das ist die Masse des Körnerplasma, keine Fähigkeit zu selbständiger Gestaltänderung besitzt, dass sie vielmehr nur nach Bildung oder Gestaltveränderung eines hyalinen Plasmateiles dessen Gestaltungen passiv zu folgen vermag.

Diese Überlegenheit des hyalinen Plasma zeigt sich auch in der zweitgenannten Bewegungsart, nämlich der selbständigen Gestaltänderung grösserer hyaliner Fortsätze; hier meine ich nicht die bei Volum-Zu- oder Abnahme selbstverständlich erfolgende Gestaltänderung, sondern solche ohne Massenänderung. Fig. 7 a—f zeigt einen schmalen langen hyalinen Fortsatz erst im Entstehen, der dann mehrfache Umbiegungen unter scheinbarer Kontraktion ausführte (über seine schliesslich erfolgende Abschnürung siehe später). Doch bewahrt auch bei solchen komplizierten Gestaltungen das hyaline Plasma seinen Charakter, der in dem steten Eindruck des Fliessens liegt: es werden niemals gleichmässige, lange, cylindrische, spitz aus-

laufende Fortsätze gebildet, es findet niemals eine gleichmässige kontraktive Verkürzung von Pseudopodien statt, auch kommen nie gleichmässige Kontraktionswellen an ihnen vor, sondern stets sind die Fortsätze abgerundet, die längeren unregelmässig gebuckelt, scheinbar aus lauter kleinen Kugelabschnitten zusammengesetzt, stets bleibt auch das Entstehen und Verschwinden der Buckel das einzige wirklich sichtbare Moment der Bewegung, sei es, dass die Fortsätze selbst als rundliche Vorwölbungen entstehen und verschwinden, sei es, dass an längeren Fortsätzen kleinere Buckelchen wachsen, verschwinden, einander ablösen und so Gestaltänderungen des ganzen Fortsatzes, zum Teil erst sekundär, bewirken; hieran braucht das Körnerplasma gar nicht beteiligt zu sein. So kommen recht kompliziert aufgebaute hyaline Fortsätze zustande, die vom primitiven Aussehen einer geblähten Membran sich weit entfernen. (Fig. 7 b, c. Solche Fortsätze kommen auch ganz ohne die hier abgebildeten Körnchen vor, wie in Fig. 9 a—c.)

Das vorher erwähnte Umbiegen längerer Fortsätze leitet oft ihre Rückbildung ein, z. B. in Fig. 9 a—d; indem die Spitze des hyalinen Pseudopodium umbiegt, dann am Fortsatz entlang zurückläuft und so den ganzen Fortsatz nach sich ziehend ihn der Zelle wieder anfügt, wird dieselbe der Kugelgestalt zugeführt (Fig. 9 c, d). Ungleich seltener geschieht das Zurückziehen eines grösseren Fortsatzes nach dem Modus der Figuren 8 a– c, also durch Rückströmen des Pseudopodieninhaltes durch dessen Ansatzstelle hindurch in den Zelleib hinein. Dann verbreitert sich die Ansatzstelle, der Fortsatz wird dicker und kürzer und wird ganz langsam von der Zelle aufgenommen. Die Trägheit dieser Bewegung spricht wohl dafür, dass hier das Erstreben der Kugelform durch Nachlassen der Zellkraft bedingt wird, zumal auch nach so erfolgter Rückbildung die Zellbewegung meist ganz sistiert.

Es hat durchaus den Anschein, dass eine aktive Kontrak-

tion von Pseudopodien im Sinne einer kräftigen, in ihrer Stärke dem Ausstossen entsprechenden Einziehung der Zelle nicht möglich ist. Wenn Fortsätze, besonders grössere, so schnell wie sie entstanden, zurückgebildet werden, so folgen sie entweder dem Bewegungstypus der Figuren 5 b—c, 6 c—f, 9 a—d, bleiben also in einer vorwärts, nach aussen gerichteten fliessenden Bewegung, die eben nur, im Gegensatz zum Entstehen, am Fortsatz selbst entlang nach der Zelle hin läuft, die aber im Wesen der Plasmabewegung zu den Vorgängen bei der Pseudopodienausstossung nichts Neues hinzubringt — oder aber sie verschwinden auf Kosten anderer, an anderer Stelle des Zellrandes entstehender Pseudopodien; dann besteht zwar eine kräftige, scheinbar kontraktive, nach innen gerichtete Bewegung ihres Inhaltes, aber diese geschieht rein passiv, bedingt durch die Massenzunahme des neuen Fortsatzes.

Zusammenfassung über die Protoplasmabewegungen.

Wenn man zum Schluss aus den Einzelbeobachtungen ihr Gemeinsames sich vergegenwärtigt, so kann man wohl einen Grundvorgang als den ursprünglich gestaltenden herausheben: die wechselnde Sonderung und Wiedervereinigung des hyalinen und des körnerhaltigen Plasma. Das ist die besondere Leistung der Zelle bei diesem Geschehen: sie vermag aus dem Zelleib ein homogenes, offenbar leicht flüssiges Plasma abzusondern unter Verdichtung des körnerführenden Teiles, sie vermag diese Scheidung zu erhalten, während sie das hyaline Plasma an immer wechselnde Stellen des Zellrandes gelangen lässt, am Rande entlang oder wohl auch durch den dichten Plasmateil hindurch, und sie vermag schliesslich die gesonderten Elemente wieder miteinander zu vereinigen, sei es unter langsamer Auflockerung des dichten Plasma, sei es unter plötzlicher Entspannung und explosionsartigem Einschiessen der Körner in den hyalinen Abschnitt.

Die Sonderung von Hyalo- und Körnerplasma bei der Fortsatzbildung lässt sich vergleichen mit einer Plasmaanordnung, die Gurwitsch (04) an befruchteten Amphibieneiern durch kräftiges Centrifugieren erzeugen konnte. Es setzten sich bei dieser Behandlungsweise die Dottermassen im Ei nach unten ab; scharf abgegrenzt war darüber gelagert ein „amorphes Hyaloplasma" und auf diesem aufsitzend erhoben sich grosse durchsichtige Blasen, gefüllt mit einer eiweisshaltigen Flüssigkeit. Diese Entmischung des Plasma ging unter günstigen Umständen von selbst wieder zurück, so dass eine normale Furchung folgte, an der alle Plasmateile ungestörten Anteil nahmen.

Ich wage nicht, diese experimentell erzeugte Sonderung mit derjenigen bei der Plasmabewegung zu identifizieren, vor allem, weil mir das Wesen der mittleren Schicht an Gurwitsch' centrifugierten Eiern nicht klar ist; nicht dieses „amorphe Hyaloplasma", sondern die durchsichtigen Blasen, deren Inhalt nach Gurwitsch das „Enchylemma im Bütschlischen Sinne" darstellt, scheinen mir den Bildungen zu entsprechen, die in meinen Untersuchungen als hyaloplasmatisch bezeichnet sind. Mag dies immerhin zweifelhaft sein, so ist sicher für die Auffassung der Protoplasmabewegungen von höchster Bedeutung, dass eine solche künstliche Sonderung der Teile, ein Abpressen von leichtflüssiger Substanz unter Erhaltung des Lebens, sogar mit nachfolgender regulatorischer Wiedervereinigung möglich ist. Es scheint mir dies eine Stütze für meine Anschauung, dass bei den Tritonblastomeren das Hyaloplasma der leichtflüssige Teil ist, der das ganze Körnerplasma als Zwischensubstanz durchsetzt, es durchströmen und aus ihm austreten kann.

Hierüber haben Rhumbler (02) an Amöben und His (99) an Salmonidenkeimzellen andere Angaben gemacht. Bei den Amöben liegen in der Tat wohl ganz andere Plasmaver-

hältnisse vor als bei unseren Zellen, auch bei den einzelnen Arten sehr verschiedene; für alle beschreibt Rhumbler einen „Ecto-Entoplasmaprozess", bei dem das Ectoplasma (das durchsichtige) „ohne Zweifel viel zähflüssiger ist als das Entoplasma" (das gekörnte); Ecto- vermag sich aus Entoplasma zu bilden und sich wieder zurückzuverwandeln, und dieser stete Übergang des einen in das andere ist die Grundlage der Bewegung. Bei unseren Zellen aber werden die Plasma- und Dotterkörner nicht, wie das Entoplasma der Amöben nach Rhumbler, durch die Verdichtung des Hyaloplasma zurückgedrängt und dadurch das Hyaloplasma körnerfrei, sondern die Körner werden durch die Zähigkeit des Körnerplasma in demselben zurückgehalten, um erst sekundär durch dessen Entspannung wieder in das Hyaloplasma einzudringen.

Auch His (99) hält an Salmonidenkeimzellen das äussere Hyaloplasma für zäh, das Körnerplasma für dünnflüssig: „Geht das Einströmen lebhafter vor sich, so bekommt man den Eindruck, als ob die innere Masse, flüssiger als die äussere, in einen von dieser gebildeten Sack nachflösse." Für mich sind gerade die Vorgänge beim Einströmen, das wirbelnde Tanzen der Körner, sobald sie in den durchsichtigen Bereich eingetreten sind, die Geschwindigkeit, mit der sie sich bis an die äusserste Grenze des hyalinen Plasmafortsatzes in demselben ausbreiten, dafür beweisend, dass der Inhalt des Fortsatzes dünnflüssig ist. Zudem habe ich mit Sicherheit beobachtet, dass einzelne Körnchen innerhalb der hyalinen Fortsätze Molekularbewegung zeigten.

Dies alles gilt wenigstens für den Augenblick des Körnerströmens. Es fragt sich, ob das Hyaloplasma in Zwischenzeiten vielleicht eine Konsistenzänderung, ein Starrwerden erleidet, und ferner, ob es nach aussen hin feste Grenzschichten zu bilden imstande ist (Berthold [86], Rhumbler, His).

Dass Hyaloplasmafortsätze in toto erstarren, dafür weiss

ich keine Beobachtung anzugeben, als dass sie längere Zeit selbst komplizierte Formen unverändert beibehalten können, doch ist das als Beweis für eine Konsistenzänderung nach ihrer Bildung nicht anzuführen. Ein allmähliches Entstehen von kleinen Körnern im Hyaloplasma bis zu einer dichten Trübung, wie es His beschreibt, habe ich nie beobachten können, und eine Umwandlung des Hyalo- in Körnerplasma anders als durch blosse Wiedermischung halte ich danach bei Tritonblastomeren für ausgeschlossen.

Ob aber das Hyaloplasma aussen eine verdichtete Schicht entweder stets besitzt, oder vielleicht zeitweise entstehen lässt, ob solche Abgrenzung dauernd fehlt, ist sehr schwer zu sagen. Eine ganze Reihe von Tatsachen scheinen die Annahme einer hautartigen Randverdichtung nötig zu machen: die recht beständigen komplizierten Formen der grösseren hyalinen Fortsätze, ferner ihre plötzlich ruckweise einsetzenden Gestaltveränderungen, die Unmöglichkeit, mit anderen Fortsätzen zu verschmelzen, das teilweise Bestehenbleiben der alten Grenzlinie, wenn neues Hyaloplasma ein schon bestehendes überströmt, die unverändert sich erhaltende Gestalt einiger abgeschnürter Hyaloplasmafortsätze, welche — freilich im Gegensatz zu den meisten anderen — keine Kugelgestalt annahmen (s. später S. 49 und Fig. 7 f), und schliesslich Remaks Beobachtung der „wasserhellen zierlichen Bläschen" und anderer „hohler Fortsätze" (s. S. 15), alles dies könnte für die Annahme einer Verdichtung der Oberflächenschicht während oder nach dem Entstehen der hyalinen Fortsätze geltend gemacht werden; für den Anhänger der Oberflächenspannungstheorie muss besonders die starre Formerhaltung der hyalin vorgebildeten Fortsätze während des Einströmens des Körnerplasma eine Schwierigkeit der Erklärung bedeuten: denn mit dieser plötzlichen Durchmischung vorher getrennter Plasmateile tritt doch sicher eine erhebliche

chemische und physikalische Zustandsänderung des Fortsatz-Inneren ein, die also als die Ursache der Entstehung anomogener Oberflächen sofort neue Oberflächenbewegung auslösen müsste, wenn eben nicht inzwischen die äussere Grenzschicht erstarrt ist.

Doch alle diese Gründe sind nicht beweisend, und die Tatsachen, die gegen eine membranartige Abgrenzung der Furchungszellen sprechen, halte ich für schwerwiegend: einmal sieht man nie irgend eine Andeutung solcher Abgrenzung an den lebenden Zellen, stets zeigen die hyalinen Fortsätze einfache Konturierung, auch bleibt niemals eine Schicht von erkennbarer Dicke zwischen den einströmenden Körnern und der äusseren Grenzlinie; dazu kommt die in Fig. 4 a, b dargestellte Beobachtung einer Wellenbewegung der Grenzfläche; vor allem aber werden auch bei plötzlicher Zerstörung von Zellen durch Wasser (s. später S. 48) niemals Membranen oder Bruchstücke davon sichtbar, vielmehr bildet das hyaline Plasma Tropfen, Kugeln, die sich ohne mechanische Schwierigkeit momentan loslösen können, ganz wie Öltropfen, die von einer grösseren Ölkugel abgetrennt werden. Dem Bilde solcher Plasmaauflösung entspricht am meisten die Vorstellung, dass eine unmessbar dünne ölartige Schicht das Plasma umgibt, welche bei Lostrennung sofort auch die Abschnürungsprodukte ganz überzieht. Schliesslich ist ganz allgemein gegen eine Verdichtung der Oberflächenschicht Rhumblers schöne Analyse der Amöbenbewegung ins Feld zu führen; hier weist Rhumbler strikte nach die mechanische Unmöglichkeit einer Fortbewegung der Zellen bei Bestehen dauernder verdichteter hautartiger Grenzschichten.

Weiter kann ich auf diese Frage nach der membranösen Begrenzung der Furchungszellen erst mit Hilfe fixierter Präparate eingehen, auch die Frage der Struktur von Hyalo- und Körnerplasma, ob nämlich eine Gerüstbildung im Plasma be-

steht, wie His anführt, lässt sich nur an fixierten Objekten erörtern.

Die von His angestellte Überlegung, ob bei der amöboiden Bewegung das hyaline oder das „Morphoplasma" der aktiv bewegliche Teil sei, scheint mir von falschen Voraussetzungen auszugehen, denn eben das Zusammenwirken der beiden, ihr wechselndes Verhältnis zueinander macht überhaupt das Wesen dieser Protoplasmabewegung aus — kontraktile und nicht kontraktile oder bewegliche und nicht bewegliche Plasmateile als solche existieren nicht.

2. Beeinflussung der Zellen durch äussere Faktoren.

Es bleibt uns die Aufgabe, die Vitalität der beschriebenen Protoplasmabewegungen zu beweisen. Die Frage nach der Vitalität ist identisch mit derjenigen nach dem Einfluss äusserer Mittel auf die Bewegungen, und sie ist untrennbar von der Frage nach ihrem endlichen Auslauf und den Absterbeerscheinungen der betreffenden Zellen. Denn indem wir unter „vitalem Vorgang" an der Zelle nichts anderes verstehen können als „an das Leben der Zelle gebundenen" Vorgang, müssen wir einmal die nicht an das Leben der Zelle gebundenen, äusseren Faktoren auf ihre Wirksamkeit prüfen und uns andererseits beschäftigen mit dem Zelltod, als dem Ausfall der inneren Faktoren, die bedingend für die Bewegungen sein sollen.

In der Zusammenfassung der bisher beschriebenen Beobachtungsreihen ist unbewiesen vorausgesetzt, dass der Inhalt der hyalinen Gebilde der Zelle durchaus angehöre und nicht von aussen aufgenommen werde. Als eine vorläufige Begründung galt nur die Beobachtung, dass vom Anfang der Untersuchung an das Volumen der Zellen sich offenbar nicht ändert, sondern dem Entstehen von hyalinen Fortsätzen einerseits ein

Verschwinden von solchen an anderer Stelle, zuweilen auch eine Verdichtung des gekörnten Plasmateiles entspricht.

Der erwähnten Voraussetzung widerspricht aber Remaks Darstellung, der nur „bei fortgesetztem Zusatz von Wasser" zu seinem Untersuchungsmedium, 20%iger Zuckerlösung, die Entstehung der hyalinen Vorwölbungen und weiter das Körnereinströmen beobachtet, mithin diesen Vorgang als Aufblähung und Aufquellung der Zellmembran zu erklären sich berechtigt sieht.

Es widerspricht anscheinend auch Roux' Beobachtung, der die „paraplasmatischen" Pseudopodien besonders in 0,5%iger Kochsalzlösung findet, viel weniger ausgebildet dagegen in Hühnereiweiss, zumal auch nach seinen Angaben die paraplasmatischen Pseudopodien bereits nach 7–10 Minuten überhaupt verschwinden. Auch His erwägt die Möglichkeit, dass seine „fingerförmigen Pseudopodien" einer quellenden Wirkung der Untersuchungsflüssigkeit ihre Entstehung verdanken könnten.

Die Reihe der folgenden Untersuchungen soll den Einfluss der Salzkonzentration und des Eiweissgehaltes des Untersuchungsmedium auf die beschriebenen Plasmabewegungen aufzeigen.

Salzgehalt des Medium.

Um chemische Schädigung der Zellen möglichst auszuschalten, habe ich, in Kenntnis der Giftigkeit reiner Salzlösungen, wie sie für embryologische Objekte besonders von J. Loeb und C. Herbst[1]) festgestellt worden ist, die physiologische Kochsalzlösung ersetzt durch Ringersche Lösung folgender Zusammensetzung [nach Höber[1])]: 6,3 NaCl, 0,2 KCl, 0,2 $CaCl_2$, 0,1 $NaHCO_3$ auf 1000 Aq. dest.; durch Verdünnung mit Wasser oder durch Zusatz von Kochsalz stellte ich die

[1]) s. R. Höber (11).

verschiedenen im folgenden angewandten Konzentrationen her. Um auch wechselnde Konzentrationen nacheinander auf die gleichen Zellen unter mikroskopischer Kontrolle einwirken lassen zu können, benutzte ich ausser dem hängenden Tropfen eine Anordnung, bei der ich die Zellen auf dem ebenen Objektträger zwischen dicht und gleichmässig auseinandergezupften Wattefasern verteilte und in reichlich Flüssigkeit unter dem Deckglas untersuchte; man kann so beliebige Flüssigkeiten mittelst Filtrierpapier nacheinander durchfliessen lassen, ohne dass die Zellen fortschwimmen.

Auf solche Weise angewandt haben Ringerlösungen von 0,3 bis 1,0% keine sichtbaren Unterschiede der Bewegungserscheinungen bewirkt; sowohl die Form, wie die Intensität der Bewegungen, wie auch das Massenverhältnis von hyalinem und gekörntem Plasma zeigten bei zahlreichen vergleichenden Untersuchungen das gleiche Bild, wie in den bisher gegebenen Beobachtungen. Noch in 1%iger Ringerlösung kommen hyaline Fortsatzbildungen von einer Ausdehnung und ungeschwächten Kraft der Bewegung zustande, wie es Fig. 9 a—c zeigt. In den verdünnten Lösungen bis ca. 0,3% findet man allerdings sehr viel grössere Massen von zerstörtem Plasma, beobachtet man auch kurz nach Anfertigung des Präparates die Plasmoptyse zahlreicher Zellen, aber die übrig bleibenden zeigen dieselben Verhältnisse wie die in mittleren und stärkeren Lösungen untersuchten: es fanden sich ebenfalls grosse Dotterzellen ganz ohne hyalines Plasma, mittlere mit kleinen Fortsätzen, mittlere und kleine mit komplizierten hyalinen Bildungen, und ebenso auch rein hyaline wie kombinierte Plasmabewegung.

Freilich wird ausser vermehrter Plasmazerstörung doch noch ein Unterschied bemerkbar, wenn man unter dem Deckglas z. B. eine 1%ige Ringerlösung allmählich durch verdünnte — bis 0,5 oder 0,3%ige ersetzt. Dann ist zuweilen deutlich eine Auflockerung der Zellen in toto, wohl unter gewisser

Volumenzunahme, aber nicht unter Veränderung des Massenverhältnisses der beiden Plasmaarten, auch nicht unter Neuentstehung von hyalinen Gebilden. Eine auffallend über das normale Mass hinausgehende Volumenzunahme ist niemals zu bemerken, auch nicht bei noch stärkeren Verdünnungen, weil dann allgemein Plasmazerstörung einsetzt.

Wohl aber tritt bei dem umgekehrten Wechsel, also Ersatz dünner oder mittlerer Lösungen durch starke, eine stets leicht sichtbare Schrumpfung auf, doch erst deutlich von ca. 1,4% an.

Wenn man z. B. in ca. 0,65%iger Lösung einen kleineren, zwischen Wattefasern festgelegten Zellkomplex beobachtet, der nach aussen hin hyaline Säume und Pseudopodien mit kräftigen Gestaltveränderungen aufweist, und man lässt eine 2%ige Lösung zufliessen, so scheinen die hyalinen Partien zunächst isoliert zu schrumpfen; bei sorgfältigem Vergleich (unter Kontrolle des Zeichenapparates) wird aber unzweifelhaft deutlich, dass in dem gleichen Masse der ganze Zelleib schrumpft, und dass das hyaline Plasma, abgesehen von der dem ganzen Prozess entsprechenden Schrumpfung, noch erkennbar bleibt; das zeigt sich auch darin, dass grössere hyaline Fortsätze hierbei nicht einfach in die Zelle aufgenommen werden, sondern unter Beibehaltung ihrer komplizierten Form zusammenschrumpfen bis fast zum völligen Verschwinden. Die Bewegungen der geschrumpften Zellen werden sofort träge und sistieren nach ca. $^1/_4$ Minute ganz. Lässt man nun unmittelbar nach erfolgter Schrumpfung wieder mittlere Lösung durchfliessen, so nehmen die Zellen und ihre Fortsätze die alte Gestalt wieder an und fahren fort Bewegungen auszuführen; lässt man dagegen vor dem erneuten Zufliessen von mittlerer die 2%ige Lösung einige Zeit einwirken, so lässt sich durch die Zufügung der mittleren Verdünnung das normale Bild nicht mehr gewinnen; sondern die Zellen werden in toto wieder lockerer, die hyalinen Partien

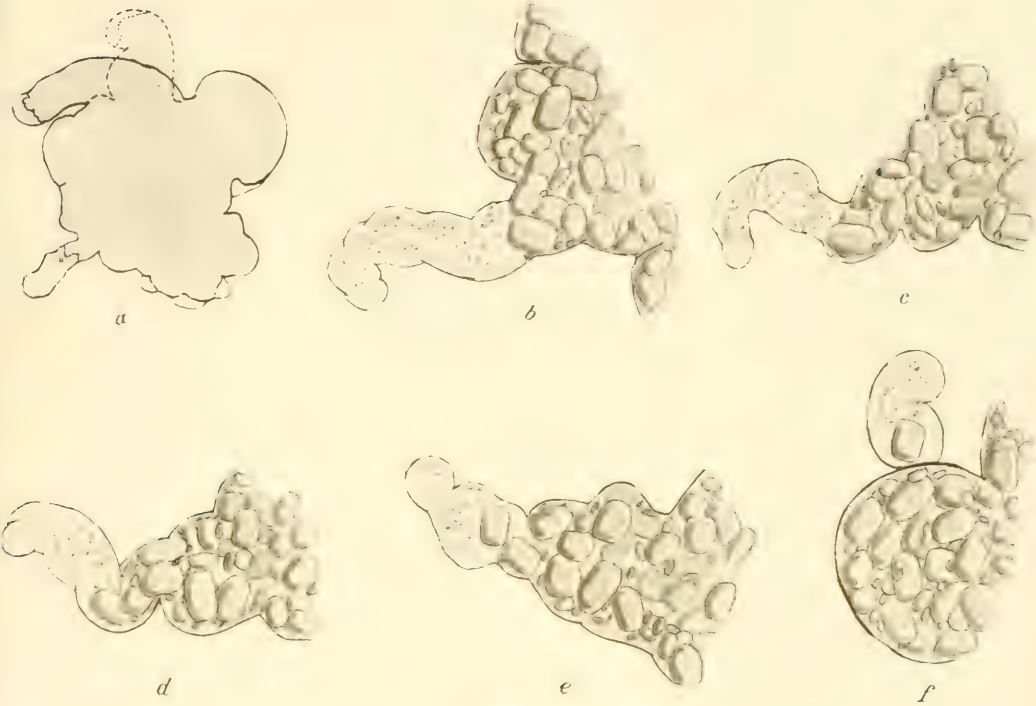

Fig. 7.

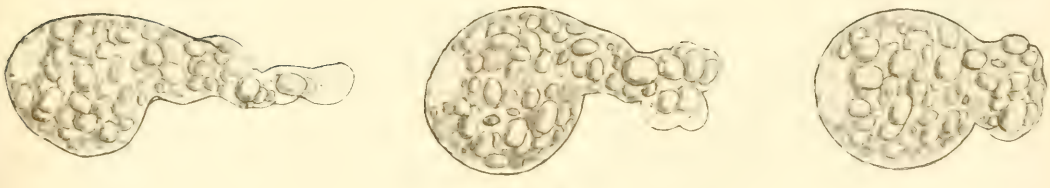

Fig. 8.

Fig. 9.

treten zum Teil wieder auf, aber nur als gleichförmig abgerundete, unbewegte Säume und nicht mehr so abgesetzt vom Körnerplasma, sondern mit Körnern gemischt, zum Teil tritt Zerstörung der Zellen ein unter Platzen und Ausbreiten des Plasma in der verdünnten Flüssigkeit.

Dieser Versuch zeigt einmal unzweideutig eine gewisse Abhängigkeit der Bewegungserscheinungen und speziell des hyalinen Plasma von der Salzkonzentration; er beweist aber gleichzeitig die Vitalität der beobachteten Protoplasmabewegungen; denn wären äussere chemisch-physikalische Faktoren als einzige wirksam bei den Fortsatzbildungen, so würden für sie durch längere Einwirkung des hypertonischen Mediums keineswegs andere Bedingungen geschaffen werden können, als durch eine nur kurz dauernde; es könnten Phänomene, die durch sie allein bedingt wären, nicht das eine Mal unmöglich gemacht werden, wenn sie im anderen Fall des gleichen, nur kürzer dauernden Eingriffs leicht wieder erzeugt werden können. Dagegen entspricht es den allgemeinen biologischen Erfahrungen, dass durch längere Einwirkung hypertonischer Medien die Lebensfähigkeit von Organismen geschädigt und schliesslich vernichtet wird, während eine kürzere solche unter Umständen glatt vertragen werden kann. So verlieren verschiedene Meertiere in konzentriertem Meerwasser, Froschlarven und sogar ausgewachsene Frösche schon in 0,8%iger Kochsalzlösung beträchtlich an Volumen und Gewicht, ohne daran zugrunde zu gehen (Höber). Besonders klar zeigen O. Hertwigs (95) Versuche über Entwickelung von Froscheiern in Kochsalzlösungen und Gurwitsch' (96) über die in Bromnatrium und Lithiumchlorid, dass hypertonische Salzlösungen entsprechend ihrer Konzentration die Entwicklungsenergie, also die Lebensfähigkeit, herabsetzen. Wir dürfen demnach in der Lebendigkeit der Zellen denjenigen Faktor sehen, der in dem Versuch das eine Mal aufgehoben wird, das

andere Mal erhalten bleibt, der also Grundbedingung der Bewegungserscheinungen ist; mithin sind die beobachteten Fortsatzbildungen und Bewegungen vitaler Natur.

Dem widerspricht auch keineswegs eine gewisse Abhängigkeit der hyalinen Bildungen vom Medium, welche wir zunächst auch in bezug auf dessen Eiweissgehalt verfolgen wollen.

Eiweissgehalt des Medium.

Die von Roux angedeutete Abhängigkeit glaube ich bei meinen Untersuchungen in etwas anderer Weise aufgefunden zu haben.

Ich untersuchte Zellen von Gastrulae, die ich in filtriertem Hühnereiweiss, in Gemischen von Eiweiss und Ringerlösung 1:3 und in solchen noch mit Wasser verdünnten zerlegt hatte, in diesen Flüssigkeiten. Dabei fanden sich in allen erwähnten Medien sämtliche früher beschriebenen Fortsatzbildungen und Bewegungen; dass die hyalinen Pseudopodien etwa ganz fehlen oder auch nur geringer an Zahl sind, trifft weder für reines Hühnereiweiss als Medium, noch für dessen Verdünnungen zu.

Doch besteht eine Besonderheit: in reinem Hühnereiweiss gehen meist die Plasmabewegungen viel träger vor sich als in eiweissfreiem Medium, sowohl das Vorquellen der hyalinen Buckel, wie auch das Einströmen des Körnerplasma, welches ruhig, nicht explosionsartig erfolgt; der Unterschied schien mir zuweilen beträchtlich, wenn auch ein Urteil über die Geschwindigkeit der Bewegungen nur schätzungsweise statthaben kann, zumal nebenher auch andere Faktoren, wie Temperatur (s. später) und ganz unkontrollierbare individuelle Verschiedenheiten der einzelnen Eier und Zellen eine Rolle spielen.

Ausser der Trägheit der Bewegungen fiel mir in Hühnereiweiss zuweilen auf, dass hyaline Fortsätze nicht ganz homogen

entstanden, sondern feine Körner enthielten, dass besonders gegen Ende, wenn die Bewegungserscheinungen im Präparat sich minderten, die Pseudopodien nicht mehr rein hyalin vorgebildet wurden, um das Körnerplasma nachträglich aufzunehmen, sondern dass dieser Vorgang zusammengezogen erschien; kurz nach Auftreten des hyalinen Buckels oder gleichzeitig damit begann auch schon das Plasma langsam nachzuströmen und die Bewegungen mitzumachen.

Schliesslich schien mir auch die tanzende Molekularbewegung der feinen Körnchen nicht nur ausserhalb der Zellen im Eiweiss, sondern auch an der Grenze von Hyalo- und Körnerplasma, also innerhalb der Zelle, besonders beim Nachströmen geringer zu sein als im eiweissfreien Präparat.

Für einen Teil dieser Besonderheiten kann man vielleicht die zähere Konsistenz des Hühnereiweiss verantwortlich machen, die den schnellen Ablauf der Bewegungen mechanisch hemmt; doch die innerhalb der Zellen bemerkbare Verlangsamung des Körnerströmens und -tanzens verlangt eine andere Deutung, da Eiweiss in die Zellen natürlich nicht einzudringen vermag; vielmehr könnte hierin der sogenannte Quellungsdruck einen Einfluss äussern, der bei den zähflüssigen vakuolenfreien Protoplasmen tierischer Zellen (Höber) wohl eine dem osmotischen Druck ähnliche Wirkung auszuüben vermag. Die Kolloide des Protoplasma sind quellungsfähige Substanzen, d. h. sie haben das Bestreben, Wasser aufzunehmen und festzuhalten, und können so unter Umständen „gegen den osmotischen Druck Arbeit leisten" (Höber). So könnten also unsere Zellen aus kolloidfreien isotonischen Salzlösungen etwas Quellungswasser aufnehmen, dagegen in sehr kolloidreichen Medien, wie Hühnereiweiss, geringe Mengen davon abgeben, d. h. also in reinen Salzlösungen eine Auflockerung, in Hühnereiweiss eine Eindickung ihres Inhaltes erfahren. Solches würde die oben beschriebenen Unterschiede der Plasmabewegung in

den verschiedenen Medien erklären können. Dabei ist noch zu bemerken, dass Hühnereiweiss einen höheren Salzgehalt hat als 0,65% und auch dadurch wohl etwas wasserentziehend zu wirken vermag.

Im ganzen scheint mir aus den Versuchen über die Wirkung von Salz- und Eiweissgehalt des Medium hervorzugehen, dass deren Einfluss recht geringfügig ist; denn die osmotische Druckdifferenz äussert sich erst deutlich bei Konzentrationen von ca. 0,3% und über 1,0%, und der Quellungsdruck zeigt sich überhaupt nur sehr unsicher als wirksam. Jedenfalls kann den von uns im 1. Abschnitt angewendeten „indifferenten" Medien, 0,65%iger Kochsalz- und Ringerlösung, keinesfalls ein Anteil an der Entstehung der hyalinen Gebilde überhaupt und an den Protoplasmabewegungen zukommen, mithin sind dieselben normale Lebenserscheinungen.

Einfluss der Temperatur. Äthernarkose.

Als solche Lebenstätigkeiten mussten sich die Protoplasmabewegungen in ihrer Stärke unterworfen zeigen allgemein physiologisch fördernden und schädigenden Einflüssen. Dies ist in der Tat der Fall:

Sie sind in ihrer Ausdehnung und Geschwindigkeit sehr merklich abhängig von der Temperatur; man findet an kühlen Tagen nur ganz träge Bewegungen an wenigen Zellen, kann dieselben aber leicht ausgiebiger gestalten, wenn man (z. B. durch Heranstellen eines geheizten Strecktisches an das Mikroskop) das Präparat erwärmt. Genaue Messungen haben wenig Sinn, weil das Urteil über Beginn, Höhepunkt und Nachlassen der Bewegung nur sehr schätzungsweise sich abgeben lässt. Jedenfalls liegt das Optimum nicht sehr hoch, ich vermute bei ca. 20° oder wenig höher, denn an besonders heissen Tagen (Zimmertemperatur 20°) liess sich durch Erwärmen des Präparates keine Verstärkung der üppigen Bewegungserschei-

nungen erzielen; bei stärkerer Temperaturerhöhung bemerkt man deutlich Schädigung der Bewegungen. (Es entspricht dies ziemlich dem von O. Hertwig (98) gefundenen Temperaturoptimum für die Entwickelung von Rana fusca und esculenta, nämlich 21° und 24°.)

Ferner zeigen sich die Protoplasmabewegungen unterworfen der Giftwirkung eines Narcoticum. Ich habe nur den Äther auf seine Wirksamkeit untersucht, und zwar durch Zufliessenlassen verschiedener Ringer-Äthermischungen, deren Wirkungsstärke ich kontrollierte an eben ausgeschlüpften Triton- und Krötenlarven.

Eine Narkose der Bewegungen lässt sich zweifellos erzielen, allerdings erst mit sehr viel höheren Konzentrationen, als sie zur Lähmung der Larven erforderlich sind: bei einer Konzentration, die Triton- und Krötenlarven in wenigen Sekunden narkotisierte bei noch funktionierendem Kreislauf, zeigten die Zellbewegungen keine merkbare Abschwächung; erst in einer sehr starken Äthermischung (ich schätze ca. 5% Äther, leider fehlt mir die genaue Angabe), welche die Kontrolltiere unter momentanem Herzstillstand lähmte, gingen die Bewegungen langsam auf ein Minimum herab; letzte Spuren waren aber auch nach $^1/_2$ stündiger Einwirkung dieser Lösung noch bemerkbar. Als ich dann ätherfreie Ringerlösung durchfliessen liess, kehrten nach einigen Minuten die Bewegungen in ihrer alten Stärke wieder, gleichzeitig mit dem Wiederaufleben der Kontrolltiere, die ich ebenfalls nach einer halben Stunde in ätherfreie Ringerlösung übertragen hatte. Die hyalinen Fortsätze während der Narkose waren nur niedrige Buckel mit ungemein trägem, fast unmerklichem Plasmaströmen; die nach der Narkose waren zum Teil lang, schmal, kompliziert gebaut, grösser als die vorigen, mannigfaltiger und zahlreicher, doch erreichten sie nicht die Geschwindigkeit im Entstehen und Vergehen, die vor der Narkose bestand. Die Bewegungen er-

hielten sich in demselben Präparat noch 24 Stunden nach der Narkose.

Leider konnte ich wegen vorgerückter Jahreszeit diese Untersuchungen nicht fortführen. Es wäre denkbar, dass ein völliger Stillstand der Plasmabewegungen erst bei tödlicher Vergiftung der Zelle erfolge, erst mit dem Stillstand des Stoffwechsels der Zelle; das würde übereinstimmen mit der vielfach vertretenen Anschauung, dass die Protoplasmabewegung der Ausdruck chemischer Umsetzungen im Zelleib und der dadurch wechselnd veränderten Oberflächenspannung sei (Rhumbler [02], P. Jensen [02]).

Dauer der Zellbewegungen.

Vervollständigt und in ihren Konsequenzen bestätigt werden diese Untersuchungen über den Einfluss der verschiedenen Medien durch die Beobachtung der Dauer der Zellbewegungen in jedem einzelnen Medium. Hier spielt freilich eine ausschlaggebende Rolle die verschiedene Lebenskräftigkeit einzelner Eier und Zellgruppen, sodass vergleichende Angaben nur mit Vorsicht zu machen sind.

Sicher scheinen mir folgende Daten: in Ringerlösung bleiben die Bewegungen merklich länger erhalten, als in reiner Kochsalzlösung; weitaus am längsten bleiben sie bestehen an den bei der Zerlegung des Eies übrig gebliebenen Zellhaufen, wenn man diese in einem Petrischälchen mit geringer Menge der betreffenden Flüssigkeit, vor Verdunstung geschützt, aufbewahrt, während die unter dem Deckglas zum Teil bei Luftabschluss beobachteten Zellen viel früher die Bewegungen einstellen.

So fand ich das Ende der Zellbewegungen in NaCl-Lösungen von 0,5—0,9% in der feuchten Kammer durchschnittlich nach 3—5 Stunden, in der Petrischale zuweilen erst nach 24 Stunden; in Ringerlösung von 0,65% im geschlossenen Präparat meist auch

nach 5, selten bis 10 Stunden; in einem an den Seiten offenen Präparat (Zellen zwischen Wattefasern, mit Deckglas bedeckt, das Präparat lag ausserhalb der mikroskopischen Untersuchung in einer flachen gedeckten Schale, deren Boden mit 0,3%iger Ringerlösung eben benetzt war) erhielten sich die Bewegungen über 48 Stunden; an den im Petrischälchen mit 0,65% Ringer zurückgebliebenen Embryoresten habe ich oft noch 2—3 Tage nach Zerstörung des Eies, einmal sogar 4 Tage danach, ausgiebige Zellbewegungen beobachtet. Für die Ringer-Eiweissmischung 3 : 1 gilt das gleiche wie für 0,65% Ringer, in reinem Hühnereiweiss erhalten sich die Bewegungen nicht über einen Tag.

3. Absterbeerscheinungen.

Das Ende der Zellbewegungen geht zeitlich parallel mit einer ganzen Reihe von Erscheinungen, die ihr Absterben anzeigen, die uns zum Teil Hinweise auf die Vorgänge der Zelldegenerationen geben können.

Ganz regelmässig wird der Zelltod bezeichnet, wie Roux ausführlicher schildert, durch Auseinanderfallen der bestehen gebliebenen oder neu gebildeten Zellhaufen, unter Abrundung jeder Zelle zur Kugelform. Es bedeutet dies das Ende des Cytotropismus. — Nach Roux findet sich die Erscheinung des Zerfalls in lauter einzelne kuglige Zellen, „Framboisia", bei Rana abnorm gegen Ende der Laichzeit; solches Verhalten besteht bei Triton cristatus sicher nicht; alle Erscheinungen der Zellbewegungen, des Cytotropismus und der Neuordnung von Furchungszellen sind vielmehr auch an sehr spät im Jahre abgelegten Eiern in vollkommener Weise wahrzunehmen. Nach meinen Erfahrungen ist die „Framboisia" nichts anderes als der Verlust der cytotropischen Eigenschaften, den das Absterben stets mit sich bringt.

Plasmaabschnürungen.

Gleichzeitig mit dem Auseinanderfallen der Zellgruppen bemerkt man an zahlreichen Zellen, die vorher Bewegungen ausgeführt hatten, anliegende kleine Plasmakugeln, die unmittelbar den Eindruck sekundär abgeschnürter Zellteile erwecken.

Nun ist der Vorgang solcher Abschnürung zwar nur selten zu beobachten; auch finden sich in jedem Präparat von Anfang an schon kleine Plasmakugeln, die mit sekundären Abschnürungsprodukten leicht zu verwechseln sind, die in Wirklichkeit aber den beim Zerlegen des Embryo unvermeidlich zerstörten Zellen entstammen. — Es ist nämlich eine Eigentümlichkeit des dotterreichen Protoplasma, dass bei Zerstörung der Zellen, sei es durch mechanische, sei es durch osmotische Einwirkung, nur ein Teil in der umgebenden Flüssigkeit gelöst oder fein verteilt wird; und zwar wird aufgelöst der Dotterkörner führende Teil des Zelleibes: sowie er in Berührung mit der Aussenflüssigkeit kommt, schiessen die Dotterkörner hervor und die Grundmasse des Plasma verschwindet unter Schlierenbildung schnell in die Umgebung. Ein anderer Teil des Plasma dagegen wird nicht gelöst, sondern bildet die erwähnten kleinen Kugeln von ganz charakteristischem Aussehen. Stets bestehen sie der Hauptmasse nach aus hyalinem Plasma und sind dementsprechend ziemlich locker und durchsichtig, enthalten meist nur feine Körnchen, sehr selten Dotterkörner; die feinen Körnchen zeigen stets lebhafte Molekularbewegung, sie sind oft ungemein zahlreich, so dass sie die ganze Kugel dicht erfüllen und ihr ein trübes gleichmässig gekörntes Aussehen geben; zuweilen sind die Kugeln rein hyalin ohne Körnchen. Sehr auffallend ist, dass alle diese Plasmakugeln fast von gleicher Grösse sind, so dass sie unter einer stets gleich starken Oberflächenspannungswirkung entstanden zu sein scheinen, in Analogie der konstanten Tropfengrösse

von Flüssigkeiten. Sie sind sehr beständig, bleiben erhalten, bis Bakterienüberwucherung das Präparat zerstört. — Indem also in jedem Präparat zahlreiche solche Plasmakugeln sich finden und häufig an andere Zellen sekundär sich anlagern, kann der Eindruck stattgehabter Abschnürungen oft vorgetäuscht werden, und man kann im Einzelfall tatsächlich selten unterscheiden, welcher Entstehungsweise die Plasmakugeln ihre Herkunft verdanken.

Doch lässt sich zuweilen der Vorgang der Abschnürung direkt beobachten. So wurde in Fig. 7 a—f an einem viele Stunden lebhafte Bewegungen aufweisenden kleinen Zellkomplex ein hyaliner Fortsatz lang ausgestreckt, der einige Körnchen, darunter ein grosses Dotterblättchen aufnahm, dann aber sich allmählich gegen die Zelle abgrenzte und schliesslich deutlich abgesetzt, unbewegt neben ihr lag; die Zelle war danach abgerundet und zeigte ebenfalls keine Bewegung mehr. Sehr auffallend war in diesem Falle die Gestalt des abgeschnürten Plasmastückes; dieses nahm nicht, wie sonst meistens, Kugelform an, sondern behielt die vorher gebildete eigentümliche Form bei, wie Fig. 7 f zeigt, und zwar blieb dieser Zustand dauernd bestehen, auch nachdem im Präparat längst allgemeiner Zerfall eingetreten war.

Ein Beispiel der typischen k u g l i g e n Abschnürung zeigt Fig. 10 a—c, in der eine lang ausgestreckte Zelle sich in einen grossen, sehr dichten und einen kleineren, aus hyalinem Plasma mit lockerem Dottereinschluss bestehenden Abschnitt gliederte. Dies ist vermutlich die häufigste Form der Abschnürung, und ihr verdanken die zahlreichen hyalinen Kugeln mit wenigen Dotterkörnchen ihre Entstehung, die man fast in jedem Präparat gegen Ende der Bewegungserscheinungen auftreten sieht. (Dass Zellteilung, die sich zuweilen beobachten lässt, hier in Fig. 10 a—c nicht vorlag, beweist die Ungleichheit der Teilstücke und noch mehr der Umstand, dass in der lockeren ab-

geschnürten Kugel kein Kern vorhanden ist, der ohne Schwierigkeit hätte erkennbar sein müssen.)

Schliesslich können auch ganz hyaloplasmaarme Dotterzellen Plasmakugeln abschnüren, nämlich diejenigen mit ganz dicht feingekörntem, meist länglich ausgezogenem Plasmaabschnitt, die wir später als urdarmbildende Zellen kennen lernen werden. Fig. 11 a u. b zeigt eine solche birnförmige Zelle, die selbst keine deutlichen Bewegungen ausgeführt hatte, die aber gleichzeitig, als im Präparat die Bewegungen anderer Zellen aufhörten, ihren schmäleren dichten feingekörnten Plasmateil in zwei Kugeln abschnürte.

Ein sehr merkwürdiger Vorgang fand sich 30 Stunden nach Zerlegung eines Embryo in 1%iger Ringerlösung an der in Fig. 12 a u. b abgebildeten Zelle: der hyaline Fortsatz war wie gewöhnlich entstanden; als aber das Körnerplasma in ihn einströmte, grenzte sich aus der lockeren Übergangszone heraus eine dicht voll Dotterkörner gepfropfte Plasmakugel ab; nach ihrem Entstehen zeigte der hyaline Fortsatz noch kurze Zeit geringe Gestaltveränderungen seiner Ansatzstelle (vgl. 12 a u. b), nach deren völligem Stillstand die Plasmakugel dauernd unverändert in der Übergangszone der unbewegten Zelle liegen blieb.

Eine ähnliche Absonderung von dichten Körnerplasmakugeln kann man beim Zerfall hyaloplasma f r e i e r Zellen zuweilen beobachten, doch bleibt hier der Zusammenhalt der Zelle nicht wie oben bestehen, vielmehr finden sich die abgegrenzten Körnerplasmakugeln im Detritus solcher zerfallender Zellen (Fig. 13 a, b).

Als letztes Beispiel von Abschnürungsvorgängen sei eine Beobachtung beschrieben, die nach verschiedenen Richtungen ein hohes Interesse fordert, Fig. 14 a u. b. Zwei Zellkomplexe, die, in Wattefasern gebettet, in Ringereiweiss (3:1) nahe beieinander lagen, rückten bei Zusatz von halbverdünntem Ringereiweiss ein wenig auseinander, ob infolge der Strömung oder

infolge von Ausgleich der Schwerkraft, nämlich durch Zurücksinken der Komplexe in die Wattefasern, war nicht zu entscheiden, doch hatte ich dabei den sicheren Eindruck, dass eine grobmechanische Ursache vorlag (nicht etwa die vorgenommene Konzentrationsänderung). Dabei blieben nun zwei schmale Plasmabrücken als Verbindungen bestehen, Teile zweier benachbarter Zellen, deren einer Abschnitt dem oberen, der andere dem unteren Zellkomplex angelagert war. Diese Plasmabrücken erhielten sich ca. 1—2 Stunden, wurden aber allmählich immer dünner, dauernd mit einem feingekörnten Inhalt. Dabei lagen die Teile der linken Zelle unbewegt, während die rechts gelegene mit ihrem grösseren, dem unteren Komplex anliegenden Teil fortwährend langsame kombinierte Plasmabewegung ausführte. Dann begann auf einmal ein dichter, den Plasmabrücken zunächst gelegener Plasmaabschnitt (α) kugelförmig gegen die Zelle sich abzugrenzen; diese trennte sich ziemlich rasch los, und die dichte Plasmakugel α blieb an einem Ende der Plasmabrücke liegen, ebenso unbewegt, wie die am anderen Ende gelegene, fast ganz hyaline Plasmakugel, die der Zelle ursprünglich ebenfalls angehört hatte, aber an dem anderen Komplex haften geblieben war. Die losgelöste Zelle, die ca. $^1/_3$ ihrer Masse abgeschnürt hatte, führte noch lange Zeit die gleichen fliessenden Bewegungen aus wie vorher und verlor sich dabei allmählich zwischen ähnlichen Zellen des Komplexes. Die Plasmabrücken wurden immer feiner und verschwanden schliesslich unmerklich, indem jederseits zwei abgeschnürte kuglige Zellteile den beiden Komplexen angelagert blieben.

Eine hohe Bedeutung liegt bei diesem Vorgang einmal darin, dass eine Zelle sich nach Abschnürung eines beträchtlichen Teiles noch längere Zeit lebend erweist, mithin Abschnürungen intravital möglich sind. Ferner verdient aber höchstes Interesse die Entstehung der schmalen

feingekörnten Plasmabrücken. Bei Besprechung der freien Zellbewegungen im 1. Abschnitt war ganz allgemein zu bemerken, dass niemals fadenförmige, langgezogene Pseudopodien zustande kommen, dass die grösseren Fortsätze vielmehr stets ein wulstiges, unregelmässiges, gebuckeltes Aussehen besitzen. Da nun aber, wie im II. Teil gezeigt werden wird, bei Entstehung des Urdarmes, speziell seines Kopfteils, lang ausgezogene feingekörnte Zellfortsätze als Verbindungen zwischen Zellen in grosser Menge sich finden, so würde uns ohne die vorige Beobachtung eine Erklärung für ihr Zustandekommen bei der Gastrulation fehlen, während hiernach die Möglichkeit ihrer Entstehung durch mechanischen Zug anhaftender sich schiebender Zellgruppen erwiesen ist. (Ähnliche schmale, lang ausgezogene Zellverbindungen erhielt Rhumbler (02) an einer Gruppe von Embryonalzellen von Triton taeniatus durch Druck auf das Deckglas.) Wichtig für die Beurteilung solcher einmal entstandener Plasmabrücken ist ihre auffallende Stabilität, die man gleichfalls auf die Plasmaverbindungen in den Gastrula-Schnittserien übertragen darf; die Fäden erhalten sich lange Zeit, selbst noch in grosser Feinheit, ohne zu zerfallen, und sie bilden dadurch einen bedeutsamen Gegensatz zu den anderen Beobachtungen dieses Abschnittes, in denen deutlich zutage tritt eine Neigung des Plasma, kuglige Abschnürungsprodukte zu bilden. Es ist daraus zu schliessen, dass auf grössere Pseudopodien die Oberflächenspannung als formbeherrschende äussere Kraft durchaus nicht notwendig im Sinne der Kugelbildung wirken muss, dass das lebende Plasma vielmehr leicht imstande ist, in indifferenten Medien Fäden zu ziehen.

Man muss danach für die spontanen Abschnürungsvorgänge noch besondere innere Ursachen annehmen, welche der Oberflächenspannung erst sekundär zur Wirkung verhelfen, denn diese als letzte Ursache der Abschnürungen anzunehmen, scheint

mir bei dem zweifellos flüssigen Aggregatzustand des vorliegenden Protoplasma das Nächstliegende.

Ich möchte aus verschiedenen Umständen schliessen, dass die spontanen Abschnürungen noch intravitale Vorgänge sind: sie kommen nur zu der Zeit vor, wenn in den Präparaten die Lebenserscheinungen erlöschen, niemals später; ich habe nach postmortalen Veränderungen solcher Art immer wieder gesucht (vor allem im Interesse der anfangs erwähnten Zelldegenerationen), und deswegen viele Präparate noch lange nach Aufhören der Bewegungserscheinungen und nach Eintritt der kugligen Isolierung verfolgt, dabei aber niemals mehr spätere Durchschnürungen auffinden können; vielmehr unterliegt die Zelle weiterhin ganz allmählicher Auflösung vom Rande her: der glatte Zellkontur verschwindet, rings treten die groben Dotterkörner an die Oberfläche und geben der Zelle eine rauhe ungleichmässige Begrenzung; schliesslich fällt der Körnerballen immer mehr auseinander, wohl unter Auflösung seiner Grundmasse. Die abgeschnürten Plasmakugeln finden sich aber nur an Zellen mit noch wohlerhaltenem, glattem Kontur, auch sie selbst sind stets glatt abgegrenzt, wie lebendes Plasma; zudem sind die spontanen Abschnürungen seltene Vorgänge, keine allgemeinen Todeserscheinungen. Da nun ferner in den Schnittserien zahlreiche Hinweise auf Abschnürungen von Teilen lebender Zellen sich finden lassen (s. II. Teil) und nach dem Vorgang in Fig. 12 a—b und 14 a—b die Möglichkeit intravitaler Abschnürung nachgewiesen ist, so bin ich geneigt, alle erwähnten Abschnürungen für intravital zu halten, und sie auf Lebenseigenschaften der Zellen zurückzuführen.

Ich stelle mir vor, dass mit Nachlassen der Lebenskraft oder mit Schädigung der Zelle Störungen des inneren Zusammenhaltes sich einstellen, besonders an solchen Zellen, die in Plasmabewegung begriffen sind. Es werden zuweilen nicht alle Protoplasmateile gleichmässig geschädigt werden, vielmehr

werden einzelne Teile noch eine grössere Lebensenergie behalten als andere; ist dies in ausgesprochenem Masse der Fall, dann werden gleichartige Teile des Plasma sich zusammenfinden, also die kräftiger funktionierenden sich von den schwächeren absondern, zumal wenn durch innere Plasmabewegung ständige Beziehung zwischen den einzelnen Teilen gewahrt bleibt; das ausschlaggebende Moment wird dabei sein, dass geschwächte Protoplasmabestandteile gegen die in kräftiger Lebenstätigkeit befindlichen chemisch und physikalisch different werden, und dass dadurch Spannungen entstehen, die ihre Abgrenzung voneinander hervorrufen. So würde ausser den anderen beschriebenen Vorgängen besonders die auffallende Beobachtung der inneren Abschnürung in Fig. 12a—b in ziemlich einfacher Weise zu deuten sein, indem man sie als Ausdruck der chemisch-physikalisch bedingten Abgrenzung des gesunden gegen geschädigtes Plasma auffasst.

Die Tendenz zu solcher Abgrenzung ist ja nichts Absonderliches, vielmehr eine ganz verbreitete Grundeigenschaft der lebendigen Organisationen. Sie zeigt sich im grossen in ganz hervorragendem Masse bei gewissen Restitutionserscheinungen, die sich stets an den Resten der zerlegten Embryonen beobachten lassen.

4. Restitutionserscheinungen.

Wenn man Gastrulastadien in flacher Schale mit Ringer- oder Ringereiweisslösung zerlegt, so dass die Zellmasse sich gleichmässig flach als dünne Lage am Boden ausbreitet, so finden sich nach mehreren Stunden überall einzelne, mit blossem Auge deutlich erkennbare Zellenkugeln, die sich aus der ringsum diffus ausgebreiteten Zellenschicht scharf abgrenzen; das hier entstehende Bild ist nicht unähnlich der Fig. 13b; wie dort die zwei abgeschnürten, wohlbegrenzten Plasmakugeln sich aus dem Detritus der übrigen zerfallenen Plasmamasse heraus-

heben, so liegen hier die neugebildeten geschlossenen Zellenkugeln in der lockeren, zusammenhanglosen Masse der anderen am Boden ausgestreuten Zellen. Diese neuen Zellenhaufen sind nicht von vornherein kuglig, sondern sie bilden sich zunächst als sehr wechselnd gestaltete Zellgruppierungen; am häufigsten zeigen sie im Anfang Sternform, indem sie aus lauter langgestreckten, nach einem Mittelpunkt hingewandten Zellen bestehen[1]).

Wenn sich diese unregelmässigen Zellhaufen allmählich fester und schliesslich zur Kugel zusammenschliessen, sieht man fast regelmässig ein merkwürdiges Phänomen, ein Beispiel der oben erwähnten Abgrenzungstendenz. Es treten nämlich vereinzelte Zellen aus dem Verbande wieder aus und bleiben kuglig abgerundet an dessen Oberfläche liegen, so dass viele der Zellenkugeln im weiteren Verlauf wie mit zahlreichen Perlen besetzt erscheinen. Ein solches „Hervorperlen abgestorbener Zellen" hat Rhumbler (02, Ztschr. f. a. Ph. I.) an absterbenden Amphibienembryonen gesehen und an Zellaggregaten von zerteilten Ranaembryonen (02, Arch. E.-M.). Auch Roux (94) bespricht die Ausscheidung von toten Zellen aus geschlossenen Gruppen.

Rhumbler gibt an, dass das Ausgepresstwerden abgestorbener Zellen „wohl allgemein gilt, sobald nicht eng anliegende Eihüllen den bedrängten Zelleichen den Austritt aus der Oberfläche des Embryos unmöglich machen". Bei weitem das häufigere ist aber nach unseren Erfahrungen, dass abgestorbene Zellen im Embryo verbleiben und in Spalten oder

1) Solche Anordnungen gleichen vollkommen den von His (99) in seinen Figg. 12 und 13 abgebildeten „Zellgruppen mit fingerförmigen Fortsätzen"; doch entstehen diese durch auswärts gerichtete, die oben erwähnten dagegen durch central gerichtete Bewegung; erst nach dem Zusammentreten der Zellen erfolgt in unserem Falle die charakteristische auch von His vorgehobene Verteilung des Protoplasma: das Körnerplasma dicht geschlossen nach der Mitte des Komplexes, das Hyaloplasma nach aussen gerichtet.

Höhlen desselben gelangen (s. später). Ja selbst wenn gar keine Hüllen vorhanden sind, die das Auspressen hindern könnten, wie an den erwähnten restituierten Zellenkugeln, können die abgestorbenen Zellen im Innern verbleiben. Das liess sich feststellen an fixierten, gefärbten und in Serienschnitte zerlegten Zellenkugeln. Fig. 15 zeigt einen Mittelschnitt durch eine solche; es ist die weitaus am häufigsten entstehende Form dieser Gebilde, eine von ganz flachen Zellen einschichtig zusammengesetzte, dünnwandige Hohlkugel; in ihrem Innern liegen zahlreiche abgestorbene Zellen mit zerfallenen Kernen, die Wandzellen enthalten nur normale Kerne, darunter mehrere Kernteilungsfiguren. Auch eine solide, durch Wiedervereinigung entstandene Zellkugel, die dadurch vor allen anderen sich auszeichnete, dass sie am zweiten Tage eine urmundähnliche tiefe Einstülpung bekam, war in den Randschichten aus gesunden Zellen zusammengesetzt und enthielt central viele degenerierende Zellen. Also es ist weniger die Ausstossung abgestorbener Zellen, als ihre Abgrenzung von den gesunden Verbänden, welche als allgemeine Eigenschaft ihr Verhalten kennzeichnet, — auch im normalen Organismus, wie im Kapitel über Degenerationen ausführlich zu erörtern sein wird.

Das Hauptinteresse der letzterwähnten Vorgänge liegt sicher nicht in den angegebenen Tatsachen über absterbende Zellen, sondern in ihrer Bedeutung als regeneratorischer Erscheinungen. Doch diese näher auszuführen, fehlt es mir einmal noch an Beobachtungsmaterial, andererseits liegt das auch fern von dem Ziel dieser Abhandlung.

5. Amöboide Beweglichkeit und Cytotropismus.

Ich habe die letztbesprochenen Vorgänge vor allem deswegen hier erwähnt, weil sie von höchster Bedeutung sind für die Beurteilung der normalen Bewegungserscheinungen und dieselben in einem ganz besonderen Lichte erscheinen lassen.

Fig. 10.

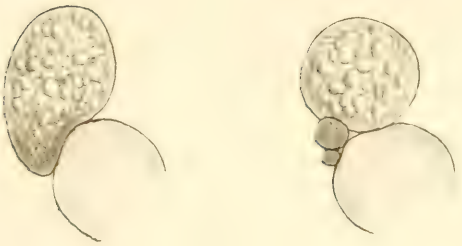

Fig. 11.

Fig. 13.

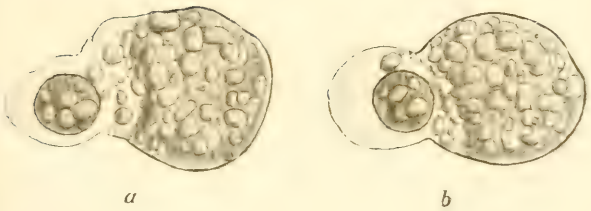

Fig. 12.

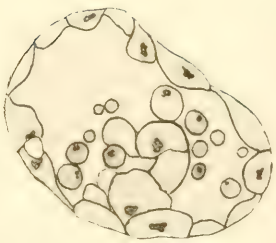

Fig. 15.

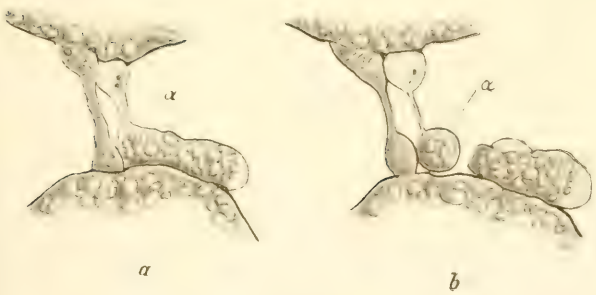

Fig. 14.

Sie sind ohne Zweifel ein Ausdruck von koordinierten Zellbewegungen, ein Beispiel solcher Zellbewegungen, die einer Organisation dienen, mithin die erste Anwendung der aktiven Zellbewegungen als Entwickelungsfaktor.

Allerdings besteht hier für die Beurteilung eine grosse Schwierigkeit; denn es lässt sich zunächst gar keine sichtbare Beziehung finden zwischen den Protoplasmabewegungen der Einzelzellen, wie wir sie anfangs ausführlich besprochen haben, und den Gruppenbewegungen — das sind die erwähnten Restitutionsvorgänge sowie die anderen von Roux (94) beobachteten Erscheinungen des Cytotropismus: vielmehr scheinen die Einzel- und die Gruppenbewegungen geradezu unabhängig voneinander zu geschehen. Das liegt nun einerseits an der ganzen Erscheinungsweise der isolierten Zellbewegungen:

Es ist eine auffällige Tatsache, dass ausgiebige Protoplasmabewegung weitaus am häufigsten ohne einseitig gerichtete Ortsbewegung vor sich geht, dass zumeist periodische, stets sich gleichbleibende Bewegungen ausgeführt werden ohne irgend einen Erfolg, also ohne Annäherung an andere Zellen, ohne „Zellgleiten" etc. (Roux [96]), ohne Entlangkriechen an Wattefasern oder Zellkomplexen, auch wenn solche Möglichkeit direkt gegeben ist; die amöboiden Zellen berühren einander oder Wattefasern oder Dotter, fast stets ohne darauf zu reagieren, — es besteht ganz allgemein keine taktile Reizbarkeit der Protoplasmafortsätze.

Auf der anderen Seite aber bilden sich nach Roux' zahlreichen Beobachtungen und in den genannten Restitutionsvorgängen ganz regelmässig wohlgeordnete Zellgruppen durch Zusammentreten isoliert gelegener Zellen, ganz ohne dass man Protoplasmabewegungen wahrnehmen kann; die cytotropischen Vereinigungen bedürfen keineswegs der amöboiden Wanderung von seiten der aufeinander zustrebenden Zellen, gehen

vielmehr in der Mehrzahl der Fälle ohne gröbere Protoplasmabewegungen vor sich; und gerade stark bewegliche Zellen halten sich oft ausdrücklich den cytotropischen Neugruppierungen fern und führen für sich ihre Bewegungen aus.

Ist deswegen nun allein der Cytotropismus für die erwähnten regulatorischen und danach auch für die normalen Entwicklungsvorgänge als der fundamentale Grundfaktor anzusehen, und sind die amöboiden Zellbewegungen von ganz untergeordneter Bedeutung?

Kann aber der Cytotropismus überhaupt eine selbständige ordnende Wirksamkeit haben unabhängig von Plasmabewegungen?

Ich glaube, dass eben die letzte Frage zu verneinen ist. Sicher ist der Cytotropismus eine fundamentale Lebenseigenschaft der lebenden Embryonalzellen, die den Zellverbänden ihren Zusammenhalt sichert, die sie nach Trennung wieder zusammenführt, deren Verlust beim Zelltod das Auseinanderfallen und das Abstossen der kuglig abgerundeten toten Zellen bedingt. Sicher ist er auch eine elektive Eigenschaft — es ziehen sich nur bestimmte Zellen an und manche stärker, andere weniger, andere trotz sicherer Lebenstätigkeit gar nicht[1]). Aber hiermit sind keineswegs alle Vorbedingungen für ein ordnendes Gestalten gegeben; wenn die Zellen zu Gruppen vereinigt sind oder im Organismus im Verbande geschlossen liegen, so ist die Rolle des Cytotropismus beendigt; was darüber hinausgeht, erfordert andere Faktoren der Gestaltung.

So ist das Entstehen von Hohlkugeln (nach Art der Fig. 15) aus den cytotropisch wieder vereinigten Zellaggregaten nur durch aktive Gestaltänderung und Bewegung der sie bildenden Zellen möglich, ja es muss sogar mit der Ausbildung der Höhle

Anm.: Für das Vorkommen eines negativen Cytotropismus, welches Roux annimmt, weiss ich keine Beobachtung geltend zu machen, mir ist dessen Existenz vielmehr sehr unwahrscheinlich.

in gewissem Grade dem Cytotropismus entgegengearbeitet werden. Auch eine gastrulaähnliche Einstülpung einer soliden Zellkugel, wie ich sie an einem wiedervereinigten Zellballen beobachtete, kann nur durch aktive Zellbewegungen entstehen.

Schliesslich sprechen noch einige Anzeichen dafür, dass bereits beim ersten Zusammentreten nicht nur eine Anziehungskraft die Vereinigung der Zellen bewirkt, sondern dass Plasmaumlagerungen dabei statthaben: die Zellen spitzen sich oft gegeneinander zu, sie strecken sich zuweilen beträchtlich in die Länge nach dem Vereinigungsmittelpunkt hingerichtet (Roux [94]). Aber ob hierbei die Plasmaumlagerungen Nebenerscheinung sind, oder ob sie ein mechanisches Moment bei der cytotropischen Vereinigung darstellen, ist zunächst nicht zu entscheiden. Die Beantwortung der aufgeworfenen Fragen scheitert vorläufig an unserer unvollständigen Kenntnis vom Wesen des Cytotropismus.

Auch Roux hat diese Schwierigkeit gewürdigt, doch hat er eine grosse Lücke der Erkenntnis gerade in der anderen Richtung empfunden, nämlich in der Frage nach dem Vorkommen der aktiven Zellbewegungen: „Es ist unbekannt", schreibt er, „ob resp. wieweit die starken Massenumlagerungen, durch welche sich die Gastrulation vollzieht — — ihren Ursachen nach hierher gehören (zu den typischen aktiven Zellbewegungen nämlich), wieweit sie dagegen auf ‚Massenkorrelationen', also auf passiven Verschiebungen von Material beruhen." Roux überspringt schliesslich das fehlende Verbindungsglied, indem er bei der Übertragung der verschiedenen Vorgänge des Cytotropismus, der Selbstordnungen und der Eigenbewegungen der Zellen auf die Ontogenese, die analysierende Bewertung jedes einzelnen unterlässt, vielmehr ganz allgemein alle „diese Vermögen" als „elementare, den einzelnen Zellen zukommende Funktionen" bezeichnet und ihnen

einen „typisch gestaltenden, die Zellen ordnenden und grössere Formen bildenden Anteil an der individuellen Entwicklung zukommen" lässt. Abgesehen davon, dass eine Zerlegung der cytotaktischen und cytotropischen Vorgänge in viele Einzelvermögen vielleicht entbehrlich, wenn nicht ungerechtfertigt ist, lässt sich gegen diese allgemeine Fassung nichts einwenden. Doch ist damit für die Rollenverteilung im einzelnen nichts gewonnen; das entwickelungsgeschichtliche Problem bleibt unberührt.

Der Cytotropismus lässt sich, wie ich meine, überhaupt erst dann als formbildender Faktor beim ontogenetischen Geschehen einführen, wenn die aktiven Zellbewegungen, die Gestalt- und Lageveränderungen der Zellen für jeden einzelnen Punkt der Entwicklung festgestellt sind. Sie sind morphologisch fassbar infolge der typischen Formen und Protoplasmaanordnungen, welche sie begleiten.

Es wird die Aufgabe des II. Teiles sein, in Schnittserien durch Vergleich mit den bisher gefundenen lebenden Bewegungsformen die Bewegungen der Einzelzellen und Zellgruppen bei der Gastrulation von Triton zu bestimmen.

Literaturverzeichnis.

1. Berthold, Studien über Protoplasmamechanik. Leipzig 1886.
2. Brachet, A., Recherches sur l'ontogénèse des Amphibiens urodèles et anoures. Archives de Biologie. Tome XIX. 1902.
3. Driesch, H., Die taktische Reizbarkeit der Mesenchymzellen von Echinus microtuberculatus. Arch. f. Entw.-Mech. Bd. 3. 1896.
4. Götte, A., Die Entwickelungsgeschichte der Unke. Leipzig 1875.
5. Gurwitsch, A., Über die formative Wirkung des veränderten chemischen Mediums auf die embryonale Entwickelung. Arch. f. Entw.-Mech. Bd. 3. 1896.
6. — Zerstörbarkeit und Restitutionsfähigkeit des Protoplasma des Amphibieneies. Verh. d. anat. Ges. 1904.
7. Hammar, Ist die Verbindung zwischen den Blastomeren wirklich protoplasmatisch und primär? Arch. f. mikr. Anat. Bd. 55. 1900.
8. Heidenhain, M., Die allgemeine Ableitung der Oberflächenkräfte und die Anwendung der Oberflächenspannung auf die Selbstordnung sich berührender Furchungszellen. Anat. Hefte Bd. 26. 1904.
9. Hertwig, O., Urmund und Spina bifida. Arch. f. mikr. Anat. Bd. 39. 1892.
10. — Beiträge zur experimentellen Morphologie und Entwickelungsgeschichte. I. Die Entwickelung des Froscheies unter dem Einfluss schwächerer und stärkerer Kochsalzlösungen. Arch. f. mikr. Anat. Bd. 44. 1895.
11. — Über den Einfluss der Temperatur auf die Entwickelung von Rana fusca und Rana esculenta. Arch. f. mikr. Anat. Bd. 51. 1898.
12. His, W., Über mechanische Grundvorgänge tierischer Formenbildung. Arch. f. Anat. u. Entw.-Gesch. 1894.
13. — Protoplasmastudien am Salmonidenkeim. Abh. d. Kgl. Sächs. Ges. d. Wissensch. Mathemat.-Phys. Kl. Bd. 25. 1899.
14. Höber, R., Physikalische Chemie der Zelle und der Gewebe. Leipzig 1911.
15. Jensen, P., Die Protoplasmabewegung. Erg. d. Physiol. Bd. 1 H. 2. 1902.
16. Kopsch, Fr., Zellenbewegungen während des Gastrulationsprozesses an den Eiern des Axolotl und vom braunen Grasfrosch. Sitzungsber. der Gesellsch. naturforsch. Freunde. Berlin 1895.
17. — Beiträge zur Gastrulation beim Axolotl und Froschei. Verh. d. anat. Ges. Bd. 9. 1895.
18. Morgan, T. H., The relation between normal and abnormal development of the embryo of the frog: X. A re-examination of the early stages of normal development from the point of view of the results of abnormal development. Arch. f. Entw.-Mech. Bd. 19. 1905.

19. Nuel, J. P., Quelques phases du dévelopement du Petromyzon Planeri. Archives de Biologie. Tome 2. 1881.
20. Remak, R., Untersuchungen zur Entwickelungsgeschichte der Wirbeltiere. Berlin 1851.
21. Rhumbler, L., Physikalische Analyse von Lebenserscheinungen der Zelle. I. Bewegung, Nahrungsaufnahme, Defäkation etc. bei lobosen Rhizopoden. Arch. f. Entw.-Mech. Bd. 7. 1898.
22. — Zur Mechanik des Gastrulationsvorganges, insbesondere der Invagination. Arch. f. Entw.-Mech. Bd. 14. 1902.
23. — Der Aggregatzustand und die physikalischen Besonderheiten des lebenden Zellinhaltes. Ztschr. f. allg. Physiol. Bd. 1 u. 2. 1902.
24. Roux, W., Über den „Cytotropismus" der Furchungszellen des Grasfrosches (Rana fusca). Arch. f. Entw.-Mech. Bd. 1. 1894.
25. — Über die Selbstordnung (Cytotaxis) sich „berührender" Furchungszellen des Froscheies durch Zellenzusammenfügung, Zellentrennung und Zellengleiten. Arch. f. Entw.-Mech. Bd. 3. 1896.
26. — Über die Bedeutung „geringer" Verschiedenheiten der relativen Grösse der Furchungszellen für den Charakter des Furchungsschemas nebst Erörterung über die nächsten Ursachen der Anordnung und Gestalt der ersten Furchungszellen. Arch. f. Entw.-Mech. Bd. 4. 1896.
27. Seemann, J., Über die Entwickelung des Blastoporus bei Alytes obstetricans. Anat. Hefte H. 100. 1907.
28. Vogt, W., Über rückschreitende Veränderungen von Kernen und Zellen junger Entwickelungsstadien von Triton cristatus. (Vorläufige Mitteilung.) Sitz.-Ber. d. Ges. z. Beförd. d. ges. Naturw. in Marburg Nr. 4. 12. V. 1909.

Figurenerklärung.

Sämtliche Figuren wurden bei Untersuchung mit Leitzschen Systemen in Höhe des Objekttisches mit Abbeschem Zeichenapparat entworfen.

Fig. 1a—e. Leitz 5, I. Grössere Dotterzelle einer Gastrula mit grossem Dotterpfropf in 0,65 % NaCl. Beobachtungsdauer $^1/_2$ Stunde. Wechselndes Entstehen und Verschwinden kleiner hyaliner Fortsätze.

Fig. 2a—k. Leitz 5, III. Kleinere bewegliche Zelle einer Gastrula mit geschlossenem Urmund in 0,8 % NaCl. Beobachtungsdauer 20 Minuten. Bildung und Bewegungen grösserer hyaliner Säume und Fortsätze ohne Beteiligung des Körnerplasma.

Fig. 3a—f. Leitz 7a, I. Mittelgrosse Dotterzelle eines Embryo mit Medullarplatte, in seiner Hüllenflüssigkeit untersucht. Beobachtungsdauer 45 Minuten. Nachströmen des Zelleibs nach Bildung eines breiten hyalinen Fortsatzes.

Fig. 4a, b. Leitz $^1/_{12}$ Immers., III. (auf $^2/_3$ verkleinert.) Zellen einer Gastrula mit fast geschlossenem Urmund in 0,65 % NaCl. Wanderung der Zelle α unter Voranfliessen des hyalinen Saumes. Wellenbewegungen des hyalinen Saumes der Zelle β.

Fig. 5a—h. Leitz 7a, III. Einzelzelle aus einem Embryo mit Medullarplatte in 0,65 % NaCl, 16 Stunden nach seiner Zerlegung. Beobachtungsdauer ca. 40 Minuten. Periodische Bildung hyaliner Fortsätze mit nachträglichem Einströmen von Körnerplasma (Bezeichnung der Fortsätze s. im Text S. 27).

Fig. 6a—f. Leitz $^1/_{12}$ Immers., I. Zellen aus einem Embryo mit Dotterpfropf, 10 Stunden nach Zerlegung, in 0,65 % NaCl. Beobachtungsdauer 15 Minuten. Biegebewegung des ganzen Zelleibs einer kleinsten Dotter- oder Mesodermzelle.

Fig. 7a—f. Leitz 5, I. Zellen einer Gastrula in 0,8 % NaCl, ursprünglich isoliert, nachträglich zu einem neuen Komplex zusammengetreten. Bildung, Bewegungen und Abschnürung eines komplizierten hyalinen Fortsatzes; nur wenige Körner sind aus dem Zelleib eingeströmt.

Fig. 8a—c. Leitz 7a, III. Kleine, sehr bewegliche (Mesoderm-?) Zelle eines Embryo mit Medullarplatte, 18 Stunden nach Zerlegung, in 0,65 % NaCl. Zurückziehen eines langen gemischten Fortsatzes in die Zelle durch Erweiterung der Ansatzstelle und einwärts gerichtete Plasmaströmung.

Fig. 9a—d. Leitz 5, I. Wiedervereinigte Gastrulazellen in 1% Ringerlösung. Beobachtungsdauer 10 Minuten. Wiederaufnahme eines langen hyalinen Fortsatzes in die Zelle durch Umbiegen und Anlegen desselben.

Fig. 10a—c. Leitz 5, I. Dotterpfropfstadium in 1% Ringer. Beobachtungsdauer $1^1/_4$ Stunden. Abschnürung eines lockeren Teiles von dem dichten feingekörnten Leib einer kleinen Dotterzelle.

Fig. 11a, b. Leitz 5, I. Urdarmzelle einer Gastrula mit grossem Dotterpfropf in 1% Ringer. Beobachtungsdauer 50 Minuten. Abschnürung des feingekörnten schmalen Endes in zwei kleinen Plasmakugeln.

Fig. 12a, b. Leitz 7a, I. Mittlere Dotterzelle einer Gastrula in 1% Ringer, 30 Stunden nach Zerlegung. Innere Abschnürung einer Kugel von Körnerplasma.

Fig. 13a, b. Leitz 5, I. Gastrulazellen in 0,65% NaCl. Zerfall einer Zellgruppe; Zerschnürung der einen Zelle in zwei im Detritus liegende Teilstücke.

Fig. 14a, b. Leitz 5, I. Zellen einer Gastrula mit geschlossenem Blastoporus in Ringer-Eiweiss (s. Text). Durch Auseinanderweichen der angedeuteten grösseren Zellkomplexe bedingte Zerteilung zweier Zellen unter Bestehenbleiben von Plasmabrücken; Abschnürung des Teiles α von dem rechtsgelegenen, noch lange nachher aktiv beweglichen Zelleib.

Fig. 15. Leitz 3, III. Mittelschnitt von 10 μ durch eine restituierte Zellkugel; Zerlegung der Gastrula mit halbmondförmigem Urmund im Ringereiweiss 3:1; 30 Stunden später Fixierung der neugebildeten Zellkugel in Sublimat-Chrom-Essigsäure, Färbung mit Boraxkarmin-Pikrinsäure. Einschichtige Hohlkugel von platten Zellen mit einer eingeschlossenen Gruppe von grösseren Dotterzellen und zahlreichen kleinen kugligen, degenerierten Zellen.

Aus den anatomischen Instituten Tübingen und Göttingen.

BEITRÄGE

ZUR

VERGLEICHENDEN ANATOMIE DES BLINDDARMES UND DER LYMPHOIDEN ORGANE DES DARMKANALS BEI SÄUGETIEREN UND VÖGELN.

VON

Dr. E. MUTHMANN,

ZURZEIT PROSEKTOR AM ANATOMISCHEN INSTITUT ZU ROSTOCK.

Mit 32 Abbildungen auf den Tafeln 5/10.

Bei vorliegender Arbeit interessierte mich vor allem die Frage nach der morphologischen und funktionellen Bedeutung des menschlichen Processus vermiformis. Beinahe jeder Laie glaubt ja zu wissen, dass dieses Organ ein „verkümmertes" ist, nur dazu gut, dass der Mensch an Blinddarmentzündung erkranken kann.

In den letzten Jahren mehren sich allerdings in Fachkreisen die Stimmen, welche diese Anschauung einer Revision unterzogen wissen wollen, und meiner Ansicht nach mit Recht.

Freilich sind wir aus später zu erörternden Gründen noch weit davon entfernt, eine genaue Angabe über die Tätigkeit des Organs machen zu können; ich glaube aber mit anderen, dass die vergleichende Anatomie uns dazu zwingt, dem Wurmfortsatz des Menschen eine funktionelle Bedeutung für das Individuum zuzusprechen.

Literatur über den Blinddarm der Wirbeltiere, insbesondere der Säugetiere und Vögel, ist reichlich vorhanden. Die älteren Naturwissenschaftler — Cuvier, Rapp, Owen, Flower und andere — haben viel Material zusammengetragen. Als man unter dem Einfluss der Deszendenzlehre die vergleichende Betrachtung der Wirbeltier-Anatomie durchzuführen begann, machte sich die Tendenz bemerkbar, kleine Blinddärme, insbesondere den Processus vermiformis, als verkümmerte, rückgebildete Organe aufzufassen (Gegenbaur, Wiedersheim und andere). In neuerer Zeit ist die Frage durch Berry und Ellenberger, besonders in bezug auf den Wurmfortsatz, neu behandelt worden. —

Ich gebe zunächst eine Beschreibung der von mir untersuchten Därme. Wohl alle sind schon erwähnt oder genau beschrieben; ich verweise hier auf die genauen Literaturangaben bei Oppel.

Der Vollständigkeit der Übersicht halber erwähne ich einige Tiere, die mir nicht zur Verfügung standen. Diese Notizen sind klein gedruckt.

Die Abbildungen sind folgendermassen entstanden: Der Darm wurde mit Wasser ausgespült, dann prall mit 5%iger Formalinlösung gefüllt, abgebunden und in gleicher Lösung aufbewahrt; das so gewonnene Präparat wurde photographiert und nach der Photographie, unter ständigen Vergleichen mit dem Objekt, gezeichnet. Für die Anfertigung der Zeichnungen bin ich Herrn cand. med. Zeeb in Tübingen zu bestem Dank verpflichtet. Die so gewonnenen Bilder können keinen Anspruch auf Naturtreue erheben. Sie sind wohl alle im Volumen zu gross, da der Darm im Leben selten oder nie die Ausdehnung hat, wie ihn die künstliche Auftreibung nach Absterben der Muskulatur schafft. Trotzdem glaube ich, dass diese Methode die Form — wenn auch übertrieben — besser wiedergibt, als wenn man versucht, den Zustand wiederzugeben, den man unmittelbar nach Eröffnung der Bauchdecken vorfindet, da verschiedener Füllungsgrad und bei frischgetöteten Tieren die infolge des Kältereizes einsetzende Peristaltik unregelmässige Kontraktionszustände schafft. Eine nicht zu unterschätzende Schwierigkeit bietet auch die Längenbestimmung des Darms und seiner einzelnen Teile; das eine Mal hat man frisches Material, das andere Mal in Formalin, das dritte Mal in Spiritus konserviertes und das vierte Mal faules Material. Daher können die angegebenen Zahlen keinen Anspruch auf unbedingte Genauigkeit machen.

I. Säugetiere.

Der Blinddarm.

Ich gebe zunächst eine Einzelbeschreibung meiner Befunde und füge einiges aus der Literatur hinzu. Diese Angaben kennzeichne ich durch kleinen Druck.

Monotremen.

Ornithorhynchus anatinus. Das Cöcum liegt an der Übergangsstelle von Mitteldarm in Enddarm, welche durch keine Verschlusseinrichtung voneinander getrennt sind. Das Cöcum ist ein kurzes Organ mit einem Lumen, die Wand ist lymphoid, also dem Wurmfortsatz des Menschen analog zu stellen (Flower, Oppel, citiert nach Oppel).

Marsupialier.

Didelphys paraguayensis. Dünndarm 1,15 m, Cöcum 0,06 m, Colon 0,35 m. Einmündung des Dünndarms in den Dickdarm ungefähr ein rechter Winkel. Cöcum leicht nach dem Ilium gekrümmt, Ende rundlich, Wand glatt.

Macropus leporoides. Magen gross, mit Tänien und Haustren. Dünndarm 3,20 m, Colon 0,80 m, Einmündung im Winkel: Cöcum 0,07 m, fast gerade, Wand glatt.

Edentaten.

Cyclothurus didactylus und Dasdypus sexcinctus. Dickdarm in geradliniger Fortsetzung des Dünndarmendes. An der Einmündungsstelle zwei ins Colon mündende kurze Cöca.

Bradypus. Magen gross kompliziert, Cöcum fehlt gänzlich. Darm kurz (citiert nach Oppel).

Perissodactylen.

Equus caballus. Magen klein, einfach. Cöcum sehr gross mit Tänien und Haustren. Einmündungsstelle von Dünndarm in Dickdarm winkelig.

Artiodactylen.

Sus scrofa. Magen einfach. Cöcum 0,25 m, mit Tänien und Haustren, gerade; Kaliber weit. (Taf. 5, Fig. 1.)

Bos taurus. Magen kompliziert, gross. Dünndarm und Dickdarm sehr lang. Cöcum 1,40 m, gekrümmt, Wand glatt; etwa 8 Liter fassend.

Ovis aries. Magen kompliziert. Cöcum 0,35 m, halbkreisförmig gekrümmt, Wand glatt. (Taf. 5, Fig. 6.)

Capra hircus (junges Tier). Magen kompliziert. Dünndarm 11,0 m, Cöcum 0,10 m, Colon 2,0 m. Cöcum leicht gekrümmt, Wand glatt.

Cervus capreolus. Magen kompliziert. Dünndarm a (ausgewachsen) 11,70 m, j (jung) 5,40 m, Cöcum a 0,20 m, j 0,12 m, Colon a 4,10 m, j 1,40 m.

Lamnungia.

Hyrax capensis[1]). Zwei aufeinander folgende Cöca; zuerst ein im ganzen rundliches mit Tänien und Haustren; aus diesem entwickelt sich mit typischer Windung ein Verbindungsstück von etwa 0,40 m, dieses mündet in einen zweiten Blinddarm ein, welcher ebenfalls Tänien und Haustren besitzt und in zwei etwas einwärts gekrümmte, ganz scharf zulaufende Spitzen ausgezogen ist. (Präparat in der Göttinger Sammlung.) (Taf. 5, Fig. 2.)

Rodentien.

Lepus cuniculus. Magen einfach.

	Dünndarm	Cöcum	Proc. vermif.	Colon
	cm	cm	cm	cm
1 Tag alt	36	2,3	1,0	10
4 Monate alt . . .	250	28	10	65
Ausgewachsen . . .	260	40	12	110

[1]) Muansa a. Viktoriasee, erbeutet bei der „Akademischen Studienfahrt 1910".

Cöcum spiralig in zwei Touren angeordnet. Wird gegen sein Ende zu allmählich dünner. Im Innern verläuft eine auch aussen an Einschnürungen erkennbare Spiralfalte mit etwa 25 Windungen; die letzte verstreicht und geht trichterförmig in den an Kaliber bedeutend geringeren Wurmfortsatz über, dessen Wand aussen glatt ist. Der Dickdarm beginnt nicht an der Mündung des Ilium, sondern etwas davon entfernt mit scharfer Knickung. Während meist die Einmündungsstelle des Dünndarms als Grenze zwischen Blinddarm und Dickdarm anzusprechen ist, okkupiert hier gewissermassen das Cöcum den Anfangsteil des Colon; Keith hält diesen Zustand für ein Allgemeingut aller luftatmenden Vertebraten. Beim Beginn des eigentlichen Colon ascendens soll stets eine kräftige Ringmuskulatur als „Caeco-colic-sphincter" einen Verschluss zwischen „Caput caeci" und Colon bewerkstelligen. Beim Kaninchen kann ich das bestätigen. Die Wand des Blinddarms ist zart und dünn, wird nach Eröffnung der Bauchhöhle sehr bald schlaff; das Colon ist dagegen immer stark kontrahiert. Der Inhalt des Cöcum und des Anfangsteiles des Colon ist dünn, stark wasserhaltig; weiter nach dem After zu wird er härter und nimmt die charakteristische Form an. (Taf. 5, Fig. 3.)

Sciurus vulgaris. Magen einfach. Cöcum mit Tänien und Haustren, eingerollt, 14—15 cm lang. (Taf. 5, Fig. 4.)

Mus musculus. Magen einfach. Dünndarm 40 cm, Cöcum 2,2 cm, Colon 7,3 cm. Cöcum leicht gekrümmt, glatt.

Mus decumanus. Magen einfach. Cöcum wie das der Maus, etwa 6 cm. (Taf. 5, Fig. 5.)

Cavia cobaya. Magen einfach. Dünndarm 120 cm, Cöcum 14 cm, Colon 60 cm. Cöcum mit Tänien und Haustren. Das blinde Ende ist gegen den Hauptteil etwa rechtwinkelig abgeknickt. Es ist ein distalwärts über die Iliummündung

hinausragender Teil des Cöcum vorhanden, sowie ein caecocolic sphincter.

Arvicola (amphibius?). Cöcum dem des Meerschweinchens ganz ähnlich.

Myoxus glis. Cöcum fehlt gänzlich.

Insectivora.

Talpa europaea, Erinacus europaeus, Sorex vulgaris: Cöcum fehlt gänzlich.

Chiroptera.

Vesperugo pipistrellus. Cöcum fehlt gänzlich.

Carnivora.

Canis familiaris. Magen einfach. Dünndarm 3 m, Cöcum 15 cm, Colon 35 cm. Dünndarm beim ausgewachsenen in gestrecktem, beim neugeborenen in rechtem Winkel in das Colon einmündend. Cöcum dem Dünndarm anliegend, in zwei Windungen gelegt. (Taf. 5, Fig. 7.)

Felis domestica. Magen einfach. Dünndarm 175 cm, Cöcum 3 cm, Colon 25 cm. Cöcum leicht gekrümmt, spitz zulaufend. (Taf. 5, Fig. 8.)

Phoca vitulina. Magen einfach. Dünndarm 19 m, Cöcum 5 cm, Colon 2,50 m. Cöcum rundlich, dick. (Taf. 5, Fig. 9.)

Ursus (tibetanus?). Cöcum fehlt gänzlich.

Putorius vulgaris, Mustela foina, Mustela putorius: Cöcum fehlt gänzlich. Bei letzterem Darm 1,90 m, etwa die 12 untersten Centimeter ohne Zotten.

Prosimiae.

Galeopithecus. Grosses Cöcum mit Tänien und Haustren.

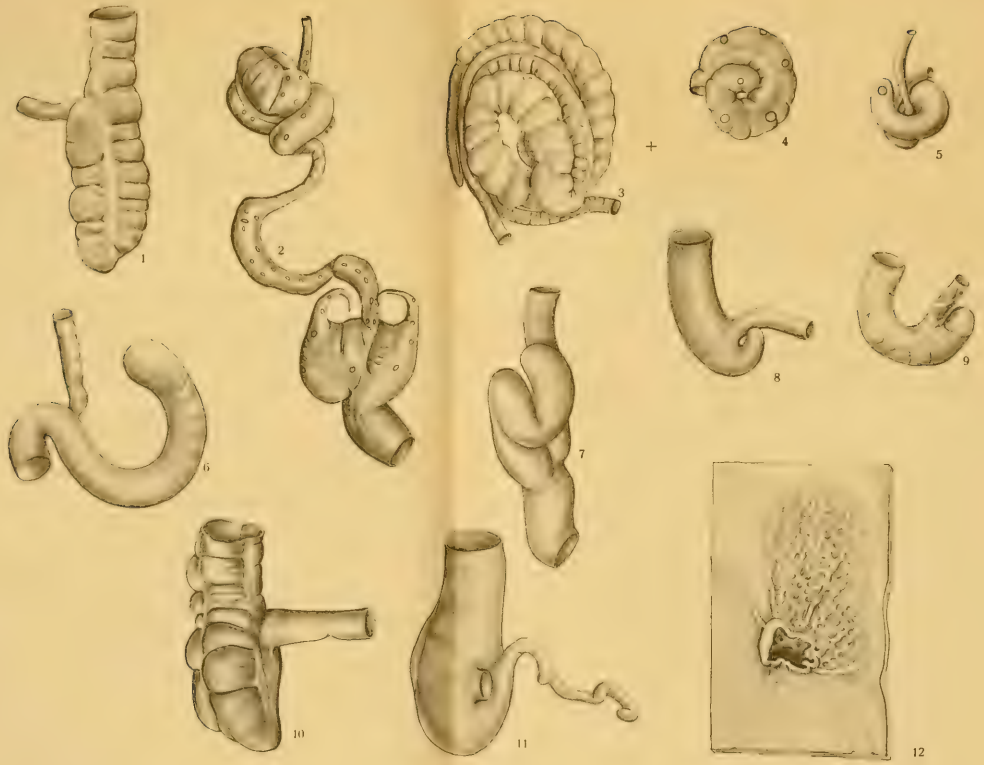
1
2
3
4
5
6
7
8
9
10
11
12

Primates.

Hapale jacchus. Magen einfach. Dünndarm 50 cm, Cöcum 7 cm, Colon 30 cm, Cöcum leicht gekrümmt, Wand glatt.

Macacus rhesus. Magen einfach. Dünndarm 2,35 m, Cöcum 5 cm, Colon 75 cm. Cöcum mit Tänien und Haustren, mit stumpfer Spitze endend, etwas nach dem Ilium zu abgebogen. (Taf. 5, Fig. 10.)

Cercopithecus sabaeus. Magen einfach. Dünndarm 2,20 m, Cöcum 5 cm, Colon 65 cm. Cöcum genau so wie bei Macacus.

Cynocephalus. Magen einfach. Dünndarm 2,40 m, Cöcum 6 cm, Colon 90 cm. Cöcum wie bei Macacus und Cercopithecus.

Simia satyrus (Orang-Utang) (jugendliches Exemplar). Magen einfach. Das Cöcum hat Tänien und Haustren, welche auf der Abbildung schlecht zu erkennen sind (altes Spirituspräparat!). Es ist spitzwinkelig abgeknickt, verjüngt sich stark trichterförmig und geht allmählich in einen Processus vermiformis über. Eine genaue Grenze zwischen beiden ist nicht festzustellen. Wenn ich in einer Längsachse messe, welche in der Höhe der Iliummündung beginnt und der Umbiegung folgt, ergeben sich als ungefähre Masse: Cöcum 6 cm, Processus vermiformis 12 cm. (Taf. 5, Fig. 11.)

Mensch. Magen einfach. Dünndarm 6,8 m, Cöcum 7 cm, Processus vermiformis 9,2 cm, Colon 1,30 m (Durchschnittszahlen, zitiert nach Merkel, topographische Anatomie). Cöcum mit Tänien und Haustren. Spitze nach dem Ilium zu umgebogen. An diesem verlagerten Ende treten die Tänien auf den Processus vermiformis über, welcher beim Fötus und Kind durch allmähliche Verjüngung sich aus dem Cöcum entwickelt (ähnlich wie beim Orang); beim Erwachsenen entspringt er dagegen unvermittelt rechtwinkelig aus der Cöcalwand.

Vergleichende Betrachtungen.

Einer nicht grossen Zahl von Säugern fehlt ein Blinddarm völlig. In allen diesen Fällen, die mir bekannt geworden sind, fehlt gleichzeitig eine Verschlusseinrichtung zwischen Dünndarm und Dickdarm. Äusserlich ist eine Grenze zwischen beiden nicht feststellbar. In der Schleimhaut ist bei manchen Tieren das Fehlen von Zotten als charakteristisch für das Rectum festgestellt. Der Dickdarm ist ein kurzer Enddarm, mit mehr oder weniger deutlicher ampullärer Erweiterung. Die geringe Ausbildung des Enddarmes bei diesen Tieren ist mir auffällig.

Da fast ausnahmslos auch der Magen keine Sondereinrichtung besitzt, muss der Zustand des gesamten Darmkanals als ein äusserst wenig differenzierter bezeichnet werden.

Es liegt nahe und ist immer wieder versucht worden, den Differenzierungszustand des Darmkanals, speziell des Blinddarms, mit der Art der Nahrung in Verbindung zu bringen. Im allgemeinen trifft es auch zu, dass Tiere mit schwer verdaulicher Nahrung (Gras) irgendwelche besonderen Einrichtungen besitzen: grosser komplizierter Magen, sehr langer Darm, grosser Blinddarm.

Unter den von mir frei von Cöcum befundenen Tieren befindet sich kein reiner Vegetarier; es handelt sich im Gegenteil um Tiere, die im wesentlichen animalische Nahrung zu sich nehmen (Insektenfresser, Marder, Bär). Dagegen wird das Faultier (Blätterfresser) übereinstimmend als blinddarmlos bezeichnet, obendrein mit verhältnismässig kurzem Darm (W i e d e m a n n).

Bei weitem die Mehrzahl der Säugetiere zeigt kompliziertere Verhältnisse des Darmkanals. Als ein Hauptmerkmal dieser Differenzierung ist mir bei meinem Material die bedeutende Länge des Dickdarms aufgefallen. Während dieses Organ bei der vorigen Gruppe nur ein kurzes „Rectum" war,

finden wir bei den jetzt zu besprechenden Tieren ein Colon, welches an Länge dem Individuum gleichkommt oder es um das Mehrfache übertreffen kann. Natürlich muss sich dieses Darmstück entsprechend den engen Verhältnissen der Bauchhöhle in Schlingen legen, welche bei jeder Art durchaus typischen Verlauf haben. Zwischen Dünn- und Dickdarm findet sich stets eine Verschlusseinrichtung, welche unter normalen Umständen ein Zurückfliessen von Dickdarminhalt in den Dünndarm verhindert. Dieser Verschluss ist entweder eine Art von Klappe, welche das eine Mal aus einer ringförmigen Falte (Kaninchen, Maus), das andere Mal aus zwei in das Lumen des Dickdarms hineinragenden Lippen bestehen kann (Mensch, Meerkatze, Rhesusaffe); oder der Dünndarm ragt in den Dickdarm hinein und ist durch die Kontraktion einer kräftigen Ringmuskulatur sphinkterenähnlich verschlossen.

Dieses morphologische Selbständigwerden des Dickdarms macht es mir wahrscheinlich, dass damit auch die Funktion des Enddarms gegenüber der des Mitteldarms eine Differenzierung erfahren hat, die der ersten Gruppe fehlt. Welcher Art sie ist, können wir nach dem heutigen Stande der Erkenntnis noch nicht endgültig entscheiden. Sicher findet im Dickdarm eine bedeutende Entwässerung des Chymus statt, doch dazu bedürfte es des grossen Organes nicht. Vielleicht ist die Mitarbeit von Mikroorganismen an der Verdauung ein wichtiger Faktor bei der Entwickelung des Colons; z. B. beim Menschen ist ja bekannt, dass im Dickdarm bakterielle Zersetzungsprozesse des Inhaltes stattfinden und dass das Bacterium coli hier ein regelmässiger und ungefährlicher Insasse ist, welcher aber an anderen Stellen des Körpers (gynäkologische Operationen!) gefährliche Entzündungen verursachen kann.

Die Einmündung des Dünndarms in den Dickdarm erfolgt fast ausnahmslos in einem — häufig rechten — Winkel; bei

meinem Material machte nur der ausgewachsene Hund eine Ausnahme, bei welchem das Ende des Dünndarms und der Anfang des Dickdarms einen gestreckten Winkel bilden.

Die Winkelstellung bin ich versucht mit der Wanderung in Zusammenhang zu bringen, welche die Übergangsstelle der beiden Darmteile bei einsetzendem Längenwachstum des Dickdarms antreten muss; der Darm ist nicht so frei beweglich, dass bei den Verschiebungen dieser Stelle aus der Mittellinie heraus der geradlinige Übergang bestehen bleiben kann und vielleicht ist auch in der Phylogenese die Stelle durch das Vorhandensein eines Divertikels (des Cöcums) zur Abknickung prädestiniert. Bei der Ontogenese ist ja nach den Abbildungen und Beschreibungen der Lehrbücher das Cöcum als kleine Ausbuchtung angelegt, bevor die ausgiebige Verlängerung und Verlagerung des Dickdarms erfolgt. Während also der Enddarm sich noch im Stadium eines „Rectum" befindet, ist schon ein Cöcum vorhanden.

Die Definition des Blinddarms muss nach dem bisher Gesagten etwa lauten: Ein oder mehrere an der Übergangsstelle von Mitteldarm in Enddarm befindliche Divertikel, deren Lumen sich nach dem Enddarm zu öffnet. Blinddärme in diesem Sinne finden sich schon bei einer grossen Zahl von niederen Wirbeltieren (siehe Oppel).

Ein solches noch unbedeutendes Divertikel oder die Tendenz zur Bildung eines solchen haben vermutlich die Säugetiere von ihren wahrscheinlichen Vorfahren (reptilienähnlichen Tieren) ererbt.

Wenn ich den Blinddarm der recenten Säuger betrachte, möchte ich nach dem Vorschlag anderer eine Trennung in zwei Gruppen vornehmen. Ich unterscheide:

1. Blinddärme, von denen man wegen ihres grossen Volumens als sicher annehmen kann, dass in ihnen wichtige

Prozesse der Zersetzung oder Resorption oder beider stattfinden.

2. Blinddärme, welche ihrem Volumen nach nicht den Zweck haben können, dass in ihnen selbst der Chymus zersetzt oder resorbiert wird.

Von exakten Arbeiten über die Funktion der Cöca aus Gruppe 1 ist vor allem die vorzügliche Untersuchung Ellenbergers über den Pferdeblinddarm zu nennen, in welcher z. B. der Nachweis bedeutender Celluloseverdauung erbracht wird.

Vergleicht man die Art der Nahrung mit der Ausbildung des Cöcums, so kann man, ohne Ausnahmen machen zu müssen, nur das eine sagen: wenn ein grosser Blinddarm vorhanden ist, dann handelt es sich um Säugetiere, bei welchen animalische Nahrung keine wesentliche Rolle spielt, während bei keinem reinen Fleischfresser ein grosser Blinddarm vorhanden ist. Auffällig ist allerdings das verhältnismässig grosse Cöcum des Hundes, auf welches ich noch zurückkomme.

Im allgemeinen kann man sagen, dass bei Pflanzenfressern der grosse Blinddarm für einen kleinen Magen einzutreten scheint. Zum Beispiel: Das Kaninchen hat einen kleinen Magen, kurzen Darm, riesigen Blinddarm; das Reh hat einen grossen komplizierten Magen, langen Darm, kurzen Blinddarm. Das Faultier hat einen komplizierten Magen, kurzen Darm, keinen Blinddarm. Das Vorhandensein des einen Organs schliesst aber das des anderen nicht aus: das Rind hat einen grossen komplizierten Magen, langen Darm, grossen Blinddarm.

Wir finden also in der Morphologie des Blinddarms eine grosse Mannigfaltigkeit, wie sie vielleicht von keinem anderen Organ übertroffen wird.

Vergleicht man im einzelnen die Gestalt der Säugetierblinddärme miteinander, so zeigt sich ebenfalls ein grosser

Formenreichtum. Die Wandung kann bei grossen wie bei kleinen glatt sein (Wiederkäuer, Katze, Hund, Maus usw.) oder sie kann durch Falten einen unebenen Bau bekommen. Diese Falten sind entweder dieselben, welche das Colon des Tieres besitzt, Tänien und Plicae semilunares (Schwein, Eichhörnchen, Mensch usw.), oder das Cöcum hat eine Sondereinrichtung (Spiralfalte des Kaninchens).

Solche Einrichtungen werden, zumal bei grossen Blinddärmen, die Bewegung des Darminhaltes zu betätigen haben.

Wie diese Bewegung im einzelnen vor sich geht, darüber ist ziemlich wenig bekannt. Einen leeren Blinddarm sieht man auch bei Tieren, die lange gehungert haben, nicht so leicht (Ellenberger, Basler). Im Cöcum findet eine Mischung zwischen dem alten und neuen Inhalt statt (Basler). Das Lumen des Cöcums kann so weit oder noch weiter sein als das des Colons, oder in selteneren Fällen sehr eng, so dass wenig oder gar kein Chymus hineingelangen kann. Ein solch enges Cöcum kommt meist in Verbindung mit einem weiteren vor und hat lymphoiden Bau. Ein solches Organ nennen wir „Processus vermiformis". Ich benutze diesen Ausdruck nur für lymphoide Blinddarmteile, welche wirklich gewisse Ähnlichkeit mit einem Wurm haben, also lang und dünn sind.

Einen Wurmfortsatz als alleinige Cöcalbildung besitzt Ornithorynchus anatinus (Oppel). Cyclothurus didactylus hat zwei enge Cöca, welche den später zu beschreibenden lymphoiden Blinddärmen der Vögel gleichen; ich finde aber keine Angabe, ob sie lymphoid sind.

Einen Processus vermiformis als Anhängsel an einem weiten Cöcum findet man bei Phascolomys, Lepus, anthropoiden Affen und Mensch; Lagomys hat am Anfang des grossen Cöcums quer dazu stehend ein dünnes langes Divertikel und ein anderes am Ende in geradliniger Fortsetzung; ich finde aber keine Angabe, ob die beiden lymphoid sind.

Auf die Bedeutung des Processus vermiformis werde ich später noch genauer eingehen müssen.

In welchem verwandtschaftlichen Verhältnis stehen nun die einzelnen Formen der Blinddärme zueinander? Haben wir uns als Stammform des Säugetiercöcums ein grosses Organ zu denken, welches dann bei manchen Tieren, weil aus irgend einem Grunde nicht mehr nötig, reduziert oder ganz aufgegeben wurde?

Im allgemeinen findet man in der Literatur die Neigung, ein kleines Cöcum als ein „rudimentäres" zu bezeichnen; der Ausdruck wird im Sinne von „rückgebildet", „verkümmert" gebraucht, so dass man es mit dem Rest eines bei den Ahnen grossen Organes zu tun hätte. Es gibt ja ohne Frage eine ganze Anzahl von Organen, welche sicher rudimentär sind, und mit Recht werden sie als Beweis für die Descendenztheorie mit Hilfe des biogenetischen Grundgesetzes benutzt.

Ich kann mich aber des Gefühls nicht erwehren, dass dabei hier und da etwas kritiklos vorgegangen worden ist, dass man Rudimente hat finden wollen, um Belege für die beiden genannten Theorien zu finden. Erst dann darf meiner Ansicht nach ein Organ rudimentär genannt werden, wenn man, wo nicht den exakten Beweis — der ist selten zu führen —, so doch die grösstmögliche Wahrscheinlichkeit auf Grund einwandfreier Unterlagen nachweisen kann. Es wird z. B. wohl niemand daran zweifeln, dass der Musculus pyramidalis des Menschen rudimentär ist, oder die Appendix testis et epididymidis. Bei anderen Organen schien der rudimentäre Charakter festzustehen, wie bei der Zirbel; jetzt aber ist die Beweisführung (Parietalauge der Reptilien) nicht mehr anerkannt, ein Zeichen, wie grosse Vorsicht am Platze ist.

In bezug auf den Blinddarm steht meiner Ansicht nach die Sache so, dass kein zwingender Erweis dafür erbracht worden ist, dass die Ahnen z. B. der Insectivoren überhaupt

ein Cöcum gehabt haben, die der Carnivoren und Catarrhinen ein grosses.

Die Ontogenese des Darmes ist bei den meisten Säugern in bezug auf das Cöcum wenig untersucht worden; ich habe nirgends eine Andeutung dafür gefunden, dass bei blinddarmlosen Tieren im Fötalzustand ein Divertikel an entsprechendem Platze vorhanden wäre.

Ein grosses Cöcum kommt, wie die Literatur angibt, bei niederen Vertebraten nur ganz ausnahmsweise vor, so dass mir, wie schon erwähnt, die Annahme mindestens nicht ausgeschlossen scheint, dass die Ursäugetiere vielleicht die Neigung zur Bildung eines kleinen Divertikels an der Mittel-Enddarmgrenze von ihren Vorfahren ererbt haben, und dass von diesem Zustand aus nach Bedarf sich ein grosses oder kleines Cöcum gebildet hat. Mir erscheint dieser Gedankengang zwangloser, als der andere, wenn ich mir z. B. die Frage vorlege: Warum hat Bradypus kein Cöcum, während das Rind ein so grosses besitzt? Warum fehlt dem Bären, der doch noch am ersten von den Carnivoren zu gelegentlichen vegetarischen Bissen Neigung hat, das Cöcum völlig während reine Fleischfresser, wie die Feliden, ein solches besitzen?

Viel disputiert ist die Frage nach der Natur des menschlichen Blinddarms. Hier schien die Tatsache, dass ein Teil — und gerade das Ende — eng, unansehnlich und in der Länge wechselnd ist, an und für sich schon ein genügender Beweis zu sein, dass man es mit einem in Rückbildung befindlichen grossen Blinddarm zu tun habe. Das gleiche würde auch die anderen mit Wurmfortsatz ausgerüsteten Cöca betreffen.

Bevor ich auf diese Frage eingehe, ist es notwendig, eine Übersicht über die lymphoiden Organe des Darmes zu gewinnen.

Die lymphoiden Organe des Darmes bei den Säugern.

Zunächst einige allgemeine Bemerkungen über den mikroskopischen Bau. Es ist nicht die Aufgabe vorliegender Arbeit, dies Thema genauer zu behandeln; nur eine ungefähre Übersicht und einige wenige Beobachtungen sollen gegeben werden.

Wir können zwei Hauptarten des Vorkommens von Leucocyten[1]) in der Darmwand unterscheiden.

Erstens hat in allen Gegenden des Darms die Mucosa und oft in geringerem Grade die Submucosa „leucocytären Charakter". Man versteht darunter die Tatsache, dass überall in diesen Schichten bald mehr, bald weniger zahlreiche Leucocyten zu finden sind. Sie kommen in unmittelbare Berührung mit dem Epithel, können sich zwischen oder in die Epithelzellen einlagern.

Für ihre Herkunft kommen die Blut- und Lymphgefässe und die in der Nähe liegenden Lymphknötchen in Frage. Die Arten, welche mir am meisten aufgefallen sind, waren kleine Lymphocyten, eosinophile Leucocyten und Mastzellen; letztere sah ich allerdings nur bei drei Individuen: bei einer Katze, im Duodenum eines Hingerichteten und spärlich bei einer Maus.

Sicher ist, dass bei entzündlichen Prozessen massenhaft Leucocyten durchs Epithel in das Darminnere hineinwandern, während es bei gesunden Tieren nicht so leicht ist, sich von einer reichlichen Durchwanderung zu überzeugen. Ich habe nur sehr spärliche Mengen von Leucocyten in den Lacunen oder Krypten liegend gefunden, obwohl hier kaum die Möglichkeit in Frage kommt, dass sie durch die verschiedenen Fixierungs- und Härtungsflüssigkeiten fortgespült worden wären. Ich lasse

1) Der Ausdruck „Leucocyten" wird in dieser Arbeit als Elementarname für alle fraglichen Zellen benutzt, wenn keine besondere Bezeichnung hinzugefügt ist.

daher die Frage offen, ob die Durchwanderung als ein wichtiger und regelmässiger Prozess aufzufassen ist oder nicht.

Die Mastzellen lagen bei meinen Beobachtungen meist in Bindegewebsnähe, doch können sie auch an oder in das Epithel kommen: bei der erwähnten Katze fand ich einige im Plattenepithel des Ösophagus. Zu den typischen und regelmässigen Insassen der Darmwand scheinen sie mir nicht zu gehören.

Eosinophile Leucocyten sah ich überall, das eine Mal einzeln, das andere Mal in ganzen Nestern; nur die Ausnahme ist zu betonen: im Innern der Lymphknötchen, besonders im Keimcentrum, habe ich sie nie gesehen. Lymphocyten findet man ohne Einschränkung überall.

Die zweite Form des Vorkommens von Leucocyten in der Darmwand ist die der Knötchen „noduli lymphatici". Ein mehr oder weniger grosses Häufchen von weissen Blutkörperchen liegt in irgend einer Schicht der Darmwand. Bei Säugetieren habe ich sie nur in der Submucosa oder Mucosa gefunden. Ein solches Knötchen kann gegen die Umgebung scharf abgegrenzt sein, dann sieht es rundlich oder länglich aus; oder es kann ohne besondere Grenze allmählich sich in das Nachbargewebe verlieren. Häufig liegt im Innern eine rundliche Stelle, welche bei gefärbten Schnitten heller erscheint: das Keimcentrum; in ihm findet, wie man annimmt, Neubildung von Lymphocyten statt.

Typisch scheint für jedes Knötchen die Berührung mit dem Epithel zu sein. Wenn der Nodulus in der Mucosa liegt, ist sie ohne weiteres gegeben; liegt er in der Submucosa, so kommen zwei Typen vor: das eine Mal durchbricht das Knötchen die trennende Muscularis mucosae und verursacht eine diffuse Infiltration der Mucosa an dieser Stelle, das andere Mal senkt sich das Epithel in Form von Lacunen oder engen

Drüsenschläuchen durch eine Lücke der Muscularis mucosae in das Knötchen, also in das Gebiet der Submucosa hinein.

Das Keimcentrum habe ich nie in Berührung mit dem Epithel gesehen.

Die Grösse der Knötchen ist verschieden. Oft sind sie nur mit dem Mikroskop auffindbar, in anderen Fällen sind sie fast linsengross, so dass man sie mit blossem Auge leicht erkennen kann. Kleinere Knötchen kann man überall im ganzen Verdauungskanal finden.

Nicht völlig geklärt ist die Natur und Herkunft der Zellen, aus denen das Knötchen besteht. Es besteht hier ein Gegensatz der Auffassung, den man nach den Hauptautoren den Streit Stöhr-Retterer nennen kann. Stöhr hält — mit den meisten anderen — die Knötchenzellen für Lymphocyten, also in letzter Linie, wie alle weissen Blutzellen, von jungen Bindegewebszellen abstammend. Retterer dagegen lässt sie aus dem Darmepithel selbst entstehen. Es liegt nicht im Rahmen meines Themas, hierauf näher einzugehen.

In manchen Gegenden des Darmkanals findet man eine Zusammenhäufung von Knötchen zu einem einzigen grösseren Organ, welches wir Tonsille, Peyersche Plaque, Nodulus lymphaticus aggregatus nennen. Der Ausdruck Tonsille (Mandel) ist für die zwischen den menschlichen Gaumenbögen liegenden rundlichen lymphoiden Organe geschaffen worden. Er ist aber auch auf die ganze Menge der auf dem Zungengrund gelegenen „Balgdrüsen" angewendet worden (Tonsilla lingualis). Es liegt daher meiner Ansicht nach kein Grund vor, den Ausdruck nicht unter Umständen auch auf lymphoide Darmorgane nach dem Typus der einzelnen oder der gehäuften Knötchen anzuwenden; ich benutze die Bezeichnung „Tonsille" für solche lymphoide Organe des Darmkanales, welche bei einer Tierart stets typisch an einer bestimmten Stelle zu finden sind.

Die Zahl der Einzelknötchen, aus denen eine Peyersche Plaque besteht, ist sehr verschieden: bei der Maus 5—8, beim Schwein zehntausende. Die Zusammenlagerung kann eine sehr innige sein, so dass kaum eine Grenze zu finden ist, oder die Knötchen sind durch eine Art Bindegewebskapsel voneinander getrennt. Die Art der Berührung mit dem Epithel ist die gleiche wie bei Solitärnodulis.

Die Peyerschen Plaques liegen meist, aber nicht immer, der Anheftungsstelle des Mesenteriums gegenüber.

Wie es scheint, ist es eine allgemein bei den Säugetieren verbreitete Eigenschaft des lymphoiden Gewebes im Darm, dass es bei jugendlichen Individuen kräftiger, oft ganz erheblich kräftiger, entwickelt ist als bei alten. Unter meinen Beobachtungen kann ich eine ganze Anzahl von Belegen anführen, und auch May und andere betonen diese Erscheinung.

Man ist natürlich zunächst versucht, in Anbetracht der Lage der Knötchen im Darm eine Funktion in loco anzunehmen; die Beziehungen zum Epithel machen diese Annahme noch wahrscheinlicher. Die zu leistende Arbeit des Darmes ist aber beim jugendlichen Individuum nicht grösser wie beim alten; welches könnte nun der Grund sein, dass bei letzterem ein Organsystem der Darmwand eine erhebliche Rückbildung erfährt?

Hat vielleicht das lymphoide Darmgewebe ausser der lokalen Bedeutung einen allgemeinen Wert für den wachsenden Körper? Wir wissen noch nichts darüber; es ist ja über die Morphologie und Abstammung der Blutzellen noch keine völlige Einigung erzielt worden, über die Funktion der einzelnen Formen wissen wir so gut wie gar nichts.

Die mikroskopisch kleinen, überall vorhandenen Zellen entziehen sich in hohem Grade jedem Experiment, und speziell im Darm können wohl, wenn man eine Gruppe von Peyer-

schen Plaques entfernt (Processus vermiformis des Menschen), andere vikariierend für die verlorenen eintreten.

Bei Entzündungen im Darm können die Knötchen sich stark vergrössern; ist das eine Krankheitserscheinung oder eine physiologische Reaktion zur Bekämpfung der Entzündung (Kampf gegen Bakterien)?

Extrakt aus lymphoiden Darmorganen wirkt nicht zersetzend auf Nährstoffe ein, wie Ellenberger festgestellt hat.

Peyersche Plaques findet man nicht willkürlich im ganzen Darm zerstreut, sondern sie sind bei jeder Tierart typisch auf bestimmte Abschnitte beschränkt, Ausnahmen gehören zu den Seltenheiten.

Im allgemeinen kann man die unteren drei Viertel des Dünndarms und die Iliocöcalgegend als gewöhnlichen Ort der gehäuften Lymphknötchen ansehen. Die an letzterem Platze befindlichen beanspruchen in dieser Arbeit das Hauptinteresse.

Bei älteren Individuen sind sie nicht immer leicht zu finden, da sie hier so stark rückgebildet sein können, dass das Mikroskop zu ihrer Auffindung nötig ist. Meist genügt es, den Darm nach Wasserausspülung prall mit Luft zu füllen und gegen eine starke Lichtquelle zu halten, man sieht dann Plaques und grössere Einzelknötchen gut.

Ich gebe jetzt meine Beobachtungen, welche, wie beim Blinddarm, häufig schon vor mir gemacht worden sind; ich verweise auf die Arbeiten von May, Ellenberger, Berry, und auf die Literaturangaben bei Oppel.

Ornithorynchus anatinus. Ein Peyerscher nodulus etwa zwe Fuss vom Cöcum, einer unmittelbar neben demselben (Beddard, zitiert nach Oppel). — Das Cöcum selbst hat vollkommen lymphoide Wand (Oppel), es ist also hier nur ein Processus vermiformis, kein Cöcum im engeren Sinne vorhanden.

Didelphys paraguayensis. Von 8 Plaques ist die höchste 12 cm vom Pylorus entfernt, die vorletzte 15 cm von der Iliocöcalmündung, die letzte unmittelbar vor der Ein-

mündung. Im Dickdarm liegt eine kleine Plaque neben der Iliocöcalmündung in der Richtung des Dickdarms.

Macropus leporoides. Eine Anzahl Plaques im Dünndarm vorhanden (schlecht sichtbar, da altes Spirituspräparat). Unmittelbar vor der Einmündung des Dünndarms eine etwa 5 cm lange Plaque. Im Colon von der Dünndarmmündung an ins Colon sich fortsetzend zwei parallel laufende 4 cm lange Plaques, von denen die eine an der Klappe selbst beginnt; mehrere kürzere in der der Einmündungsstelle gegenüber liegenden Wand des Dickdarms. Im Cöcum an der konvexen Seite ein etwa 4 cm langer Nodulus, an der konkaven ein etwa 1,5 cm langer, beide die Spitze nicht ganz erreichend.

Um mich kürzer ausdrücken zu können, gebrauche ich weiterhin folgende Ausdrücke:

Tonsilla iliaca = Plaque am untersten Iliumende.

Tonsilla iliocoecalis = eine Plaque, welche sich im Dickdarm von der Iliocöcalmündung an in irgend einer Richtung erstreckt.

Tonsilla coecalis = Plaques oder Einzelknötchen, welche im Cöcum liegen, aber mit der Dünndarmmündung keinen Zusammenhang haben.

Equus caballus (altes Tier). In Iliocöcalgegend keine Plaques gefunden. Bei mikroskopischer Untersuchung im untersten Dünndarmabschnitt starke Infiltration, ganz wenige sehr kleine Knötchen; desgleichen in Schnitten durch die Übergangsstelle von Dünndarm in Dickdarm. Bei jungen Tieren findet sich eine Tonsilla iliaca von einer Länge bis 38 cm (May). Cöcalspitze mit sehr reichlichen mit blossem Auge erkennbaren Einzelknötchen, also eine Art Tonsilla coecalis.

Sus scrofa. Bei dem einen Tier erstreckt sich eine Peyersche Plaque, welche etwa $^2/_3$ des Umfanges beim aufgeblähten Darm einnahm, an der Iliummündung anfangend

etwa 1,80 m Dünndarm aufwärts. Bei einem anderen Tier bot das etwa 50 cm lange Dünndarmende, welches ich zur Untersuchung erhielt, ein ganz anderes Bild, da zwar lymphoides Gewebe zu erkennen war, aber durch gewöhnliche Darmschleimhaut unterbrochen. Es handelt sich, wie May an grösserem Material gefunden hat, um die Altersdegeneration. Eine solch besonders lange Tonsilla iliaca bezeichne ich durch den Zusatz „longa".

Die Iliocöcallippe ist stark lymphoid, im Colon liegt eine grosse Tonsilla iliocoecalis mit nicht nur nebeneinander, sondern auch übereinander angeordneten Knötchen („Tonsilla coecalis" von Lunghetti). Im Cöcum nichts Besonderes.

Bos taurus. Tonsilla iliaca vorhanden, bei beiden untersuchten Exemplaren kurz. (Bei jungen Tieren sehr lang, cf. May.) Tonsilla iliocoecalis vorhanden (Taf. 5, Fig. 12). Im Cöcum nichts Besonderes.

Ovis aries. Tonsilla iliaca longa bei einem Exemplar, bei zwei anderen nur wenig deutliche Plaques. Tonsilla iliocoecalis vorhanden; im Cöcum nichts Besonderes.

Capra hircus, ganz junges Tier. Tonsilla iliaca longa von 120 cm Länge. Tonsilla iliocoecalis vorhanden; im Cöcum nichts Besonderes.

Cervus capreolus, ganz junges Tier. Tonsilla iliaca longa 0,45 m. Bei einem alten Rehbock nur einzelne wenig deutliche Plaques. Tonsilla iliocoecalis vorhanden; im Cöcum nichts Besonderes.

Hyrax capensis. Im unteren Dünndarm, in beiden Blinddärmen und im Verbindungsstück zwischen ihnen eine Menge Plaques, welche die Grösse von 2 cm nicht überschreiten. Die beiden Zipfel des unteren Cöcums waren bis obenhin mit Darminhalt (Gras) gefüllt, sie bieten lymphoid nichts Besonderes, sind also nicht als Processus vermiformis zu bezeichnen. (Die Kreise in Fig. 2 bedeuten Plaques.)

Lepus cuniculus. Nicht besonders zahlreiche oder grosse Plaques im unteren Dünndarm. Tonsilla iliaca, iliocoecalis und coecalis zeichnen sich dadurch aus, dass sie besonderen histologischen Bau haben. Erstere („Sacculus rotundus") ist das erweiterte rundliche Ende des Ilium, 4—5 cm lang; das lymphoide Gewebe umgreift die Wand nicht gänzlich ringförmig, sondern lässt da, wo die Dünndarmwand der des Blinddarms anliegt, eine Zone frei; auf dem Querschnitt misst die lymphoide Zone etwa 4,5 cm. Im Blinddarm findet man in unmittelbarer Fortsetzung von der vorigen die Tonsilla iliocoecalis major, 2,5 cm Durchmesser. (Taf. 7, Fig. 13.) Die beiden gehen aber nicht ineinander über, sondern sind durch den innersten Rand der nicht lymphoiden Iliocöcallippe voneinander getrennt. Geht man von der Tonsilla iliocoecalis major über die Iliummündung auf die gegenüberliegende Wand des Cöcum, also an die Stelle, an welcher die Wand des Ilium der des Cöcum unmittelbar anliegt, so findet man die Tonsilla iliocoecalis minor; sie besteht aus 3—6 Knötchen und ist der vorigen gleich gebaut.

Die Tonsilla coecalis ist als langer und dickwandiger Processus vermiformis ausgebildet; ihr Bau ist derselbe wie der der Tonsilla iliaca. Die Bauart ist am besten mit Hilfe der Entwickelungsgeschichte zu verstehen. Beim neugeborenen Tier sind an den Stellen noch keine Andeutungen von Knötchen, die Mucosa hat lange Zotten. In den nächsten Tagen gehen zwei Prozesse gleichzeitig vor sich: es beginnen in der Submucosa Knötchen zu wuchern, und zwar immer in dem Zwischenraum zwischen den Zotten, so dass diese bisher rundlich nach aussen ragende Epitheldecke jetzt nach innen in der Richtung nach dem freien Ende der Zotten zu eingestülpt wird. Die Zotten werden dadurch eng aneinander gedrängt und verwachsen miteinander in ganzer Ausdehnung, nur gerade über der Kuppe des Knötchens bleibt eine feine Öffnung. Im Alter von 10 Tagen

13

14

a

15

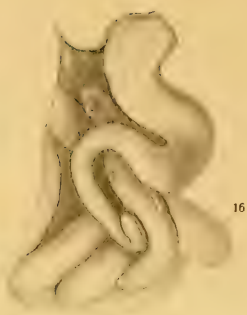

16

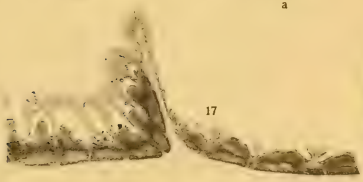

17

18

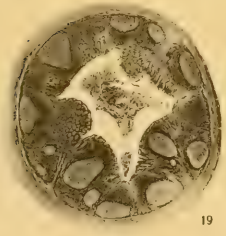

19

20

21

22

sind beide Prozesse im wesentlichen erledigt. Beim fertigen Organ sieht man daher von der Oberfläche aus nicht die Knötchen, sondern nur eine Epitheldecke, die mit dicht gesäten feinen Vertiefungen versehen ist. Mit guter Lupe erkennt man ausserdem noch ganz feine Vertiefungen: Drüsenmündungen. Diese Drüsen reichen nicht besonders tief, über ihre Entwickelung bin ich mir nicht recht klar geworden. Fig. 17 zeigt einen Schnitt durch die Tonsilla iliaca (und iliocoecalis major) eines erwachsenen Tieres, eine Oberflächenöffnung ist auf dem Schnitt nicht getroffen.

Die Tonsillae iliocoecales sind ähnlich gebaut, nur ist hier die Oberflächenöffnung sehr weit, so dass man fast die ganze Breite des Knötchens übersieht; Fig. 14 zeigt eine Oberflächenskizze beider Tonsillenarten. Von der feineren mikroskopischen Anatomie dieser Organe möchte ich folgendes hervorheben: Die Kuppe des Knötchens ist mit einschichtigem cylindrischem Epithel überzogen, in welchem sich keine Schleimzellen befinden, auch in den frühesten Stadien nicht, während die die Knötchen trennenden Epithelwände solche reichlich besitzen. Auf dem obersten Teil der Kuppe des Knötchens ist das Epithel regelmässig, etwas flach, unverändert. In die Epithelzellen der unteren Bekleidung des Knötchens wandern Lymphocyten ein und liegen dann zu 2—6 Stück in cystenähnlichen Auftreibungen der Zelle. Die Basis der Zellen wird daher ganz unregelmässig auseinander getrieben, so dass man oft ein epitheliales Reticulum zu sehen meint. Niemals fand ich aber die Oberfläche geplatzt oder irgendwie beschädigt. Nur ganz selten sah ich einmal einen Lymphocyten in dem engen Hohlraum liegen, obwohl an ein mechanisches Hinausspülen hier nicht zu denken ist. Ich kann deshalb an eine Durchwanderung an diesen Stellen nicht glauben.

Bei alten Tieren fand ich die Wand der Tonsilla iliaca und coecalis bedeutend (fast um die Hälfte) dünner als bei jüngeren.

Schon bei ziemlich frühen Embryonalstadien (etwa 18 Tage) kann man den Unterschied zwischen dem mit Spiralfalte versehenen Cöcum und dem aussen glattwandigen Wurmfortsatz deutlich erkennen.

Das Kaninchen ist somit in der Iliocöcalgegend mit ganz besonders differenzierten lmyphoiden Organen ausgerüstet, wie ich sie in derselben regelmässigen Ausbildung bei keinem anderen Tier gefunden habe.

Sciurus vulgaris. Im Cöcum 6—8 kleine Plaques. Sie sitzen teils in der ausgebuchteten Wand der Haustren, teils auf den Plicae semilunares (siehe Abbildung 4).

Mus musculus. Eine geringe Anzahl (in einem Falle 6 und einem anderen 8) kleine Plaques im Dünndarm. Tonsilla iliaca und Tonsilla iliocoecalis habe ich bei 4 Tieren, von denen 2 auch mikroskopisch untersucht wurden, nicht gefunden. Nahe der Cöcalspitze an der Konvexität des Cöcums eine Plaque von 6—8 Einzelknötchen. In einem mikroskopisch untersuchten Fall blieb trotz Ausstreifens mit den Fingern und Ausspülens mit Wasser auf der inneren Oberfläche der Tonsilla coecalis Darminhalt sitzen. Bei Färbung mit Azur-Eosin zeigte sich, dass es sich um einen Bakterienhaufen handelte; die Bakterien sassen wie Pfröpfe bis in dem periphersten Teil der neben den Plaques liegenden Drüsen, ja sogar in den Becherzellen. Eine entzündliche Reaktion war aber nicht zu bemerken, keine Eiterzellen, nicht mehr eosinophile Leucocyten als an anderen Stellen, das Knötchen war auch nicht vergrössert. Hierdurch wurde ich an die Theorie erinnert (ich habe die Stelle in der Literatur nicht wiederfinden können), dass der Processus vermiformis als eine Art physiologischer Brutanstalt für bestimmte Bakterienarten zu dienen habe.

Ausserdem fand ich bei der Maus die Gegend des Pylorus sehr eng mit kleinen Knötchen besetzt.

Mus decumanus. Tonsilla coecalis genau wie bei der Maus (als Kreis auf Fig. 5 angedeutet).

Cavia cobaya. Ein Knötchen genau an der Übergangsstelle des Ösophagusepithels in das des Magens. Knötchen in unmittelbarer Nähe des Pylorus. Eine Anzahl Plaques im unteren Dünndarm. Tonsilla iliaca vorhanden, klein. Cöcum 9 Plaques, ebenso angeordnet wie beim Eichhörnchen; ausserdem eine Plaque am kleinen blinden Ende neben dem Ursprung des Colon aus dem Cöcum.

Arvicola. Eine Anzahl Plaques im Cöcum, mit derselben Anordnung wie Eichhörnchen und Meerschweinchen.

Erinacus europaeus. Etwa 8—10 Plaques im unteren Darm, der tiefste etwa 10 cm oberhalb des Anus.

Canis familiaris. Gegend am Pylorus mehrere Knötchen in der Mucosa. Im Duodenum 6—10 Plaques. Bei leicht aufgetriebenem Darm waren sie als fast kreisrunde hellere Stellen deutlich zu erkennen; genau im Mittelpunkt war eine dickere, weniger gut durchscheinende Stelle. Bei mikroskopischer Untersuchung befanden sich hier hohe Lymphknötchen mit Keimcentrum. In dieser Art fand ich die Duodenalplaques bei 3 Tieren, bei einem vierten waren lange, schlecht mit blossem Auge sichtbare Lymphknoten vorhanden. — Auf diesen kräftig mit Lymphorganen versehenen Darmteil folgt ein längeres Stück ohne solche, dann kommen Plaques in der üblichen Weise. Tonsilla iliaca ist vorhanden, doch musste ich sie mikroskopisch feststellen, weil ich mit unbewaffnetem Auge keine sichere Entscheidung treffen konnte. Ich fand im ganzen Umkreis in der Submucosa recht kleine Knötchen, welche mit Kuppen in die Mucosa hineinragten und dort in der Umgebung dichte Infiltration verursachten. Im Cöcum und im Anfang des Colons sind massenhaft die mehrfach schon beschriebenen runden Knötchen von etwa 2—3 mm

im Durchmesser. Sie scheinen die Tonsilla iliocoecalis und coecalis vorzustellen.

Felis domestica. Pylorusgegend hat reichlich Knötchen. Tonsilla iliaca vorhanden. Tonsilla coecalis nimmt ringsum die Spitze des Cöcums ein. Von der Oberfläche gesehen zeigt sie Einsenkungen, Lacunen, welche bis zu den in der Submucosa liegenden Knötchen reichen. Im Anfang des Colon viele Follikel, nicht ganz so gross wie beim Hund.

Bei den drei mikroskopisch untersuchten Tieren fand ich im ganzen Darm merkwürdige Zellen. Sie bestehen aus kleineren und grossen (bis 3 μ im Durchmesser) Granulis, die sich kräftig eosinophil färben. Diese liegen entweder als enger Klumpen dicht nebeneinander, oder sie sind weit zerstreut. Der Kern ist oft nicht zu finden; wenn ich ihn mit Sicherheit feststellen konnte, sah er eingedrückt, sehr dunkel gefärbt aus, als ob er in Degeneration sei. Die fraglichen Zellen liegen an der Basalseite der Epithelzellen und zwischen diesen, erreichen aber niemals die Oberfläche. Ihre Natur und Herkunft vermag ich nicht zu erklären. (Taf. 7, Fig. 15.)

Putorius vulgaris. Bei einem Exemplar fand ich 3 Plaques im Dünndarm, im Enddarm keine. Bei einem zweiten fand ich 6 Plaques, von denen der tiefste etwa 5 cm vom Anus entfernt war.

Mustela putorius. 10 Plaques; die höchste etwa 37 cm vom Pylorus, die tiefste ist 17 cm lang und reicht bis 12 cm oberhalb des Anus. Die Plaques sassen alle in der Nähe des Mesenterialansatzes, nicht gegenüber.

Hapale jacchus. Das Cöcum hat aufgeschnitten und ausgebreitet etwa 35 qcm Flächeninhalt; es sitzen etwa 100 kleine Knötchen in der Schleimhaut.

Macacus rhesus. Knötchen an Übergangsstelle von Ösophagusepithel in das des Magens. Knötchen in unmittelbarer Nähe des Pylorus. 19 Peyersche Plaques im Darm, die

höchste 6 cm vom Pylorus, die vorletzte 6 cm vom Dünndarmende. Tonsilla iliaca etwa 2 cm lang. Iliocöcallippe reichlich Knötchen. Cöcum und Anfang des Colon zeigen in jedem Haustrum 2—3 etwa 2 mm grosse Knötchen. Im Rectum nur wenige Knötchen.

Cercopithecus sabaeus. Tonsilla iliaca vorhanden. Knötchen im Cöcum und Anfang des Colon wie bei Macacus.

Alle anthropoiden Affen haben als Tonsilla coecalis einen lymphoiden Processus vermiformis. Ich habe leider keinen mikroskopisch untersuchen können.

Mensch. Reichlich Knötchen in unmittelbarer Nähe des Pylorus. Duodenum frei von Plaques, im Ilium 20—30, höchstens 10 cm lang. Tonsilla iliaca vorhanden.

Bei einem gesunden Decapitatus von etwa 30 Jahren fand ich letztere ungefähr 2—3 cm lang; in der Umgebung der Iliocöcallippen und auf diesen selbst sassen zahlreiche Einzelknötchen, desgleichen in der Umgebung des Einganges zum Wurmfortsatz. Bei alten Individuen fand ich die Tonsilla iliaca zuweilen nur aus einer Anzahl von Einzelknötchen bestehend, die wenigstens makroskopisch nicht mehr zu einer Plaque vereinigt waren. Sie scheint also, wie bei Tieren, im Alter zu degenerieren. Wie mir Herr Dr. Fischer vom Göttinger pathologischen Institut mitteilt, fällt sie bei Darmerkrankungen häufig durch ihre Vergrösserung auf.

Beim Neugeborenen fand ich sie stets deutlich, 1—2 cm lang, im übrigen Dünndarm etwa 20 Plaques von derselben Länge.

Der Processus vermiformis des Menschen hat eine grosse Literatur hervorgerufen; ich erwähne nur das, was für mein Thema von Interesse ist. Beim Neugeborenen ist der Wurmfortsatz gegen das Cöcum noch nicht deutlich abgesetzt; letzteres verjüngt sich trichterförmig. Ich fand stets Inhalt, was aus dem relativ grossen Kaliber erklärlich ist.

Die Wand ist noch dünn, da die Knötchen beim Neugeborenen zwar reichlich vorhanden, aber noch sehr flach sind.

Es ist bei Neugeborenen schwer und bei Föten noch schwerer, eine genaue Grenze zwischen Cöcum und Wurmfortsatz anzugeben. Das früheste von mir untersuchte Stadium stammte von einem Fötus der 12. Woche. Schon hier beginnt das Cöcum mit einem weiteren Teil und endet mit einem gleichmässig dünneren Teil. Die Unterscheidung zwischen dem späteren Cöcum und Processus vermiformis ist also auf recht frühem Stadium schon deutlich, die Grenze zwischen beiden ist aber schwer zu bestimmen. (Taf. 7, Fig. 16.)

Beim Fötus sind im ganzen Cöcum, wie auch im Colon, Zotten vorhanden, die später verloren gehen. Desgleichen gehen im Processus vermiformis eine Anzahl Drüsen zugrunde (Stöhr).

Die Länge des Wurmfortsatzes scheint schon bei Föten gleichen Alters zu variieren, wie ja auch beim Erwachsenen. Die grösste absolute Durchschnittslänge erreicht er bei Individuen zwischen 10 und 30 Jahren mit $9^1/_4$—$9^1/_2$ cm (Ribbert), von da an nimmt seine Länge ab. Ebenso wird dann das lymphoide Gewebe schwächer und Obliterationen werden häufiger, so dass bei Individuen über 60 Jahren mehr als die Hälfte obliteriert sind (Ribbert).

Den Unterschied zwischen dem kräftig lymphoiden Wurmfortsatz eines 12jährigen Knaben und dem eines älteren Individuums veranschaulichen die beiden Mikrophotogramme Figg. 18 u. 19; beide wurden in der Tübinger chirurgischen Klinik nebenbei exstirpiert, es hatten keine Anzeichen einer Typhlitis bestanden.

Das Cöcum erreicht seine endgültige Lage erst nach der Geburt. Vorher liegt es zu hoch, der Leber nahe (Berry); das Colon hat also zu dieser Zeit noch nicht die ihm später zukommende Ausbildung seiner Schlingen, es muss nach der

Geburt nicht nur relativ, schritthaltend mit der Vergrösserung des ganzen Individuums und speziell der Bauchhöhle, wachsen, sondern auch absolut, es muss ein wesentlicher Teil des Colon ascendens überhaupt erst gebildet werden.

Vom Vorhandensein eines caeco-colic-sphincter habe ich mich beim Menschen nicht überzeugen können; freilich ist der Darm unseres Leichenmaterials gewöhnlich schon stark verändert, die Muskulatur ist schlaff, so dass zuweilen nicht einmal der Pylorus mit Sicherheit fühlbar ist.

Vergleichende Betrachtungen.

Wenn man die im einzelnen gewonnenen Beobachtungen zusammenfasst, kann man zunächst sagen, dass lymphoides Gewebe und vor allem Peyersche Plaques dem Darm sämtlicher Säuger ohne Ausnahme zukommen.

Auffällig ist die Knötchenanhäufung an Stellen, an denen ein Teil des Darmrohres gegenüber dem folgenden durch eine Verschlusseinrichtung abgesperrt ist, wo also eine Stauung des Darminhaltes stattfindet: der Tonsillenring am Schlund, die Einzelknötchenanhäufung in der Pylorusgegend vieler Tiere, die Tonsillen in der Iliocöcalgegend und die aus der Literatur bekannte, von mir häufig beobachtete Anhäufung von Knötchen im Rectum.

Am deutlichsten ist dies regelmässige Vorkommen lymphoiden Gewebes in der Iliocöcalgegend.

Ich habe drei Stellen unterschieden: das Ende des Dünndarms, die Iliocöcallippe und angrenzende Teile des Colon oder Cöcum, und das Cöcum selsbt, besonders sein Ende.

Die bei weitem grösste Masse kommt bei jugendlichen Individuen einer Anzahl von Tieren vor. Eine systematische vergleichende Untersuchung der Tonsilla iliaca longa bei grossem Material ist noch nicht vorgenommen worden. Bei

den grossen Haussäugetieren einschliesslich Hund und Katze hat May an reichlichem Tiermaterial den Gegenstand ausführlich behandelt; aus seinen Zahlenangaben entnehme ich, dass das Verhältnis der Länge der Tonsilla iliaca longa zu der des Dünndarms etwa 1:10 beträgt; beim Pferd ist sie kürzer. Das Fehlen einer Tonsilla iliaca kann ich mit Sicherheit nur für die Maus angeben.

Die Tonsilla iliocoecalis ist von den dreien die am wenigsten im Tierreich verbreitete.

Die Tonsilla coecalis ist entweder eine einheitliche Plaque, dann bevorzugt sie die Spitze des Cöcums oder ihre Nähe. Oder es sind eine grössere Anzahl von Plaques im Blinddarm zerstreut. Oder drittens die Wand des Cöcums hat eine grosse Menge von Einzelknötchen. Eine Regel über den Modus des Vorkommens lässt sich nicht aufstellen:

Rind:	grosser Blinddarm, Einzelknötchen.
Kaninchen:	grosser Blinddarm, Tonsilla als Processus vermiformis am Ende.
Meerschweinchen:	grosser Blinddarm, 9 zerstreute Plaques.
Rhesusaffe:	kleiner Blinddarm, Einzelknötchen.
Känguruh:	kleiner Blinddarm, 2 Plaques.
Mensch:	kleiner Blinddarm, Tonsilla als Processus vermiformis an der medialen Wand des Cöcum.

Im allgemeinen scheint, wie schon Berry und Ellenberger bemerken, die Tendenz vorzuherrschen, dass die Tonsilla coecalis ans Ende des Blinddarms gelegt wird.

Diese Tendenz könnte vielleicht für die Auffassung der Blinddarmtonsille von Wert sein.

Ich lege mir die Frage vor: Wird eine am Ende des Blinddarms liegende Tonsille mit einem grossen Teil des Chymus in Berührung kommen oder nicht? Ich glaube, die Frage ist

zu verneinen; ich kann mir nicht denken, dass in einem langen Cöcum jeder Cubikcentimeter Darminhalt die äusserste Cöcalspitze erreicht; nur eine verhältnismässig kleine Menge wird bis an das äusserste Ende gelangen, hier wird die ruhigste Stelle des Blinddarms sein.

Damit wäre aber auch gesagt, dass die Cöcaltonsille gar nicht den Zweck hat, mit möglichst viel Darminhalt in Berührung zu kommen, ja dass gerade durch ihre distale Lage eine ausgedehnte Berührung vermieden werden soll.

Auch bei den Tieren mit kurzem Blinddarm wird nur ein Teil des Darminhalts in das Cöcum hineingelangen. Bei der Katze findet man die Cöcalspitze immer etwas kontrahiert, so dass sie nur wenig gefüllt ist. Der Hund hat am Anfang seines verhältnismässig langen Cöcums eine klappenähnliche Einrichtung, auch bei ihm habe ich es nicht prall gefüllt angetroffen.

Aus dem mikroskopischen Bau aller Knötchen scheint mir auch nicht hervorzugehen, dass das lymphoide Gewebe möglichst nahe am Darmlumen liegen soll. Im allgemeinen scheinen mir die Lieberkühnschen Drüsen oder die Lacunen den wesentlichen Teil der Berührung zwischen lymphoidem Gewebe und Epithel zu vermitteln; in diese dringt aber der Darminhalt nicht ein, das Zusammenwirken der beiden Gewebsarten vollzieht sich auch hier fern vom Darminhalt.

Bei der Tonsilla iliaca des Kaninchens sehen wir eine staunenswert raffinierte Einrichtung, um die — ich möchte sagen symbiotische Zusammenarbeit von Knötchenzellen und Epithel vor den Insulten des vorbeistreichenden Darminhaltes zu bewahren: die die Knötchen überragenden Zotten verwachsen an ihrer Spitze miteinander und bilden eine schützende Decke, nur über jedem Knötchen eine ganz feine Öffnung freilassend, welche zwar Secrete ins Darmlumen hineinfliessen lässt, aber zum Durchtritt von Darminhalt zu eng ist. Ich

habe auch nie eine Spur von Darminhalt in dem Raum zwischen Knötchen und früheren Zotten gesehen. Ebenso habe ich an dieser Stelle, wo die Tätigkeit des lymphoiden Darmgewebes ganz ungestört von anderen Einflüssen verläuft, niemals durchgewanderte Leucocyten gesehen, wie ich schon betonte; und gerade das macht mir die Hypothese unwahrscheinlich, dass die Bestimmung der Darmleucocyten sei, als solche ins Darminnere einzuwandern.

Kehren wir zur Tonsilla coecalis zurück. Wenn ihre Berührung mit Darminhalt ungünstig ist, dann hat sie auch am Ende des Cöcums noch viel auszuhalten: Spannung und Druck durch die Kontraktion der Muskulatur des prallgefüllten Organs. Es wird daher bei vielen Tieren auf die Bildung einer nach dem Typus der Peyerschen Plaque gebauten Tonsille verzichtet, viele kleine Knötchen müssen die Arbeit leisten (Pferd, Rind, Schaf).

In anderen Fällen aber wird eine Einrichtung geschaffen, welche den in jeder Beziehung höchsten Grad der Ausbildung einer Tonsilla coecalis darstellt: an das Ende des weiten Blinddarms wird ein engkalibriges Stück angefügt, welches infolge seines kleinen Lumens und Mangels an Bewegungsapparaten für den Darminhalt (Haustren, Spiralfalten) nur wenig oder gar keinen Chymus in sein Inneres hineingelangen lässt. Der verhältnismässig weite Wurmfortsatz des Kaninchens enthält immer geringe Mengen Inhalt; dafür hat er aber dieselbe Einrichtung wie die Tonsilla iliaca.

In einen Wurmfortsatz, welcher in geradliniger Fortsetzung des Cöcum und Colon liegt, kann noch leicht Darminhalt eindringen, welcher dann infolge der abweichend vom übrigen Darm gebauten Wand (Mucosa und Submucosa prall mit Knötchen gefüllt!) nur schwer wieder hinausbefördert würde. Bedeutend unwahrscheinlicher wird aber das Eindringen von Chymus, wenn der Eingang zum Wurmfortsatz nicht in der

Verlängerung der Achse des Colon liegt; so hätten wir endlich die zweckmässigste Einrichtung der Tonsilla coecalis: ein Wurmfortsatz, welcher rechtwinkelig zur Achse des Colon und Cöcum steht.

Tatsächlich dringt in den so angeordneten menschlichen Wurmfortsatz nur äusserst wenig Darminhalt ein. Von den Kotsteinen spricht schon Ribbert 1893 die Ansicht aus, dass es sich um verhärteten Schleim und derlei handele. Fremdkörper, die nach verbreiteter Laienansicht Blinddarmentzündung verursachen, hat man bei der Sektion kaum gefunden. — Es ist kühn, aus dem verachteten und viel gescholtenen Organ plötzlich die Höhe des Zweckmässigen machen zu wollen; ich habe aber diesen Gedankengang, der mir während jahrelanger Beschäftigung mit der Frage gekommen ist, doch niedergeschrieben. Er mag übertrieben oder gar falsch sein: auch falsche Gedankengänge können zur Klärung beitragen.

Man wird mir entgegnen, dass der Wurmfortsatz überflüssig sei, weil man ihn ohne Nachteil entbehren kann; wir können manche Organe entbehren, ohne dass wir sie überflüssig nennen: Gallenblase, grosse Darmstücke. Ausserdem wird der Processus vermiformis meist bei älteren Individuen exstirpiert, bei denen seine physiologische Aufgabe schon nachgelassen hat. Um ein einwandfreies Urteil über eventuelle Ausfallserscheinungen zu bekommen, müsste man ihn womöglich schon dem Neugeborenen exstirpieren.

Die vorhin gegebene Betrachtungsweise des Wurmfortsatzes lässt auch die ähnlichen Organe mancher Säuger in neuem Lichte erscheinen: Das lymphoide Cöcum von Ornithorhynchus ist eine Tonsilla iliocolica in Gestalt eines Processus vermiformis. Der proximale Wurmfortsatz von Lagomys ist vielleicht eine Tonsilla iliocoecalis, welche auf diese Weise vor dem Darminhalt geschützt wird? (In der Literatur finde ich ihn als „drüsig" bezeichnet, ohne Angaben über lymphoides Gewebe).

Wie in der Frage nach der Funktion, so kann ich mich auch in der Frage nach der Morphologie des Wurmfortsatzes nicht der Ansicht anschliessen, welche ihn für ein verkümmertes Überbleibsel von den Ahnen her hält.

Ganz ausgeschlossen scheint mir das von vornherein beim Kaninchen zu sein. Dass dies Tier ursprünglich ein 50 cm langes weites Coecum gehabt hat, dass dann die letzten 10 sich als ein Zuviel herausstellten und dass der Versuch, sich dieses lästigen letzten Fünftels zu entledigen, mit einer Verkümmerung zu dem offenbar so hoch differenzierten Wurmfortsatz endete, dieser Gedankengang scheint mir gezwungen. Ich halte den Processus vermiformis des Kaninchens wie den der anderen Tiere für eine Differenzierung, verbunden mit Längenwachstum der ursprünglich kleineren Tonsilla coecalis der Blinddarmspitze.

Auch für den Menschen ist angenommen worden, dass seine Ahnen über ein grosses Cöcum verfügt hätten; Schridde schliesst aus der grössten ihm bekannt gewordenen Länge des Wurmfortsatzes von 23 cm, dass das Cöcum der Ahnen etwa 30 cm Länge gehabt haben müsse. Das Ende sei dann einer partiellen Rückbildung anheimgefallen, indem sein Kaliber und mehr oder weniger auch seine Länge geschwunden sei. Das von ihm beobachtete angeborene Fehlen des Wurmfortsatzes ist dann die diesmal ausnahmsweise geglückte totale Rückbildung des Cöcalendes, wie sie bei Macacus die Regel ist. Schridde erklärt seinen Fall für einen Atavismus auf den Zustand, wie ihn viele Catarrhinen (Macacus, Cynocephalus, Cercopithecus) besitzen. Dann müsste ja die Ahnenreihe unseres Cöcums gehen: grosses weites Cöcum — totaler Verlust des grössten (23 cm langen) Endes —, Wiederauftauchen dieses Endes in verkümmertem Zustand. Ein solcher Weg scheint mir unwahrscheinlich, Schriddes Ausführungen können mich nicht überzeugen. Es braucht das Fehlen eines Organs

nicht notwendigerweise Atavismus zu sein — das seltene Fehlen der Gallenblase beim Menschen kann bei diesem im Tierreich so weit verbreiteten und phylogenetisch alten Organ auch kein Atavismus sein.

Das — übrigens ausserordentlich seltene — Fehlen des Processus vermiformis liesse sich in meinem Sinne verwerten: es wäre dann ein Rückschlag auf den Zustand, in welchem die Tonsilla coecalis erst gebildet wird. Ich möchte aber lieber auf diese Auslegung verzichten.

Mehrfach ist als Beweis für die einstige Grösse des menschlichen Blinddarms die Grösse des embryonalen Cöcums herangezogen worden. Er soll beim Fötus und Neugeborenen verhältnismässig grösser sein als beim Erwachsenen. Ribbert vergleicht den Processus mit dem Dickdarm, was nach meiner Ansicht bedenklich ist, weil, wie schon angeführt, der Dickdarm noch nicht typisch ausgebildet ist. Auch ist die Grenze zwischen Cöcum und Processus bei Embryonen schwer einwandfrei festzustellen. Sonstige Vergleiche ergeben desgleichen Schwierigkeiten, da das Wachstum der einzelnen Organe kein analoges zu sein braucht. Solche Zahlenverhältnisse können einen schon anders erbrachten Beweis bekräftigen, sie allein sind mir aber nicht Beweis genug. Ich schliesse mich der These Berrys an:

"The vermiform appendix of man is not, therefore, a vestigial remnant. On the contrary, it is a specialised part of the alimentary canal."

II. Die Ilio-Cöcalgegend der Vögel.

Einige zufällige Beobachtungen an Vogeldärmen veranlassten mich, auch diese Wirbeltierklasse zu untersuchen. Ich gebe zunächst mein Material.

Coccygomorphae.

Cuculus canorus. Der Kuckuck hat am Anfang des kurzen Enddarms zwei etwa 4 cm lange Blinddärme, die am blinden Ende erweitert sind. Genaueres konnte ich nicht feststellen, da ich den Kadaver wie viele der folgenden von einem Ausstopfer in ziemlich faulem Zustand erhielt.

Toccus (?), afrikanischer Nashornvogel. Keine Andeutung eines Blinddarms gefunden.

Pici.

Iynx torquillata, Wendehals. Keinen Blinddarm gefunden.

Cypselomorphae.

Cypselus apus, Turmschwalbe. Keinen Blinddarm gefunden.

Passeres.

Fringilla cardueles, Distelfink. An der Übergangsstelle ein kleiner, 2–3 mm langer dünndarmwärts gerichteter Anhang.

Passer domesticus et montanus, Sperling. An Übergangsstelle zwei kleine etwa 3 mm lange Anhängsel. Die mikroskopische Untersuchung ergab: enges Lumen, dicke Wand. Aussen dünne Muskularis, nach innen eine dicke Schicht lymphoiden Gewebes, Epithelüberzug. Innere Oberfläche stark zerklüftet von Lacunen und Schläuchen, welche gegen die Peripherie vordringen. Einmündung in den Darm vorhanden. Ich nenne im folgenden ein solches Organ: „kurzes lymphoides Cöcum". Feinere mikroskopische Anatomie: keine Keimcentren gefunden. Epithel cylindrisch, mit spärlichen Leucocyteneinlagerungen. Die Hauptmasse der weissen Blutzellen sind Lymphocyten, eosinophile Leucocyten sind häufig. Kein Inhalt im Lumen, bei einem jungen Tier zahlreiche

Bakterien. Ein Lymphknötchen lag ausserhalb der Muscularis, zwischen dieser und der Serosa.

Turdus pilaris, Krammetzvogel. Zwei kurze Cöca vom Typus der vorigen, etwa 5 mm lang.

Enneocturus minor, kleiner Würger. Wie voriger.

Garrulus glandarius, Eichelhäher. Wie voriger.

Corvus —(?), „Krähe". Wie voriger, siehe Abbildung 20.

Raptatores.

Strix flammea, Schleiereule. Zwei lange (etwa 8 bis 9 cm) Cöca, am blinden Ende weit, gefüllt.

Syrmium aluco, Waldkauz. Wie vorige. Querschnittserie durch den Anfangsteil des Cöcums ergab etwa 4 mm oberhalb der Einmündungsstelle in den Darm eine Anzahl von Knötchen. Ich nenne Knötchen, welche in dieser Gegend sitzen, Tonsilla coecalis.

Otus vulgaris, Waldohreule. Makroskopisch wie vorige.

Nisus communis, Sperber. Zwei kleine lymphoide Cöca, mikroskopisch festgestellt. Eine Abweichung von den bei den Passeres gefundenen Zuständen ergab sich in folgendem: bei den Sperlingsvögeln ist der Enddarm ein kurzes, ganz gerade verlaufendes Rohr, die Cöca sitzen symmetrisch auf beiden Seiten, etwas nach hinten verschoben. Beim Sperber ist der Enddarm länger und muss demnach Krümmungen annehmen; er weicht etwas nach links aus. Dadurch kommt eine Winkelstellung am Übergang von Dünndarm in Enddarm zustande. Die Cöca sind leicht gekrümmt, stehen unsymmetrisch, das eine mehr vorn, das andere mehr hinten, so dass ich letzteres übersah, bis ich den Darm herausnahm und Serienschnitte anfertigte. Siehe die Abbildung bei Mäusebussard, welcher dieselben Verhältnisse zeigt. Die Cöca sind lymphoid.

Astur palumbarius, Hühnerhabicht. Wie voriger.

Buteo vulgaris, Mäusebussard. Wie voriger. (Taf. 7, Fig. 21.)

Ein afrikanischer Adler hatte zwei kurze Cöca.

Columbinae.

Columba livia, Taube. Zwei kurze lymphoide Cöca. Ohne Inhalt. Bei den beiden mikroskopisch untersuchten erwachsenen Tieren keine Becherzellen in den Blinddärmen. Bei einem jungen Tier in einer Anzahl von Drüsen becherzellenähnliche, welche sich eosinophil bei Azur-Eosinfärbung tingierten. Die eosinophilen Leucocyten hatten, wie bei den Vögeln überhaupt, häufig stäbchenförmige Granula. Keimcentren sind vorhanden; siehe Abbildung 22.

Gallinacei.

Tetrao uragallus, Auerhahn.

1. Dünndarm 190 cm, zwei Cöca je 80 cm.

2. Dünndarm über 2 m, zwei Cöca je 75 cm, Enddarm 20 cm, gerade.

Im Dünndarm einige rundliche Plaques. Cöca gefüllt, Anfangsteil geringelt verlaufend, Ende erweitert. Tonsilla coecalis in Form von einzelnen Knötchen vorhanden. Ende des Cöcums stark lymphoid, mit Knötchen.

Perdix cinerea, Rebhuhn. Zwei Cöca, jedes etwa 10 cm lang. Beiderseits an deren Anfang an der medianen Wand eine etwa 2 mm dicke, 3 mm breite und 6—7 mm lange Tonsilla coecalis.

Gallus domesticus, Haushuhn.

1. ♂ 3—4 Monate. Dünndarm 175 cm, Enddarm 7,5 cm. Cöca je 14 cm. Ductus omphalo-entericus 106 cm vom Pylorus entfernt.

2. ♂ 11 Monate. Dünndarm 2 m, Enddarm 14 cm. Cöca je 30 cm. Ductus omphalo-entericus 125 cm vom Pylorus.

23


24

25

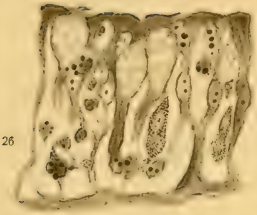
26

27

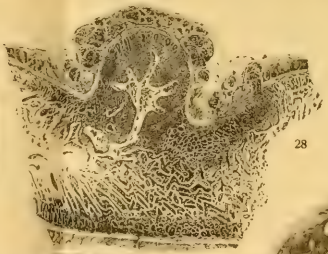
28


29

30

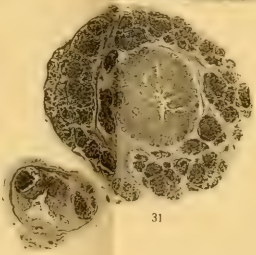
31

32

3. ♂ 2 Jahre. Dünndarm 145 cm, Enddarm 12 cm. Ductus omphalo-entericus 87 cm vom Pylorus.

4. ♀ 2 Jahre. Dünndarm 160 cm. Cöca je 25 cm. Ductus omphalo-entericus 125 cm vom Pylorus.

Im Dünndarm 4—5 Plaques gefunden. Dünndarm etwas in den Enddarm eingestülpt, mit Sphincter versehen. Cöca münden in den Enddarm. Kurz über der Einmündung sitzt in den Blinddärmen die Tonsilla coecalis (Abbildung 23) („warziger Körper"; Eberth). Sie ist stark zerklüftet.

In der ganzen Wand des Cöcum zahlreiche balgdrüsenartige lymphoide Organe. Cöcalspitze stark lymphoid. Bei alten Tieren ist mit unbewaffnetem Auge ausser der Tonsilla coecalis wenig von lymphoiden Einrichtungen zu sehen.

Mikroskopisch fand ich im Epithel einzelnstehende feingranulierte Epithelzellen, bei Azur-Eosinfärbung eine etwas schmutzig rote und weniger leuchtende Färbung als die eosinophilen Granula annehmend. Zahlreiche Zellen mit groben eosinophilen Granulis, welche an die bei der Katze beschriebenen erinnern. Sie liegen auch hier an der Basis der Epithelzellen und im Epithel selbst. Abbildung 26 zeigt feingranulierte Zellen und die grossen Granula mit Eisenhämatoxylinfärbung.

Von einer Balgdrüse des Cöcums gibt Abbildung 24 ein gutes Bild. Man sieht, wie die Lacune unter die Muscularis mucosae herunterreicht.

Die Tonsilla coecalis hat ausserordentlich tiefreichende und verzweigte Lacunen. Das Epithel ist an vielen Stellen so stark mit Leucocyten infiltriert, dass man ähnliche Bilder bekommt wie beim Processus vermiformis des Kaninchens. Auch hier sah ich nur selten Leucocyten im Lumen der Lacunen. Keimcentren sind vorhanden.

Der Ductus omphalo-entericus bleibt offenbar während des ganzen Lebens erhalten. Seine Gestalt wechselt; einmal lag er als ziemlich gleichmässig überall etwa 3,5 mm Durchmesser

zeigendes, 12 mm langes Röhrchen in halber Spiraltour an der Darmwand; ein anderes Mal war er ein 3—4 mm langes kegelförmiges Organ, an der Basis 3—4 mm dick; ein drittes Mal stand er frei auf der Darmwand; siehe Abbildung 25.

Mikroskopische Untersuchung: Sein Bau ist dem des lymphoiden Cöcums z. B. des Sperlings zu vergleichen. Keimcentren fand ich nicht. Inhalt ist nie im Lumen. Die Zerklüftung der Wand durch Lacunen ist sehr bedeutend. Keine Leucocyten im Lumen. Epithelinfiltration nicht so bedeutend wie in der Tonsilla coecalis. Die Zellen mit groben Granulis sind zahlreich vorhanden, selten solche mit feinen. Das Lumen mündet in das des Dünndarms. Das Organ verdient eine genaue Untersuchung, welche nicht im Rahmen dieser Arbeit liegt. (Taf. 9, Fig. 30.)

Meleagris gallopavo, Truthahn. Blinddärme je 40 cm lang. Grosse makroskopische Tonsilla coecalis. Ende des Cöcum lymphoid. (Taf. 9, Fig. 27.)

Grallae.

Scolopax rusticola, Schnepfe. Dünndarm 88 cm, Enddarm 5 cm. Zwei 6 mm lange lymphoide Cöca. Ductus omphalo-entericus 80 cm vom Pylorus entfernt, 17—18 mm lang, 2—3 mm dick. Entspringt in der Konkavität einer Darmschlinge; an der Grenze zwischen mittlerem und distalem Drittel etwa rechtwinkelig abgebogen. Die mikroskopische Untersuchung zeigte etwas Auffallendes: die dicke Wand zeigt starke Zerklüftung, diffuse lymphoide Infiltration. In der Muscularis liegen massenhaft Knötchen; dadurch wird die Muskelschicht in feine und feinste Stränge aufgefasert, bildet also ein Maschenwerk. An bestimmten Stellen durchbrechen die Knötchen die Muscularis nach innen und treten in Verbindung mit dem lymphoiden Gewebe der Mucosa. In den Blinddärmen und, wie Abbildung 28 zeigt, auch im Dünndarm ist ebenfalls inter-

muskuläre Lage der Knötchen vorhanden. (1 Exemplar untersucht.)

Gallinago media, Bekassine. Cöca etwa 6 cm lang. Tonsilla coecalis aus Einzelknötchen bestehend. Ductus omphalo-entericus etwa 10 mm lang, an der Spitze widerhakenförmig umgebogen, so dass er wie die Spitze einer groben Häkelnadel aussieht. Figur 31 zeigt einen Schnitt, welcher das Organ zweimal trifft. Der Bau ist derselbe wie bei der Schnepfe. An der Spitze liegt das Lumen excentrisch, wie Figur zeigt.

Fulica atra, Blässhuhn. Zwei verdauende Cöca. Tonsilla coecalis in Form von Einzelknötchen.

Lamellirostres.

Anser domesticus, Gans. 1. Dünndarm 2,30 m, Enddarm 15 cm. Cöca je 25 cm. 2. Dünndarm 2,80 m, Enddarm 15 cm. Cöca je 27 cm. Ductus omphalo-entericus 180 cm vom Magen entfernt, 12 mm lang, 5—6 mm dick, etwas gekrümmt, verjüngt sich kegelförmig, liegt dem Darm in dessen Längsrichtung an. Bei mehreren jungen Tieren fand ich die Blinddärme leer, stark kontrahiert, so dass ein Auftreiben mit der Spritze unmöglich war. An fünf Stellen entnahm ich Stücke für mikroskopische Untersuchung und immer fanden sich Knötchen im allgemeinen in der Mucosa, hier und da aber auch in der Ringmuscularis. Bei einem älteren Tier war Inhalt in den Blinddärmen, sie liessen sich auftreiben, aber auch hier war das lymphoide Gewebe noch ausserordentlich verbreitet.

Im Dünndarm fand ich 6 Plaques, die höchste 50 cm unterhalb des Magens, die tiefste etwa 15 cm oberhalb der Cöcalmündung.

Ductus omphalo-entericus auch beim älteren Tier noch vorhanden, kegelförmig, lymphoid, ohne Keimcentren; Bau des Organs ähnlich dem des Huhns.

Mikroskopische Befunde: In Epithelzellen des Cöcum, des Dünndarms und des Ductus omphalo-entericus Einschlüsse von 1—2 Zellen mit stark basophilem, dichtem, granuliertem Plasma, selten solche mit neutrophiler Granulation. Ausserdem dickere eosinophile Granula im Epithel, zu denen ich keinen Kern finden konnte. Eosinophile Leucocyten mit runden oder stäbchenförmigen Granulis. Feingranulierte Epithelzellen häufig.

Anas domesticus, Ente. Zwei Blinddärme, je 25 cm lang. Bei jungen Tieren bedeutend mehr lymphoide Organe als bei alten. Am Anfang der Blinddärme älterer Tiere Tonsilla coecalis in Form von Knötchen. Bei jüngeren Tieren ergaben alle Probeschnitte Knötchen. Letztere liegen in der Ringmuscularis, stehen mittels einer Spitze durch eine Lücke in der Muskulatur mit der Mucosa in Verbindung, welche an dieser Stelle lymphoid infiltriert ist.

Im Dünndarm fand ich Peyersche Plaques, von denen zumal die letzte (ziemlich regelmässig etwa 15 cm oberhalb der Cöcalmündungen) einen merkwürdigen Bau hatte. In der Aufsicht sieht man ein System von Quer- und Längsleisten, zwischen ihnen Vertiefungen. Die Leisten sind am inneren, freien Ende dicker als am basalen, peripheren Teil. Die Vertiefungen sind daher aussen weiter als an der Mündung in das allgemeine Darmlumen. Auf dem Schnitt bekommt man infolgedessen häufig eine scheinbare Durchtunnelung der Mucosa. Figur 29 zeigt die Aufsicht, Figur 32 einen Querschnitt; auf diesem sieht man auch die in der Muscularis liegenden Knötchen und ihren Zusammenhang mit der Infiltration der Mucosa.

Ductus omphalo-entericus auch bei älteren Tieren vorhanden, dem der Gans gleichend. Bei der Ente habe ich durch Untersuchung von Tieren des 1. bis 16. Tages nach dem Ausschlüpfen festgestellt, dass es sich tatsächlich um den Ductus omphalo-entericus handelt. Bei 16tägigen Tieren waren schon

Knötchen in der Muscularis und entsprechende Infiltration der Mucosa vorhanden.

Bei der Gesamtübersicht über meine Befunde, zu denen auch durch das Studium der Literatur (ich verweise wieder auf Oppel) nichts wesentlich Neues hinzugefügt wird, erkennen wir in mancher Beziehung Ähnlichkeiten mit den Säugetieren. An der Grenze zwischen Mitteldarm und Enddarm findet sich in der überwiegenden Mehrzahl der Fälle Blinddarmbildung. Bei den Vögeln überwiegt die Zweizahl. Eins scheint allerdings ganz zu fehlen: das kurze aber weitkalibrige Cöcum, wie es Katze, Seehund, Rhesusaffe usw. besitzen. Ist bei den Vögeln eine derartige Bildung vielleicht ausgeblieben, weil der Enddarm kurz bleibt und keine Schlingenbildung des Colon zur Entwickelung kommt, welche die Winkelstellung zwischen Mitteldarm und Dickdarm beim Säuger verursacht?

Nur bei einigen Tagraubvögeln habe ich eine leichte Winkelstellung zwischen Mittel- und Enddarm gefunden, und hier kann man wohl sicher das Abweichen des längeren Enddarms aus der Mittellinie als Ursache annehmen.

Das Bedürfnis nach lymphoiden Organen an der Übergangsstelle ist gross. Bei allen Vögeln, die ich daraufhin untersuchte, war lymphoides Gewebe vorhanden: die kurzen Cöca sind unserem Processus vermiformis funktionell gleichzusetzen, und die Vögel mit grossen Blinddärmen haben lymphoides Gewebe, manchmal eine wohlausgebildete Tonsille von ähnlichem Aussehen wie unsere Gaumenmandel unmittelbar am Anfang der Cöca. Auch bei den Vögeln glaube ich sagen zu können, dass es nicht auf möglichst grosse Annäherung zwischen dem Darminhalt und dem lymphoiden Gewebe ankommt: in die kurzen lymphoiden Cöca dringt kein Darminhalt ein, die in Abb. 29 und 32 vorgeführte Plaque der Ente hat Einrichtungen vergleichbar denen der Tonsilla iliaca des Kaninchens, in die Lacune der Balgdrüsen des Hühnerblinddarms dringt kein In-

halt ein, Drüsen reichen in das von den Lymphknötchen aus infiltrierte Gewebe.

Einzigartig ist die Erhaltung des Ductus omphalo-entericus und seine Differenzierung zu einem lymphoiden Organ; auch das ist mir ein Beleg dafür, dass das lymphoide Gewebe zwar Berührung mit dem Epithel haben muss, aber vor dem Darminhalt flieht.

Leider war ich erst spät auf das Organ aufmerksam geworden, so dass ich es wegen Mangels an Material nur an den in Wildbrethandlungen käuflichen Vögeln untersucht habe.

In der Literatur ist es mehrfach beschrieben, siehe bei Oppel.

Die kurzen lymphoiden Blinddärme kann ich auch bei den Vögeln nicht als „rudimentär" ansehen. Es besteht keine Andeutung dafür, dass sie etwa Reste grosser Blinddärme wären. Ich halte sie für vollausgebildete Organe mit der bei fast allen Säugern und Vögeln bemerkbaren Bestimmung, die Gegend des Überganges von Mitteldarm in Enddarm mit lymphoidem Gewebe zu versehen.

Die Einlagerung von Knötchen in die Muscularis kommt bei Säugern meines Wissens nicht vor. Den Vögeln scheint, wie von manchen Autoren schon hervorgehoben wurde, die Submucosa fast völlig zu fehlen. Da ist es schliesslich erklärlich, dass hier und da die Lymphknötchen in die Muscularis hineingeraten. Wie sie ontogenetisch dorthin gelangen, ist noch nicht beschrieben, ich behalte mir eine diesbezügliche Mitteilung vor.

Eine Wechselwirkung zwischen Nahrung, Ausbildung des Vorderdarmes, Mitteldarmes und Blinddarmes wird angegeben. Ich kann darüber nichts sagen, da ich den Vorderdarm nicht untersucht habe. —

Allen Herren, die mich durch Überlassung von Material unterstützt haben, spreche ich meinen besten Dank aus.

Literatur.

1. Basler, A., Beiträge zur Kenntnis der Bewegungsvorgänge des Blinddarminhaltes. Archiv für die ges. Physiologie. Bd. 128.
2. Berry, R. I. A., The anatomy of the Caecum. Anatom. Anzeiger 1894.
3. — The anatomy of the vermiform appendix. Anat. Anzeiger 1895.
4. The true coecal apex or the vermiform appendix, its minute and comparative anatomy. Journal of anat. and physiol. 1900.
5. — The vermiform appendix of man and the structural changes therein coincident with age. Journ. of anat. and physiol. 1906.
6. — The caecum and vermiform appendix. Intercolon med. Journ. Australia Melbourne. 1907.
7. Czermak, Einige Ergebnisse über die Entwickelung, Zusammensetzung und Funktion der Lymphknötchen der Darmwand. Archiv f. mikr. Anatomie. 1893.
8. Dobson, Über die Verbreitung der Lymphfollikel im Darm der Säuger. Journ. of anat. and physiol. XVII.
9. Eberth, Über die Follikel in den Blinddärmen der Vögel. Würzburger naturw. Zeitschrift 1861.
10. Ellenberger, Beiträge zur Frage des Vorkommens, der anatomischen Verhältnisse und der physiologischen Bedeutung des Cöcums, des Processus vermiformis und des cytoblastischen Gewebes in der Darmschleimhaut. Archiv für Physiologie. 1906.
11. — Die physiologische Bedeutung des Blinddarms der Pferde. Arch. für wissensch. Tierheilkunde, Band 5.
12. — und Baum, Handbuch der Anatomie der Haustiere.
13. Gegenbaur, Lehrbuch der vergleichenden Anatomie der Wirbeltiere.
14. Gerold, Untersuchungen über den Processus vermiformis des Menschen. Dissertation. München 1891.
15. Keith, A., The anatomical evidence as to the nature of the coecum and appendix. Proceedings of the anatom. society of Great Britain and Ireland. 1903.
16. Lunghetti, Richerche sulla tonsilla intestinale di alcuni mamiferi. 1906.
17. May, Vergleichend anatomische Untersuchungen des Lymphfollikelapparates des Darmes der Haussäugetiere. Dissertation, Giessen 1903.
18. Oppel, Lehrbuch der vergleichenden mikroskopischen Anatomie der Wirbeltiere.

19. Retterer, Amygdales et follicules clos du tube digestif. Journal de l'anat. et de la physiol. 1909.
20. Ribbert, Beiträge zur normalen und pathologischen Anatomie des Wurmfortsatzes. Virchows Archiv 1893.
21. Schridde, Über den angeborenen Mangel des Processus vermiformis. Ein Beitrag zur Entwickelungsgeschichte und Anatomie des menschlichen Blinddarms. Virchows Archiv. 1904.
22. Schumann, Beiträge zur vergleichenden Histologie des Enddarmes und des Überganges des Mitteldarmes in den Enddarm der Haussäugetiere. Dissertation, Zürich 1907/08.
23. Seyfert, Beiträge zur mikroskopischen Anatomie und zur Entwickelungsgeschichte der blinden Anhänge des Darmkanals bei Kaninchen, Taube und Sperling.
24. Stöhr, Über die Entwicklung der Darmlymphknötchen und über die Rückbildung von Darmdrüsen. Arch. f. mikrosk. Anatomie. 1898.
25. Wiedersheim, Handbuch der vergleichenden Anatomie.

Figurenerklärung.

Tafel 5/6.

Verschiedene Typen von Säugetierblinddärmen.

1. Schwein, 1 : 5.
2. Hyrax capensis, 1 : 4. Zwei hintereinander geschaltete kompliziert gebaute Cöea. Die Kreise bedeuten Peyersche Plaques.
3. Kaninchen, Gesamtsitus der Blinddarmgegend. 1 : 4. Bei + die Tonsilla iliaca und ilio-coecalis major.
4. Eichhörnchen, 1 : 2. Die Kreise bedeuten Peyersche Plaques.
5. Ratte, 1 : 2. Der Kreis bedeutet die Tonsilla coecalis.
6. Schaf, 1 : 5.
7. Hund, 1 : 2.
8. Katze, 1 : 2.
9. Seehund, 1 : 5.
10. Rhesusaffe, 1 : 2.
11. Orang-Utan, 1 : 2.
12. Rind, Tonsilla ilio-coecalis 1 : 2.

Tafel 7/8.

13. Kaninchen, Einmündungsstelle des Dünndarms in den Dickdarm. 1 : 2. Tonsilla iliaca und ilio-coecalis major sind deutlich.
14. a) Oberflächenskizze der Tonsilla iliaca des Kaninchens,
    b) Oberflächenskizze und schematischer Schnitt der Tonsilla ilio-coecalis.
15. Schrägschnitt durch einen Drüsenhals im Cökum der Katze. Man sieht grosse, helle Becherzellen und mehrere Haufen von groben Granulis.
16. Cökum eines etwa viermonatlichen menschlichen Fötus.
17. Schnitt durch die Ilio-cökallippe des Kaninchens, 10 : 1. Mikrophotogramm. (Mit dem Winkelschen Apparat aufgenommen). Links Tonsilla iaca, rechts Ilio-coecalis major. Bei ersterer sind die Räume zwischen den Knötchen und der Epitheldecke infolge von Dehnung des Darmes bei der Fixierung zu gross.

18. Schnitt durch den Wurmfortsatz eines älteren Menschen, 10 : 1. Mikrophotogramm. Es sind nur wenige, schwächliche Knötchen vorhanden.

19. Desgl., jugendliches Individuum, viele kräftige Knötchen.

20. Krähe, kurze lymphoide Cöka, 1 : 1.

21. Mäusebussard, desgl. 1 : 1. Winklige Einmündung des Dünndarms. Enddarm gekrümmt.

22. Schnitt durch ein Cökum und den benachbarten Teil des Dünndarms der Taube. 30 : 1.

Tafel 9/10.

23. Tonsilla coecalis des Huhns, 1 : 1.

24. Balg aus dem Cökum des Huhns.

25. Ductus omphalo-entericus eines etwa fünfmonatlichen Hahns, 1 : 1.

26. Schnitt durch das Epithel der Tonsilla coecalis des Huhns. Man sieht zwei feingranulierte Epithelzellen und eine Anzahl grober Granula, in Gruppen beieinander liegend.

27. Truthahn, Cöka, 1 : 7.

28. Schnepfe, Einmündung des Ductus omphalo-entericus in den Dünndarm. Mikrophotogramm, 20 : 1. Das Epithel ist infolge von Fäulnis und Selbstverdauung maceriert, daher der scheinbare Inhalt. Knötchen in der Muscularis.

29. Oberflächenskizze der untersten Plaque im Dünndarm der Ente.

30. Schnitt durch den Ductus omphalo-entericus eines etwa einjährigen Hahns. Mikrophotogramm, 30 : 1.

31. Schnitt durch das obere Ende des Ductus omphalo-entericus einer Bekassine. Das Lumen ist infolge von Fäulnis undeutlich.

32. Querschnitt durch die unterste Plaque im Dünndarm der Ente. Mikrophotogramm, 10 : 1.

Aus dem anatomischen Institut der Kgl. Tierärztlichen Hochschule in München.

DIE ENTWICKELUNG UND MORPHOLOGIE DER EPIDERMISZAPFEN IN DER HAUT DES SCHWEINES.

VON

KARL DEMMEL,
MÜNCHEN.

Mit 21 Abbildungen auf Tafel 11/15.

Vorbemerkung.

Erhebungen des Coriums nach der Epidermis zu sind schon lange, zuerst beim Menschen, dann bei sämtlichen Haustieren als Papillen festgestellt worden. Aber umgekehrt Vertiefungen in der Lederhaut, die, abgesehen von Drüsen und Haaren, durch eigene Epidermisabsenkungen ausgefüllt werden, sind bis jetzt bei wenigen Tieren mit spärlicher Behaarung (Elefant, Dicotyles, Sirenen), und da auch nur an drüsenreichen Hauteinstülpungen beobachtet worden. Ich bezeichne sie als Epidermiszapfen und konnte sie beim Schwein in starker Verbreitung an verschiedenen Stellen der Körperoberfläche finden. Die Literatur bietet keine spezielle Publikation über diese Zapfen in der Haut unserer Haustiere dar, es ist nur gelegentlich angedeutet, dass solche vorkommen.

Die einzige Arbeit, welche wenigstens die Morphologie dieser Gebilde kurz skizziert, hat Eggeling (10) über die Orbitaldrüse des Elefanten veröffentlicht. Er fand seine Zapfen in der Cisternenwand der Schläfendrüse, und ich lasse am besten seine eigenen Worte folgen:

„Betrachten wir das Verhalten der Epidermis in dem blinden Ende des Hauptausführungsganges etwas näher, so sehen wir, dass dieselbe nicht eine gleichmässige Auskleidung darstellt, sondern hier und dort sich weit in die Tiefe des unterliegenden Lederhautgewebes einsenkt.

Dadurch entstehen trichterförmige Gruben, deren Wand von einem mehrschichtigen Plattenepithel begrenzt wird, dessen oberste Zellagen verhornt sind. Dessen obere weite Öffnung steht im Zusammenhang mit der Höhlung des Hauptausführungsganges, während das untere zugespitzte Ende sich fortsetzt in einen der Drüsenausführungsgänge. Das Epithel der letzteren geht also allmählich von einem zweischichtig-cylindrischen in ein mehrschichtig-abgeplattetes über.

Die trichterförmigen Mündungen der Drüsenausführungsgänge stehen nicht einzeln, sondern in Gruppen von 3—4 zusammen. Ihnen gesellt sich zu je eine weite Grube von weniger ausgesprochen trichterförmiger, mehr becherartiger Gestalt. Das untere Ende letzterer nimmt die Mündungen zahlreicher, dichtzusammenstehender Talgdrüsen auf, welche von ansehnlichem Umfang in viele kleine Läppchen zerfallend die Form von Trauben besitzen.

Zwischen den Talgdrüsenlappen hindurch sieht man von dem Ende dieser becherförmigen Hohlräume eigentümliche, solide Zellstränge ausgehen, welche weit in die Tiefe der Lederhaut sich hineinerstrecken. Sie kommen in der Zahl von einem bis drei vor. An ihrer Ursprungsstelle sind sie ziemlich schmal, werden dann nach abwärts breiter und sind in ihren tieferen Teilen mit mehrfachen, unregelmässig gestalteten kurzen Fortsätzen besetzt, welche, leicht abgerundet, oder wie der Stammzapfen selbst ziemlich spitz auslaufend endigen. Diese Zellstränge zeigen an der Peripherie ganz deutlich eine Lage ovaler Kerne, deren Längsachse senkrecht steht auf der bindegewebigen Grundlage, gerade wie in den Zellen der Keimschicht des Stratum Malpighi. Die in der Achse gelegenen Kerne sind rundlich oder oval und lassen meist keine bestimmte Anordnung erkennen. Nur stellenweise, vorzüglich in den obersten, der Ursprungsstelle am nächsten liegenden Teilen, wird eine axiale konzentrische Gruppierung ovaler Kerne deutlich, und

es scheint, als ob ein zarter Hornzapfen von der Oberfläche her, allerdings nicht kontinuierlich, sondern mit Unterbrechungen ziemlich weit in der Achse dieser Zellstränge nach abwärts reichte. Auch finden sich in den obersten Partien geringe Einlagerungen von Pigmentkörnchen in den peripheren Zellen. Eine reichliche Anhäufung von Bindegewebe mit konzentrisch angeordneten Fasern sieht man auf Querschnitten um das untere Ende dieser Zellstränge. Auffallend ist die Ähnlichkeit dieser Gebilde mit Entwickelungsstadien der Sporndrüse von Echidna. Für eine Deutung dieser eigentümlichen Zellstränge fehlt vorläufig jeder Anhaltspunkt. Am ersten wäre wohl daran zu denken, dass wir in ihnen nicht zu völliger Ausbildung gelangte Haaranlagen vor uns haben."

Später sah Brinkmann (6) in der Cisterne der Rückendrüse von Dicotyles, aber bloss bei zwei Exemplaren, ebenfalls ähnliche Zellschläuche; es gelang ihm jedoch nur aus Bendas und Eggelings Arbeiten über die Milchdrüse des Menschen zu folgern, dass sie verkümmerte Haaranlagen seien. Weitere ausführlichere Angaben in der Literatur konnte ich nicht finden.

Wenn man die Schweinehaut auf Epidermiszapfen untersucht, kommen ganz verschieden gestaltete Prominenzen nach dem Corium zu Gesicht. Die Grundlage für die Erklärung ihrer Morphologie und ihre Bedeutung in der Haut ergeben ihre entwickelungsgeschichtlichen Verhältnisse, und es ist daher Gegenstand dieser Arbeit, diese Fragen in letztgenanntem Sinn zu deuten.

Mein Material wurde in 10 % Formaldehydlösung und Müller-Formol fixiert und allmählich gesteigertem Alkohol nachgehärtet. Es wurden ganze Embryonen bei der Untersuchung der embryonalen Haut benützt, und dann die entsprechenden Stücke exzidiert, ferner auch Hautstücke nach Brandt (7) mit $^2/_3$ % Essigsäure behandelt. Als Tinktionsmittel

gebrauchte ich Hämalaun, Hämalaun-Eosin, Eosin-Stöhr und Hämatoxylin-Hansen. Die Hämalaunfärbung eignete sich besonders gut zu Photogrammen, welche mit Edingers Apparat der Firma E. Leitz angefertigt wurden. Die Schnitte wurden nach der Paraffinmethode gemacht und immer nur vollkommene Serien verwendet. Sämtliche Zeichnungen sind bei gleicher 480facher Vergrösserung hergestellt.

Eigene Forschung.

Will man die Entwickelungsverhältnisse der Epidermiszapfen einwandfrei beurteilen, so müssen alle diejenigen Gebilde und Vorgänge in der Epidermis, welche nebeneinander auftreten und leicht zu einer irrtümlichen Auffassung Veranlassung geben könnten, näher berücksichtigt werden.

Schon von vorneherein lag die Vermutung nahe, dass eine Gruppe der Zapfen wohl mit der Haarentwickelung in Zusammenhang stehen könnte. Ferner erwiesen sich diejenigen Hautstellen, an welchen die Epidermis grosse Drüsenanlagen bildet, als besonders günstig, und auch Eggeling und Brinkmann fanden hier ihre zapfenartigen Epidermisstränge. Es müssen daher alle Umstände der Haar- und Drüsenentwickelung, soweit sie hier von Bedeutung sind, nebeneinander verfolgt werden. Als Hautstücke wählen wir zweckmässig Rüsselscheibe, Kehlwarze und Hauerfurche einerseits, Scheitel und Rücken andererseits zur Untersuchung.

Bezüglich der Drüsenentwickelung habe ich die drei ersten Hautstellen, bezüglich der Haarentwickelung Kehlwarze und Hauerfurche zusammengenommen, da letztere neben Sinushaaren auch noch die hier besonders in Frage kommenden

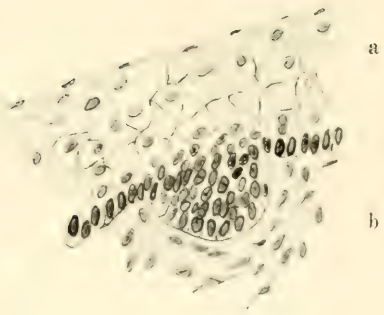

Fig. 1.

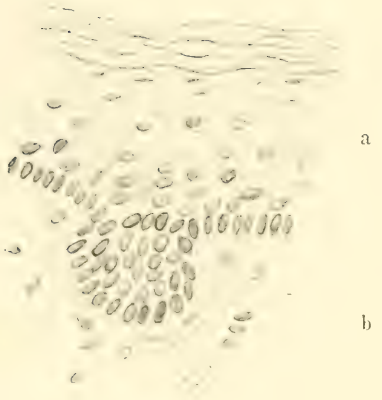

Fig. 2.

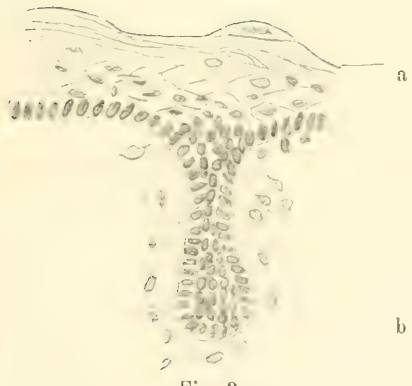

Fig. 3.

Fig. 4.

Fig. 5.



Fig. 6.

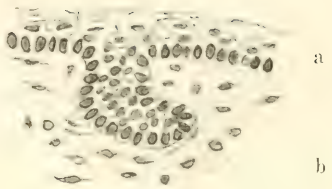

Fig. 9.

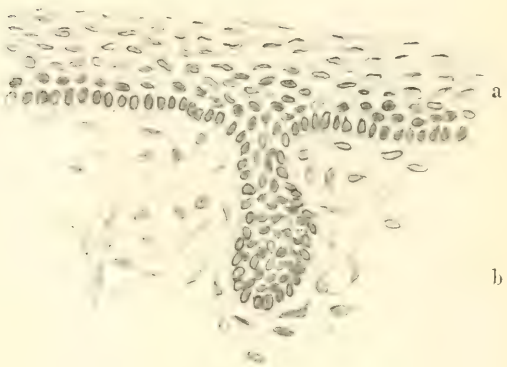

Fig. 10.

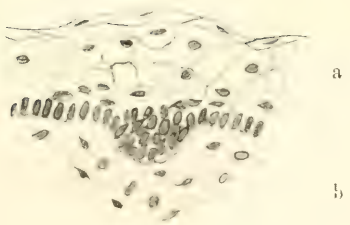

Fig. 7.

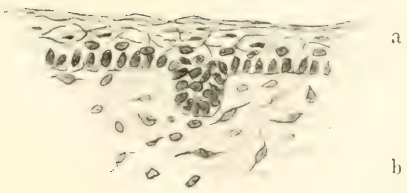

Fig. 8.

Fig. 11.

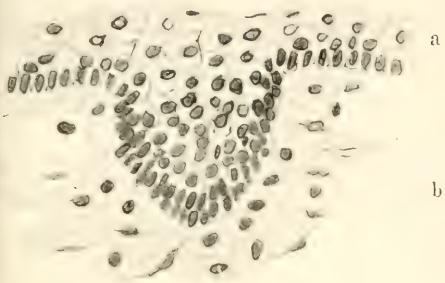

Fig. 13.

Fig. 12.

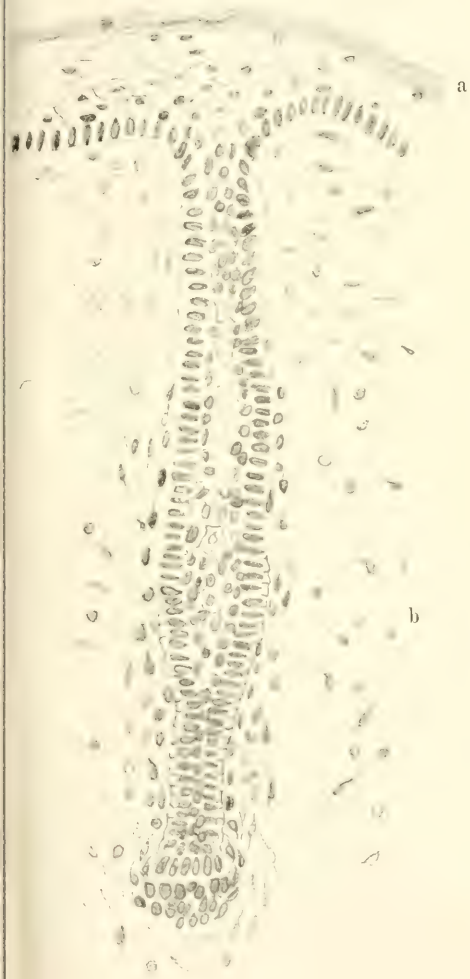

Fig. 14.

Fig. 15.

übrigen Deckhaare besitzen. Dass Scheitel und Rücken von Wichtigkeit sind, ergibt sich später.

Die Drüsenkeime lassen sich am rationellsten nachweisen, wenn man sich mittels des Gefriermikrotoms zunächst an älteren Embryonen orientiert. Die Nähe der Übergangsstelle der Scheibe zum Dorsum nasi ist eine sehr günstige Stelle für die Untersuchung der Rostraldrüse. Hier haben wir nämlich den Vorteil, dass nur noch Sinushaare entstehen, welche übrigens schon weit entwickelt sind, wenn die Drüsenkeime auftreten. Dagegen ist es in der Kehlwarze und Hauerfurche wegen der gleichzeitig erscheinenden Haare unmöglich, Drüsenkeime sicher feststellen zu wollen.

Die Drüse nimmt ihren Ursprung vom Stratum basale aus. Die Cylinderform der Basalzellen wird undeutlich, es bilden sich durch Zellteilung zahlreiche länglichrunde, in der Mehrzahl senkrecht zur Basalmembran gestellte neue Formen. Ein Unterschied gegenüber einer Haaranlage lässt sich nicht nachweisen (Taf. I, Fig. 1).

Bald jedoch grenzt sich die am Anfang sehr flache Einsenkung deutlich säckchenförmig von der Höhe der Cylinderzellen der Basalschicht nach dem Corium zu ab (Fig. 2). Die Randzellen sitzen der ebenfalls nach abwärts geschobenen Basalmembran senkrecht auf, der centrale Teil birgt eine unbestimmte Anordnung rundlicher, von den Cylinderzellen und ihren Abkömmlingen stammende Formen. Weitere Vorgänge in der Stellung des Zellmaterials und der äusseren Form kündigen bereits das nächste Stadium an.

Es fällt nun deutlich auf, dass die Drüse drei Abschnitte erkennen lässt (Taf. I, Fig. 3, 4, 5): Das trichterförmige Abgangsstück, das tubusartige Zwischenstück, welches, sich schwach erweiternd, in das weit ausgebuchtete Endsäckchen oder Kölbchen übergeht. Das Endsäckchen ist nicht immer symmetrisch, sondern nach einer Seite zu stärker ausgezogen. Es ist wohl

möglich, dass damit bei gleichzeitiger schwacher Eindellung kurz vor der Ausrundung die erste Teilung am Ende gekennzeichnet wird. Die Zellen am Abgangsstück verhalten sich hinsichtlich ihrer Form genau so wie die der Basalschicht, nur gehen sie von einem spitzen Winkel zur Längsachse allmählich in die senkrechte Lage des Zwischenstücks über. Im Endsäckchen oder Kölbchen läuft die Zellkette am Rande ununterbrochen weiter. Der Inhalt besteht hier aus einer ungleichmässig verteilten Masse.

Weiterhin tritt nun eine starke Verdünnung des Zwischenstücks und die beginnende Differenzierung des Zellmaterials in den Vordergrund (Taf. II, Fig. 6). Auf dem Längsschnitt der Drüse sehen wir nun zwei mit der Längsachse parallel verlaufende, aus durchweg länglich runden Formen bestehende äussere Zellreihen dicht an der Basalmembran, die künftigen Epithelmuskelzellen. Nach innen liegen ihnen jederseits eine Reihe kurz cylindrischer Elemente, das spätere Drüsenepithel, an. Diese eigentlichen Drüsenzellen sind nach aufwärts zu vorerst ganz aneinander gerückt. Die Differenzierung scheint vom Endsäckchen nach aufwärts fortzuschreiten, und auch hier bildet sich zuerst das Lumen, dann erst trennt sich die Cylinderzellenreihe jeder Seite durch Entstehen eines ganz feinen Kanals. Merkwürdig ist auch die vollkommen senkrechte Stellung der Drüsen zur Epidermis, wenn diese gerade verläuft, und für alle Fälle das gestreckte Eindringen in die Lederhaut.

Durch das weitere Wachstum entstehen nun lange Schläuche, die sich später teilen und einen gebogenen Verlauf annehmen. Häufig trifft man auf Querschnitten T-förmig gerade und T-förmig gebogene Teilungsbilder. Hat sich der mächtige Drüsenkörper in seinem Bindegewebsfachwerk ausgebildet, und sind die Papillen bereits entwickelt, so münden die Drüsenausführungsgänge excentrisch vom Papillarkranz,

während das Sinushaar in dessen Mitte steht. Es ist daher die Ansicht Kormanns (16), dass die Drüsenmündung central im Papillenkranz liegt, falsch, und seine Abbildung nicht richtig gedeutet. Seine Drüsenmündung ist ein Sinushaarquerschnitt mit ausgefallenem Haar. Dafür würden auch die Masse das richtige Verhältnis haben. Der gleiche Fehler ist auch in Ellenbergers (33) Lehrbuch mit herübergenommen worden.

Neben diesem eigentlichen Drüsenkörper der Rüsselscheibe kommen im Nasenrücken, wo die Deckhaare wieder beginnen, Übergangsformen als gerade und gabelig geteilte freie Schweissdrüsen vor.

In der Hauerfurche und Kehlwarze bieten sich bezüglich der Drüsenentwickelung keine besonderen Erscheinungen dar. In der ersteren Hautstelle finden wir bei Feten kurz vor der Geburt, wenn sich der Drüsenkörper ausbildet, oft rosettenförmige Durchschnittsbilder. Zur gleichen Zeit zeigen sich auch in der letzteren die Anfänge des später so kompliziert geschlungenen Drüsenlabyrinths. Es treten einfache Bogenschleifen nach den verschiedenen Seiten senkrecht und unter schiefem Winkel zur Längsachse des Ausführungsganges auf. Die am weitesten nach abwärts gelegenen Schleifen werden nicht ganz bis zur Länge der darüberliegenden ausgeführt, indem sich eine Windung schon auf deren Hälfte ausbildet. Als S-förmige Biegungen kommen die Umgangsstellen oft in den Schnitt. Je weiter sich die Drüse nach abwärts senkt, um so geringer wird hierdurch die Länge der Windungen. Der Drüsenteil nach aufwärts verläuft sehr oft senkrecht zur Epidermisoberfläche oder in einem einzigen oder mehreren Bögen, oder zuerst gerade und kurz vor dem Übergang zum Mündungstrichter in mehreren Spiralen. Die Mündung selbst ist entgegen der Ansicht Wallenbergs (29) durchaus nicht immer neben dem Sinushaar. Die geringste Entfernung von demselben ist der Rand des Haarbalgtrichters an der Abgangsstelle zur

trichterförmigen Einsenkung. In den Trichterbecher selbst mündende Drüsen lassen sich nicht beobachten.

Nebenbei sei noch bemerkt, dass ich auch die Drüsenentwickelung im Nabelbeutel männlicher Schweineembryonen untersucht und gefunden habe, dass sie hier nur von der Haaranlage aus ihren Ursprung nehmen.

Nach diesem Überblick über die vollkommen frei von der Epidermis aus sich bildenden Drüsen wird klar, dass wir vier Entwickelungsstadien unterscheiden können:

I. das Stadium des Drüsenkeims,

II. das Stadium des Drüsensäckchens; die Anlage schnürt sich säckchenförmig vom Stratum basale ab,

III. das Stadium des Drüsenzapfens, gekennzeichnet durch das trichterförmige Mündungsstück, tubusartiges Zwischenstück und Endsäckchen oder Kölbchen, und

IV. die Drüse im Zelldifferenzierungsstadium.

Bevor ich jedoch weiter zur Entwickelung der Haare übergehe, lasse ich das Wichtigste über die Entstehung der Hauerfurche folgen, da hier eigentümliche Verhältnisse in der Behaarung vorliegen, die durch ihre Morphologie verständlich werden, und über sie ebenso wie bezüglich der eben gegebenen Drüsenentwickelung beim Schwein keine Publikationen existieren. Notwendig ist diese Darstellung für unseren Fall deshalb, um die Lage und Verbreitung etwaiger Zapfen embryologisch richtig deuten zu können.

Beim Embryo von 8 cm Sch.-St.-Länge ist die Lippensaumlinie leicht bogenförmig nach oben geschlungen und hebt sich an der Aussenseite des Lippenrandes als sanfte Anschwellung von der Umgebung ab. Letztere lokalisiert sich in die Mitte des Lippenrandes, gemessen von der Rüsselscheibe bis zum Maulwinkel. Auf der Innenseite bildet sie eine scharf abgegrenzte buchtige Ausweitung, der Lippensaum, die Umschlagstelle des Integuments, überragt den inneren Teil, so dass die

ganze Hauerfurche aus einem äusseren höheren und inneren tieferen, parallel mit diesem, fast halbkreisförmig verlaufenden Abschnitt besteht.

Im weiteren Wachstum (12 cm Sch.-St.-L.) wird die Oberkieferanschwellung durch die fortschreitende Formation des Gesichtsschädels an dieser Stelle weniger auffällig, am Lippensaum tritt jetzt eine deutlich eckige Einknickung zutage, die nun mehr nach dem Maulwinkel zu, also nach rückwärts sich ausdehnt. Während sich im vorigen Stadium die Ausbuchtung im Innern in fast gleicher Höhe mit dem Gaumen hält und den Eindruck erregt, als sei beiderseits eine buchtige Erweiterung der Maulhöhle geschaffen, bleibt jetzt nur der tiefere Teil in gleicher Höhe mit diesem, der obere ist weiter nach abwärts gerückt, so dass die ganze Ausbuchtung schräg von innen oben nach unten aussen sich erstreckt.

Bei 15 cm Scheitel-Steisslänge bildet die Anlage, wenn der embryonale Kopf von der Seite betrachtet wird, wieder auffällig den prominentesten Teil des Oberkiefers. Äusserlich bleibt die Knickung erhalten, ist aber in ihrem Scheitelpunkt nach rückwärts gerichtet. Innen tritt sehr markant eine strichförmige Spalte senkrecht zur Längsachse des Schädels auf, nach dem Gaumen zu bleibt ein kleiner Rest der Ausbuchtung als keilförmige Ausweitung, die sehr plötzlich in die strichförmige Einschnürung der Furchenmitte übergeht; sie ist der geringere tiefere Teil. Diese Spalte ist schon bei Embryonen im vorigen Stadium an mikroskopischen Schnitten als flache Epidermiseinsenkung wahrnehmbar, über die sich die sehr verbreiterte Epitrichialschicht legt. Die ganze Einschnürung ist nach rückwärts gerichtet. Schneidet man den Hauerfurchenteil vom Schädel aus und biegt ihn in der Mitte auseinander, so geht die schmale senkrecht zur Längsachse des Schädels einschneidende Rinne nach aussen allmählich in zwei ganz schwache Furchen über, von denen die craniale etwas

schwächer ist als die caudale. Nach innen haben wir den sich mehr nach oben in die Tiefe erstreckenden keilförmigen Teil, der aus zwei Schenkeln besteht. Die Schneide des Keils oder die Vereinigungslinie der beiden Schenkel ist das vordere Ende der hinteren Begrenzungswand des tiefen Einschnitts. Dadurch, dass sich eine Schleimhautfalte von oben rückwärts zwischen die beiden Schenkel einschiebt, entsteht eine dreieckig abgegrenzte Grube mit vertiefter Mitte oder man könnte deshalb auch sagen, dass drei furchenartige Eintiefungen in der zentralen Mitte zusammenmünden.

Steht der Fetus bereits vor der Geburt und ist das Haarkleid entwickelt, so haben wir folgendes Bild: Im vorderen Hauerfurchenteil bis zur Einknickung hört die Behaarung scharf mit dem Lippensaum auf, im hinteren bis zum Maulwinkel befinden sich weit nach dem Maulinnern zu Haare, die etwas feiner sind, aber ebenso dicht stehen als aussen. Betrachtet man den vorderen Schenkel unter einer Lupe, so lassen sich hier anfangs noch spärlich ganz dünn gesäte Haare erkennen, nach der Tiefe zu sind sie nicht mehr auffindbar.

Auf mikroskopischen Querschnitten bildet die Grube einen tiefen Einschnitt, deren blindes Ende nach zwei Seiten ausgezogen ist. Sie hat also im allgemeinen T-förmige Gestalt, doch körperlich genommen ist sie ein kurzer schmaler Gang mit beiderseitig verbreitertem Bodenstück, das von den sehr nahe aneinanderrückenden Seitenwänden überragt wird. Wird nur das Bodenstück vom Schnitt getroffen, so glaubt man eine lumenartige Öffnung vor sich zu haben. Wie aus Serienkombination ersichtlich wird, bleibt diese regelmässige Form nicht im ganzen Verlauf erhalten. Nach einer Seite zu bildet der Boden nochmals eine rinnenförmige Eintiefung, die keine der später erwähnten Papillen trägt, ferner schliesst ein Ende wieder durch eine T-förmige Erweiterung ab und es treten die Seitenwände stellenweise sehr weit auseinander. Die Epi-

dermis nimmt hier und in der nächsten Umgebung allmählich um das Vierfache zu. Haare oder Drüsen werden hier nicht entwickelt, dagegen ein bedeutender Papillarkörper. Es macht sich bereits die Natur der Lippenschleimhaut hier bemerkbar. Die Papillen entstehen erst beim Embryo von 12 cm Scheitel-Steisslänge. Beim 22 cm langen Fetus kommen fast nur einfache spitze und häufig auch solche mit pilzartig ausgeweitetem Ende vor. Sie sind auf die beiden Seitenwände und ihre nächste Umgebung an der Abgangsstelle, auf dem Übergang zur Decke des erweiterten Furchenbodens und auf die Mitte desselben verteilt. Hier erreichen sie eine nur geringe Höhe und sind weniger zahlreich.

Gehen wir jetzt zur Haarentwickelung über, so ist das wichtigste Stadium für unsere Betrachtung das des Haarzapfens, da hier die bedeutendsten Veränderungen an der äusseren Form vor sich gehen.

Der epitheliale Haarkeim hat sich zum Zapfen ausgebildet, dringt im allgemeinen schräg, in der Hauerfurche jedoch auch vollkommen gerade ins Corium. Dieses hat inzwischen am unteren Pol desselben seine Elemente verdichtet und dadurch die Anlage zur Papille und bindegewebigem Haarbalg geschaffen. Beachtenswert ist nun, dass die Papillenanlage nicht entsteht, wenn die Zapfen die gleiche Tiefe erreicht haben, sondern verschieden erscheint, dass aber immer ein Zapfen von 0,08 mm sicher seine Papillenanlage besitzt. In den weitaus meisten Fällen kann man die Zahl 0,06 mm als untere Grenze aufstellen. Seine Breite an der Abgangsstelle vom Strat. basale ist 0,03—0,04 mm im Mittel. Die erste Ausbuchtung an der dem Corium zugeneigten Seite als Schweissdrüsenanlage ist auch noch bei 0,15 mm, also bereits bei grosser Länge sichtbar. Papillen- und Schweissdrüsenanlage nehmen weiterhin an Wachstum zu, und mit 0,25 mm tritt eine Eindellung an dem früher konvexen Pol der hier meilerförmig gelagerten

Zellen des Zapfens auf. Das Corium schiebt seine Elemente gegen die Einwölbung vor, über dieser fortschreitenden Papillenbildung beginnen die axialen Abkömmlinge sich zu häufen und den Haarkegel anzudeuten.

Im Stadium des Bulbuszapfens, wenn die Eindellung zur Höhlung geworden ist, und die Schweissdrüse bis zur Bulbusanschwellung hinabreicht, zeigt sich an der gleichen Seite eine neue Anschwellung der äusseren Cylinderzellen, die Talgdrüsenanlage, und unter ihr als dritte Ausbuchtung der Wulst. Zugleich wird die Aufhellung der äusseren Cylinderzellen auffallender, ihre Kerne werden achsenständig und gleichzeitig tritt die äussere Glashaut auf. Die ganze Haaranlage mit ihren Adnexen wird weiter ausgebaut, es erscheint manchmal auch gegenüber vom Wulst und getrennt von ihm eine neue kleine Verdickung. Es können also im Verlauf der Haarentwickelung im besten Falle drei Hervorwölbungen auf der einen und eine auf der anderen wahrgenommen werden.

Es ist zwar Regel, dass eine Haaranlage nur eine Schweissdrüse zustandekommen lässt. Aber trotzdem konnte ich entgegen der Ansicht Backmunds (2) und Diems (11), die apodiktisch nur eine annehmen, im Scheitel und Rücken nicht nur an Querschnitten, sondern auch an Reliefpräparaten nach Brandt eine zweite kleinere an der Seite der ersten und unterhalb ihr nachweisen.

In der Hauerfurche kommen in spärlicher Anzahl auch Haaranlagen vor, die keine Schweissdrüse erkennen lassen. Diem (11) hat ihre Anwesenheit im übrigen Lippenteil bereits festgestellt. Dass diese nicht als Zapfen persistierende Haarrudimente sind, lässt sich aus ihrem progressiven Wachstum erkennen (Taf. III, Fig. 14).

Wichtig ist nun folgende Erscheinung. Betrachten wir Hautquerschnitte der Rückengegend des 18 cm langen Embryo, so finden wir, wenn die Mehrzahl der umgebenden Haare sich

im Stadium des Scheidenhaars befindet, neue, haarkeimähnliche Anschwellungen im Stratum basale (Taf. II, Fig. 7).

Es wäre nun am ersten auch daran zu denken, dass dies tatsächlich neue Haaranlagen sein könnten, wenn man von der Erwägung ausgeht, dass mit der durch das Wachstum des Embryo bzw. des Fetus bedingten Oberflächenvergrösserung der Haut auch das Verhältnis der Dichtigkeit der Behaarung erhalten bleibt und sich neue Haare bilden müssen.

Von den Haar- und Drüsenkeimen jedoch unterscheiden sie sich durch ihre ausserordentliche Kleinheit. Wenn der Haarkeim seine typisch kohlenmeilerförmige Gestalt besitzt, ist seine Durchschnittsbreite am Stratum basale 0,04—0,05 mm. Dagegen ist die gewöhnliche Breite dieser Keime 0,01—0,02 mm. Eine besondere Anordnung der Elemente ist nicht vorhanden. Die durch Teilung der Basalzellen entstandenen neuen Formen sind länglich rund und sitzen der hervorgewölbten Membran in der Mehrzahl senkrecht auf. Über diesen liegen runde Zellen. Die Bildung einer subintermediären Schicht, ein charakteristisches Entwickelungsphänomen der Haare, konnte ich nicht erkennen, das Zellmaterial zeigt ein gleichmässiges Verhalten.

Verfolgen wir die Keime in ihrem nächsten Stadium — der Fetus hat 22 cm Scheitel-Steisslänge und steht bereits kurz vor der Geburt — so ragen sie als Zapfen in die Lederhaut. Zwei Momente sind es, die sie als Gebilde für sich charakterisieren: Das absolut indifferente Verhalten des Coriums bei einer Länge von 0,1 mm, wenn der Haarzapfen schon längst seine Papillenanlage zeigt und bereits die Schweissdrüsenausbuchtung der äusseren Cylinderzellen erscheint, ferner die grosse Abweichung der einzelnen Gebilde bezüglich der äusseren Gestalt voneinander, während die Haarzapfen durch ihren gleichen Aufbau und Form für ihre spätere gleiche Bestimmung gekennzeichnet sind. Die gemeinsame Ausgangsform der ein-

zelnen Typen — es sind drei an Zahl — ist die kalottenartige Hervorwölbung von der Basalschicht aus (Taf. II, Fig. 8).

Man könnte nun den Einwand erheben, es sei diese Form ein Schräg- oder Tangentialschnitt durch eine Haaranlage. Es kämen vorherrschend solche Schnitte der Seiten- und Aussenhaare kurz vor ihrer Abgangsstelle von der Epidermis in Betracht. Es ergab aber immer die Vereinigung der vollkommenen Serie einen Zapfen, und es beträgt aber die kleinste Breite für einen Haupthaarquerschnitt 0,16 und für ein Nebenhaar 0,07 mm beim gleichen Fetus. Demgegenüber misst hier die Basis in diesem Stadium im Mittel 0,015 mm.

Später, bei Tieren nach der Geburt, lassen sich diese so gestalteten Hervorbuchtungen nicht mehr beobachten, was ein Beweis für ihre vorübergehende Existenz als Zwischenform ist.

Von den vorher erwähnten drei Zapfentypen prägt sich die weitaus häufigste Erscheinung als widerhakenartig mit verjüngter Spitze ins Corium eindringender Zellstrang aus (Taf. II, Fig. 9). Die Abbiegung der Hakenform erfolgt in der Wachstumsrichtung der Haare. An der Seite des konkaven Bogens sind die cylindrischen Wandungszellen sehr eng und wie auf der anderen Seite senkrecht zur Längsachse, am unteren Ende radiär gestellt. Die Mitte wird von zahlreichen runden und länglich runden Zellformen gebildet. Diese Zapfen liegen oft in Gruppen beisammen (Taf. IV, Fig. 21) und lassen sich für den Quadratmillemeter in ungleich dichter Verteilung zählen.

Die Gebilde vom zweiten Typus kommen als kölbchenförmige Einsenkungen vor, die einer Drüsenentwickelungsphase nicht unähnlich sehen, aber schon durch ihre relative Grösse oder vielmehr Kleinheit im Verhältnis zu ihrer Formbildung unterschieden werden. Stellen wir diesen das hier in Frage kommende Drüsenzapfenstadium gegenüber, so sind bei letzterem im Mittel die Masse:

Breite des Trichters 0,11 mm,
Tiefe des Trichters 0,02 „
Breite der Drüse 0,12 „

Der drüsenförmige Zapfen besitzt keine Trichterbildung. Seine kleinste Breite an der Mündungsstelle ist 0,02 mm, die grösste (säckchenförmige Auswölbung) 0,07 mm, die ganze Länge misst 0,1 mm. Das Zellmaterial hat auch hier keine so bestimmte Anordnung als bei der Drüse.

Ähnlich wie der eben beschriebene, aber durch den mehr oder weniger geraden Verlauf der einen Seite und konvex ausgebogenen der anderen unterschieden ist der dritte Typus. Je nach dem Grade, in welchem sich dieser Unterschied kennzeichnet, gibt es auch Übergangsformen (Taf. IV, Fig. 17). Diese beiden letztbeschriebenen Typen sind weniger zahlreich. Die widerhakenähnliche Form behält ihren Habitus bei Tieren nach der Geburt bei, nur dass das Ganze grösser wird und im Durchschnitt eine Breite von 0,06 und eine Länge von 0,05 mm misst, also um weniges breiter als lang ist, wenn die Ferkel 6 Tage alt sind. Diese Zapfen trifft man besonders häufig an der Peripherie der Kehlwarze (Taf. II, Fig. 11), im Scheitel und der Rückenhaut. Daneben lassen sich in geringer Zahl die gleichen, nur etwas schlanker und tiefer in die Lederhaut einragenden Zellstränge erkennen. Bei der Anfertigung von Photogrammen wurden an Epidermisnegativen der Rüsselscheibe schlauchförmige Epidermisabsenker als zapfenartige Gebilde vermutet. Die Untersuchung ergab aber, dass sich in der Rüsselscheibe durchaus keine Zapfen entwickeln, sondern dass es die abgerissenen Mündungsstücke der Planorostraldrüse waren. In der Hauerfurche sind die Keime für diese Zapfen überaus spärlich.

In der Literatur sind diese Zapfen bis jetzt überhaupt nicht erwähnt, es müsste denn sein, dass Diem (11) die spät auftretenden Haaranlagen im Rücken, die ihm bei einer be-

deutenden Zapfenlänge durch das völlige Ausbleiben der Papillenentwickelung auffällig waren, missdeutet hat.

Schon in der im früheren gebotenen Darstellung über die Haarentstehung wurde darauf hingewiesen, dass beim Haar im Laufe der Entwickelung auf der einen Seite drei, auf der anderen eine Ausbuchtung der äusseren Cylinderzellen die Ausgangsstadien für die Adnexe desselben bilden. Es ist damit die Möglichkeit gegeben, dass bei Störungen in der Entwickelung und ungleichmässigem Wachstum der Haaranlage und je nach der Phase, in der die Hemmung erfolgte, mehr oder weniger kompliziert gestaltete Epidermisstränge resistieren können. Dass dies tatsächlich der Fall ist, bestätigt abgesehen von der Rüsselscheibe der embryonale Befund solcher Hautstellen, an denen zugleich grosse Drüsenkörper sich befinden. Diese Epidermisstränge kann man den vorigen, welche ganz anderer Natur sind als die von Eggeling und Brinkmann beobachteten, als inkonstante Formen gegenüberstellen. Diese Einteilung stützt sich auf die Tatsache, dass jene in grosser Zahl und oft dicht nebeneinander vorkommenden Zellstränge die gleiche meist widerhakenähnliche Gestalt besitzen, ferner beim Embryo von 16 cm Scheitelsteisslänge ihre Anlage, beim Fetus von 22 cm schon nahezu ihre definitive Form zeigen und an dieser bei Tieren nach der Geburt wieder erkannt werden, endlich an Körpergegenden zu finden sind, wo jene nicht erscheinen. Hingegen treten letztere in allen möglichen Varietäten auf und ist ihre Genese in der Haarentwickelung zu suchen.

Ich beginne mit den Haardegenerationsbildern in der Hauerfurche. Von normalen Haaren unterscheidet sich das Ganze im allgemeinen durch den in drei bogenförmige Windungen gelegten Verlauf und die mangelhafte Entwickelung. Der erste Bogen ist konvex entgegen der Haarrichtung, dann folgt ein konkaver, und zuletzt wird eine konvexe Biegung gebildet, die mit mangelhaftem Bulbus endigt. Entsprechend dieser

Windungen kann eine Gliederung in drei Teile vorgenommen werden.

Der oberste Bogen hat beiderseits parallel mit der Längsachse verlaufende längliche Wandungszellen, in der Mitte ist er verhornt, die Wandungszellagen nehmen nach oben zu. Dicht neben dem Epidermisende mündet die nicht ganz in die Schnittrichtung gekommene kräftig entwickelte Schweissdrüse, ein Haarbalgtrichter ist nicht ausgebildet. Im mittleren Abschnitt sind die länglichen Zellen senkrecht zur Längsachse angeordnet, an der einen Seite nur in einer Lage, an der anderen in zwei sehr eng ineinandergeschobenen Reihen. Auf dieser Seite sind auch drei, auf der anderen nur eine buchtige Ausweitung. Nach unten rücken diese regelmässig angeordneten Wandungszellen eng aneinander und endigen mit einem vollkommen kreisförmigen Abschluss, der $^1/_4$ der ganzen Breite zum Durchmesser hat. An diesen mittleren gliedert sich der aus lauter runden und unbestimmt gestellten Zellen zusammengesetzte letzte Teil an. Während das obere Ende durch die lockeren Mittelbestandteile noch einige Ähnlichkeit mit dem darüberlagernden zweiten Drittel hat, dichten sich nach dem Corium zu die Zellen immer mehr, dann bildet sich allmählich eine Verjüngung bis auf eine nur sehr dünne Zellspange aus, die, sich wieder erweiternd, den nach der Seite zu abgeknickten Bulbus trägt. Dieser ist vollkommen kreisförmig (kugelförmig) und es scheint, dass auch hier ähnlich wie ich in der Kehlwarze beobachten konnte, die Papillenanlage völlig abgeschlossen wurde.

In der Hauerfurche finden sich Haardegenerationsbilder von einer Art, wie ich sie an anderen Körperstellen nicht sehen konnte. Die ganze Anlage ist gerade, in der oberen Hälfte doppelt so breit als in der unteren und nur wenig anschwellend bis zur scharf abgesetzten Mitte. Diese zeigt in ihrem Verlauf nach abwärts eine vollständige Verhornung nur des inneren

Teils bis auf zwei Wandungszellagen jederseits, nach aufwärts wird letztere durch centrale runde Zellen unterbrochen. Die untere Hälfte besitzt nach der einen Seite zu eine spitzkegelförmige Hervorwölbung, sonst verläuft sie beiderseits ununterbrochen mit allmählicher Verjüngung und schräger Konvergenz der Wandungen. Am unteren Ende findet sich eine Andeutung der Haarzwiebel- und Papillenanlage. Es kommt nämlich hier zu einer konischen Zellhäufung, der sich die Wandungszellen anlegen. In diesem unteren Abschnitt sind die äusseren länglichen Zellen senkrecht zur Hauptachse gelagert, an der genannten Hervorwölbung in dreifacher Reihe, sonst durchwegs einfach. Axial sind die Elemente sehr locker angeordnet. Unter den Wandungszellen lassen sich dunkler gefärbte konische Formen feststellen, die mit einem feinen fadenförmigen Fortsatz der allseits angelagerten zarten Membran aufsitzen. Ferner formieren die Zellen des Coriums eine Hülle um diesen unteren Teil, und zwar erfolgt gegen das Ende zu ein enger Zusammenschluss, so dass dieser Zustand besonders auffällig wird.

Hier kommen auch Gebilde zu Gesicht, die keine so eklatanten Anhaltspunkte für Abkömmlinge von Haaranlagen besitzen. So konnte ich eine solche Epidermisvariation, wenn ich sie so bezeichnen darf, an der Übergangsstelle zu der bereits geschilderten spaltförmigen Einsenkung im Lippenteil der Hauerfurche, da wo sich keine Haare mehr vorfinden, beobachten. Als ein mehrfach gebogener solider Epidermisstrang zieht das Gebilde mit keilförmigen Wandungsbestandteilen am unteren verdünnten Ende, sonst rundlichen und kurz cylindrischen, ganz beliebig gestellten, nur im oberen Abschnitt in spitzem Winkel zur Längsachse gerichteten Formen nach abwärts. Das Stratum basale bildet einen flachen Trichter mit sehr eng aneinander schliessenden streng cylindrischen Zellen. Der centrale Inhalt ist wieder ein wahllos angeordnetes Material von meistens runden und wenig länglichen Gestalten. An der

Grenze zwischen oberem und mittlerem Drittel ist innerhalb einer fast kreisförmigen Zone die beginnende Verhornung wahrnehmbar, zwischen unterem und mittlerem Drittel eine Aufhellung der Elemente. Im unteren Abschnitt bildet das Coriumgewebe eine deutliche Hülle.

Bei dem Fetus kurz vor der Geburt finde ich eine ähnliche Erscheinung, die ebenso nicht so ohne weiteres an degenerierte Haaranlagen erinnert. Die Form zeigt hier einen oberen und unteren convexen und mittleren concaven Bogen. Die in nur einfacher Lage stehenden Wandungszellen sind länglich und senkrecht zur Hauptachse, am unteren Ende radiär orientiert. Letzteres ist vollkommen kreisförmig und etwas nach der Seite geneigt, wo es in rechtem Winkel plötzlich in die Wandungsreihe übergeht. An der gleichen Seite ragt eine kleine Hervorwölbung ins Corium. Sämtliche Zellen der Mitte sind rundlich, in der unteren Hälfte loser angeordnet als in der oberen und zeigen nirgends Verhornungsbilder. Der Übergang zur Epidermis ist auf der einen Seite ein plötzlicher, indem es zur Bildung eines rechten Winkels kommt, auf der anderen ein allmählicher. Um das Ganze liegt eine feine Membran, die sich besonders deutlich in der unteren Hälfte des Zapfens abhebt.

In gleicher Weise können wir auch in der Kehlwarze bereits in der embryonalen bzw. fetalen Haut verschiedene Grade von Entwickelungshemmungen der Haaranlagen wahrnehmen.

Am meisten fällt die förmlich groteske Verzerrung der ganzen äusseren Form auf (Taf. V, Fig. 19). Das Gebilde geht zunächst senkrecht ins Corium, dann biegt es vollkommen rechtwinkelig für eine kurze Strecke ab, um zuletzt wieder einen senkrechten Verlauf zu nehmen. Bis zum rechtwinkeligen Ansatzstück sind die Wandungen vollkommen gerade, das untere Abschlussstück kugelhaubenförmig; das letztgenannte Ansatzstück geht mit einer kurzen Einknickung in die eine Seitenwand über, auf der anderen wechselt ein Spitzbogen mit einer

kurzen Einknickung und nochmals halbkreisförmigem Bogen ab, dem sich das spitzkegelförmige untere Ende ansetzt. Die Wandungszellen sind durchwegs senkrecht zur Längsachse angeordnet, am unteren Ende sehr dicht gedrängt und bienenkorbähnlich gehäuft. Von hier ab nach aufwärts sind sie an den Wandungen nur mehr einschichtig. Die centrale Füllung wird von dünn gesäten Elementen gebildet. Das obere Drittel nebst dem senkrechten Abgangsstück ist bis auf eine sehr schmale, vier Zellagen breite Querspange, welche den Axialteil dieses Drittels in einen oberen und unteren Abschnitt teilt, verhornt. Der erstere setzt sich unmittelbar ins Epitrichium fort, während die schmale, mit scharfer Linie abgegrenzte, nicht verhornte Zone in die Oberflächenepidermis übergeht. Die sehr markante Grenzlinie zerfasert sich bei ihrem Eintritt ins Epitrichium. Manche Degenerationsbilder lassen, nur soweit das verhornte obere Stück reicht, eine regelmässige Anordnung der immer einschichtigen Wandungsbestandteile erkennen, der übrige, bald nur mit einem, bald mit mehreren Auswüchsen ausgestattete Teil besteht aus einem soliden rundzelligen Komplex. Selten sind hier ununterbrochen gerade oder nur bogenförmig geschwungene Formen.

Ich konnte auch solche sehen, bei welchen es zu einer Anlage der Haarzwiebel gekommen ist, die Papillenanlage aber vollkommen kreisförmig von der Haarzwiebel abgeschlossen wurde. Seltener konnte ich als merkwürdige Erscheinung beobachten, dass von den Wandungszellen aus eine Zellflucht nach dem Corium zu auffällt, so dass es aussieht, als sei das Gebilde an dieser Stelle geplatzt und die Zellen ins Corium hinausgeschleudert worden. Weiter fand ich neben sonst nichts Besonderem an der Stelle, wo bei den umliegenden normalen Haaren die Schweissdrüse ist, ein winziges scharf begrenztes säckchenförmiges Anhängsel.

Ferner kommen auch hier inkonstante Gebilde, die ähn-



Fig. 16.

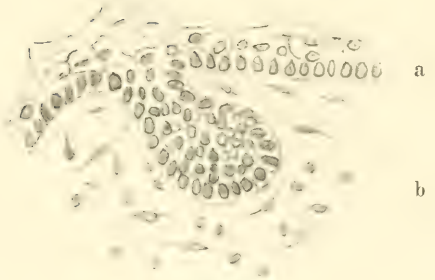

Fig. 17.

Fig. 18.

Fig. 19.

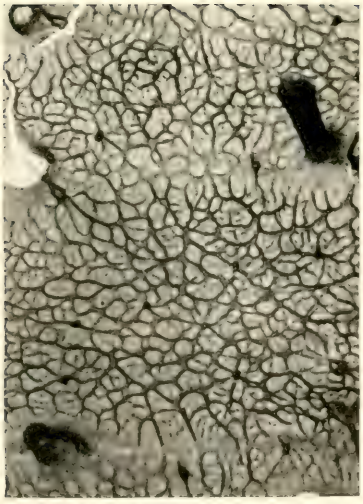

Fig. 20.

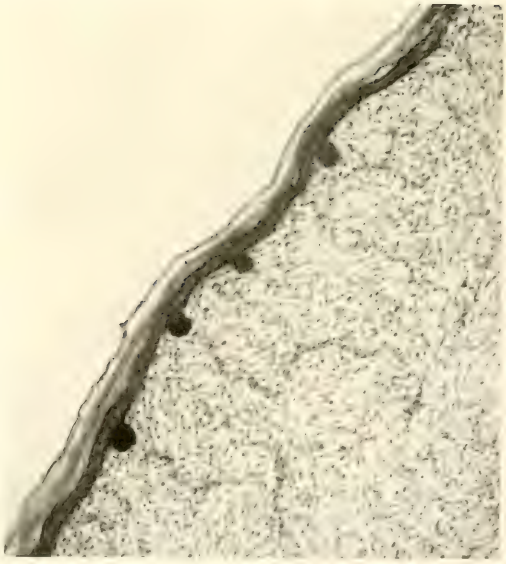

Fig. 21.

lich wie in der Hauerfurche weniger deutlich an Haaranlagen erinnern, vor.

Dicht neben einem Haar senkt sich ein doppelt so langer Zellstrang als bei den konstanten Formen nach abwärts. Die eine Seite ist vollkommen senkrecht, am unteren Ende um mehr als die Breite des Ganzen scharf nach der anderen Seite umbiegend, geht er nach einer plötzlichen Schwenkung nach einwärts mit einer bogenförmigen Ausbauchung in die andere über. Am Stratum basale endigt er unter beiderseitiger Einziehung. Die dichtgedrängten Wandungszellen halten sich senkrecht zur Achse, am Ende radiär. Eine enggefügte Masse unregelmässiger und verschieden gestalteter Bestandteile bilden die Mitte.

In der Nähe von Sinushaaren kann man diese Erscheinung häufig beobachten. An einem solchen Haartrichter sitzt ein gerade ins Corium ziehender Schlauch, dessen Elemente in der oberen Hälfte rund und cylindrisch, in der unteren durchwegs cylindrisch in immer nur einer Lage zur Achse rechtwinkelig stehen. Unten ist eine aus radiär angeordnetem, dicht gefügtem Material gebildete Haube, die sich durch eine einseitige leichte Einknickung vom übrigen cylindrischen Zellstrang abhebt. Während die eine Wand einen fast ununterbrochenen Verlauf hat, ist die andere wellenförmig hervorgebuchtet. Das Epidermisende ist schwach erweitert. Im Innern ist eine Menge rundlicher Zellen nach oben zu in zunehmender Zahl ausgestreut. Die Fortsetzung der Basalmembran umschliesst die Anordnung. Auch Zellen vom Corium bilden eine einfache, aus wenigen Zellen bestehende Hülle, nur am unteren Ende sind sie gehäuft. Solche Formen mit geringgradigen Abweichungen wie Ausbuchtungen an der Coriumseite oder verschieden starker schiefer Stellung, ferner stark trichterförmiger Erweiterung an der Mündung sind ziemlich häufig.

Diese Gebilde an den Sinushaaren sind besonders merkwürdig deshalb, weil sie schon ganz früh zu beobachten sind und bei den meisten untersuchten Embryonen und Feten von mir an der gleichen Stelle gesehen werden konnten. Beim Embryo von 22 cm findet sich kein Fortschritt in der Entwickelung gegenüber dem früheren, und man ist überrascht, immer wieder das gleiche Bild als Folge der Wachstumshemmung zu sehen. Die gewöhnliche Form ist auch hier ziemlich einfach: ein mit einer Einengung am Stratum basale beginnender, dann in der Mitte gleichmässig anschwellender und am Ende sich wenig verjüngender Zellenkomplex mit radiären Zellen am unteren Ende und senkrecht zur Längsachse orientierten an den Seitenwandungen.

Bezüglich dieser embryonalen Haardegenerationszapfen muss noch ein physiologischer Vorgang Erwähnung finden, der mit deformativen und regressiven Erscheinungen am Haar verbunden ist und einige allgemeine Ähnlichkeit mit diesen Haarrudimenten zeigt, eventuell diese als vorübergehender Zustand der normalen Haare gedeutet werden könnten, nämlich der Haarwechsel. Dass beim Schwein ein solcher um die Zeit der Geburt stattfindet, ist durch die Gegenwart des Wulstes bewiesen.

Der Haarwechsel geht nach Stöhr (26) so vor sich, dass sich die äussere Glashaut und Ringsfaserschicht verdickt, die Matrixzellen aufhören, das Wachstum der inneren Wurzelscheide, der Haarcuticulae und des Haares weiter zu unterhalten. Die Höhlung des Bulbus wird solid und verhornt zum Kolbenhaar. Die Zellen des Haarmutterbodens vermehren sich zwar, lassen aber keine Haar- oder Scheidenbestandteile werden. Diese verkümmern immer mehr und werden nach aufwärts bis zur Stelle des Haarbeets geschoben, wo das Haar später ausfällt. Dabei verkürzt sich die äussere Wurzelscheide, sie heisst jetzt Epithelstrang und die atrophische und veränderte

Papille rückt nach oben, dagegen bleiben die Schichten des bindegewebigen Haarbalgs zurück als Haarstengel. Der Wiederersatz des Haares erfolgt von den Cylinderzellen aus nach Regeneration der Papille, das neue Haar schiebt sich neben dem später ausfallenden Kolbenhaar nach aufwärts.

Es sind also äusserlich einige Momente vorhanden, die hier Veranlassung zu einer Missdeutung geben könnten. Dem ist aber entgegenzuhalten, dass es bei keiner der als Haarbalgrudimente angesprochenen Zapfenform möglich gewesen ist, die Entwickelung oder Gegenwart eines Haarkegels oder innerer Wurzelscheide, oder selbst des Haares nachzuweisen, dass vielmehr die Hemmung der für das Haar integrierenden Bestandteile schon vor dem Stadium des Bulbuszapfens stattfand, die Haarkanalzellen jedoch meistens verhornt sind. Es ist daher auch niemals ein Epithelstrang mit nach oben rückender Papille oder ein Haarstengel zu bemerken. Ferner ist der Haarbalg beim Wechsel nur nach einer Seite abgebogen, hier aber immer nach mehreren.

In den gleichen Hautstellen der bereits geborenen Tiere können wir ebenfalls gemeinsame Anhaltspunkte für die Identität der Formen mit den Haarbalgrudimenten der embryonalen feststellen.

So stellt ein Zapfen der Kehlwarze eine trichterförmige Einsenkung der Epidermis dar, behält als Hauptrichtung die der umgebenden Haare bei; wir unterscheiden demnach den Trichterbecher und die Röhre, bestehend aus $^2/_3$ der ganzen Zapfenlänge. Während der Übergang des Bechers zur Röhre am Ende des ersten Drittels ein allmählicher ist, verjüngt sich diese am Ende des zweiten plötzlich auf die Hälfte des Kalibers und weicht von der Hauptrichtung des ganzen Gebildes, in spitzem Winkel scharf ab, so dass man das Gefühl bekommt, als habe eine nach der Epidermis zu wirkende Kraft hier eine Abknickung hervorgerufen. Betrachtet man den unteren Abschnitt bei starker Vergrösserung, so tritt im Verhältnis zur übrigen Ausdehnung eine Änderung hinsichtlich der äusseren Form auf. Dabei lässt sich das untere Drittel nochmals in drei Abschnitte teilen. Der erste verläuft ohne Formänderung in seiner Richtung und Ebene weiter, am Übergang zum zweiten tritt abermals eine Verdünnung auf, es bildet sich eine spiralige Windung epidermiswärts, dann wieder zurück nach dem Corium zu und abermals epidermiswärts fast kreisförmig, so dass beide Windungen zwei

Bogen, der zweite fast kreisförmig verbunden durch eine Schlangenlinie darstellen. Der dritte Teil ist ein gleichmässig schwach verdickter Tubus. In dieser ganzen letzten Trichterrohrabteilung ist eine einfache Lage länglicher Wandungszellen, die keine einheitliche Anordnung erkennen lassen. Am Längsschnitt sehen wir sie auf der einen Seite in spitzem Winkel zur Achse gestellt, auf der andern zum Teil senkrecht, zum Teil parallel. Das Lumen wird hier von Zellen, welche sich wenig von denen der Wandung unterscheiden, und von kommaartigen kleinen Körpern, Zellzerfallsprodukten ausgefüllt. Die obere Hälfte des Trichterrohres wird von fünf Lagen länglich runder in der Richtung der Achse verlaufenden Elementen gebildet, an der Peripherie nehmen die Zellen eine stäbchenförmige Gestalt an. Der Trichterbecher selbst wiederholt die Epidermis der Hautstelle, nur verlaufen die Zellen in der Richtung der Achse. Hier steht die peripherste Schicht, also das Stratum germinativum nach dem Typus der basalen Zellen der äusseren Wurzelscheide. Der Inhalt dieser beiden Abschnitte wird von einer verhornten Masse gebildet, welche genau die Gestalt der Umhüllung wiedergibt und scharf von ihr abgegrenzt ist.

Ein weiterer Typus, Tafel IV Fig. 18 besteht in einer mehr schlauchförmigen nach der Haarstellung gerichteten Einsenkung der Oberhaut, der eine leichte Biegung nach der Epidermis, dann wieder nach dem Corium zu und zuletzt wieder epidermiswärts zeigt. Die untere Hälfte ist schmäler als die obere, auffällig durch den coriumwärts gerichteten Bogen mit zwei seitlichen Auswüchsen. Von hier ab wird die Wandung von in der Mehrzahl längscylindrischen, schmalen, senkrecht zur Lumenachse gestellten Zellen, denen ab und zu rundliche Formen beigemischt sind, gebildet. Zwischen den sehr eng aneinanderschliessenden Wandungselementen, aber auch den in der Mehrzahl rundlichen und senkrecht zur Längsachse stehenden übrigen Zapfenbestandteilen sind wieder auffallend dunkle Zerfallsprodukte, alle senkrecht zur Zapfenachse beigemischt, nur am blinden Ende, wo auch die Wandungszellen radiär sind, verlaufen sie parallel. Die obere Hälfte setzt sich aus einer fünffachen Lage runder Zellen zusammen, deren peripherste wieder dem hier senkrecht zur Achse angeordneten Strat. bas. angehört, während die centralen ganz schmal und länglich werden und schliesslich den in der oberen Hälfte verhornten Achsencylinder hervorgehen lassen. Der auch hier scharf konturierten Grenzzone liegen ganz abgeplattete, kernlose, dagegen mit ganz kleinen schwarzen Körnchen, den Zerfallsprodukten der Interfilarmasse, angefüllte Zellen an, auch im unteren Hornzapfenteil sind sie in den hier runden Zellen zu sehen. Die beiden seitlichen Auswüchse erinnern lebhaft an Drüsenanlagen des embryonalen Haares. Die Bestandteile sind durchwegs rund und enthalten sehr grosse Zellen mit ganz hellem Protoplasma. In den meisten derselben findet sich bei anwesendem Kern Keratohyalin, und zwar vorherrschend an der Randschicht des Zellplasmas. Bei seinem Abgang von der Epidermis verhält sich der Zapfen in seinen Bestandteilen wie

die Oberhaut der betreffenden Körperstelle. Der verhornte Zentralkörper zeigt die gleiche lamellenartige Anordnung wie die oberste Schicht des Strat. corneum und geht peripher in diese über, mit seinem centralen Teil durchbohrt er senkrecht diese Lage und endigt mit einer keilförmigen Verdickung an der äussersten Oberfläche der Haut, die hier eine Anhäufung von Zerfallselementen gegenüber der Umgebung zeigt.

Ferner bietet sich eine Form (Tafel III Fig. 15) als schwach bogenförmiger mit coriumwärts gerichteter Konkavität sich einsenkender Zellstrang, der im unteren Drittel beiderseitig eine leichte Ausbuchtung, dann eine starke Einschnürung, von dieser ab eine schalltrichterartige Erweiterung mit halbkreisförmigem Abschluss zeigt. Auf die Wandungen dieses Gebildes verteilen sich die Zellen im oberen Abschnitt als Fortsetzung des Strat. bas., von diesem durch mehr rundliche Formen abweichend, in senkrechter Stellung zur Achse, im Endstück sind sie radiär angeordnet. Immer da, wo die Bögen die kleinsten Radien besitzen, häufen sich die Zellen in sehr enger Gliederung. Und gerade hier befinden sich auch vorherrschend die stark differenten Zerfallskörperchen. Diese schliessen nicht eng aneinander, sondern sind jeweils durch eine stark durchsichtige Umgebungszone von Keratohyalin voneinander geschieden. Um das Ganze legt sich das Gewebe des Coriums, nur im unteren Abschnitt lässt sich eine membranartige Umhüllung mit sichelförmiger Verdickung am unteren Ende erkennen.

Ein andermal dringt die Oberhaut becherförmig mit breiter Basis ins Corium, zeigt drei bogenförmige Einkerbungen, die umfangreichste an der Spitze. Die beiden seitlichen verhalten sich nicht symmetrisch, indem sich die eine spitzkegelförmig, die andere kalottenartig hervorwölbt und mit leichtem Bogen in die anliegende Oberhaut übergeht. Von der Abgangsstelle der mittleren Vorwölbung bis zu deren Scheitel ragt mit breiter Grundlage ein vielverzweigter Epidermisabsenker nach abwärts. Die Hauptrichtung ist eine schwach bogenförmige mit Konvexität nach dem Corium zu, die Gestalt im allgemeinen lässt sich mit einem Doppelkreuz, dessen untere Querbalken länger sind als die oberen, leicht bogenförmig konkav nach dem Corium zu geschlungen, vergleichen. Auf der einen Seite treibt die Verzweigung an ihrem Ende eine gabelige Teilung mit Epidermisrichtung, das verbreiterte Ende des Hauptstranges schliesst mit knopfförmiger Spitze ab. Auch auf der anderen Seite zeigt sich, allerdings nicht so markant eine Gabelung nach der gleichen Richtung parallel mit der Gegenseite. Auch das knopfförmige Ende hat einen kleinen seitlichen Auswuchs. In den untersten Querästen bestehen die Wandungen aus rundlichen und kurzcylindrischen Zellen, die vorherrschend eine senkrechte Stellung zur Achse darbieten. In der Mitte sind grosse Elemente mit verhältnismässig grossem runden Kern, der nur eine schmale, sehr helle Umgebungsschicht zwischen der äusserst scharf konturierten Zellgrenze lässt. So bekommen diese eine auffallende Ähnlichkeit mit denen des Strat. corn., welche den gleichen Rückgang zeigen, nur unterscheiden

sie sich durch ihre Form. Das Zellectoplasma beginnt hier den Verhornungsprozess anzudeuten. Diese Erscheinung ist auf die Zellen der Peripherie beschränkt, während sich gegen die Mitte zu auch Degenerationsbilder des Zellkerns zeigen. Er bildet entweder eine randständige, halbmondförmige, deutlich sichtbare Masse, oder es treten unter gleichzeitiger Aufhellung in dieser Masse äusserst helle vacuolenartige Erscheinungen auf, indem gleichzeitig die verhornte Interfilarmasse an Lichtbrechungsvermögen zunimmt. Im zweiten tangential getroffenen Querbalken ist eine radiäre Anordnung der Randelemente, die der Mehrzahl nach kubisch sind, nur an der Coriumseite liegen mehrere runde Zellen. Die Mitte birgt runde und länglich runde Formen. Verhornungsanzeichen sind nur spärlich zu erkennen und zwar nur im Anfangsprozess des Filarectoplasmas. Gegen den basalen sehr breiten Hauptstamm zu ordnen sich die Zellen in Reihen an und es behält sogar die Wandungszellenreihe im Verlauf innerhalb des Hauptbalkens seine senkrecht axiale Stellung bei. Die centrale Masse ist ebenfalls bogenförmg gestellt. So trifft die Zapfenbasis in sechsreihigen Zellsträngen, eng miteinander verbunden an die mittlere Auskerbung der Epidermis. In der Höhe der Abgangsstelle des Querbalkens ist ein stark lichtbrechender kleiner Kreis, der ein Lumen vortäuschen könnte. Bei starker Vergrösserung kennzeichnet er sich als Kernhöhle, da an der Peripherie das stark verdichtete Keratohyalin sich in sichelförmiger Anordnung vorfindet. Vom Abgang der ersten Querbalken bis zu dem der zweiten verdünnt sich der Vertikalstamm auf ein Drittel der Grundbreite und setzt sich aus vier Reihen senkrecht, zur Achse parallel verlaufender Zellen zusammen, deren äusserste die Wandungen bilden. Diese gehen nun in die obersten Querbalken über, stellen sich nun aber in spitzem Winkel zur Balkenachse, am bogenförmigen Ende radiär, in der oberen Wandung senkrecht. Überall da, wo die stärkste Biegung ist, sind die Zellen sehr eng aneinander gedrängt und zeigen eine konische Form und zwar so, dass innerhalb der Reihe die Zellen abwechsend mit der Basis und der Spitze des Keils aneinanderliegen. Erst am halbkreisförmigen Ende werden sie wieder zylindrisch. Die mittleren Reihen gehen auch hier gabelig in die Zentralteile der Balken über, wobei sich gleichzeitig weitere Zellen beigesellen. Der knopfförmige Endteil des Hauptstammes ist nicht als eine Ausbuchtung der Mitte der beiden Querbalken zu deuten, sondern sitzt auf einer Verbindungsbrücke beider Balken. Die Wandungselemente des Knopfes zeigen weder in Form noch Anordnung einen bestimmten Typus, nur die Achse hat Reihenstellung. Die beiden Querbalkenauswüchse stellen solide Zellenkomplexe dar, die Gestalt des einen ist bienenkorbähnlich, des andern ein Dreieck, dessen Seiten schwach konkav nach aussen gebogen sind. Die am meisten epidermiswärts gerichtete Biegung stösst an den unteren Querbalken der gleichen Seite. Im Auswuchs des Knopfes sind keilförmige längliche Zellen, deren Gesamtheit eine Kugelhaube formieren. Die Fasern des Coriums verlaufen entsprechend der Ober-

fläche des Zapfens, ohne grossen Kernreichtum erkennen zu lassen. Sehr zahlreich sind die einfacheren Formen. Ein schlauchförmiger Zellenkomplex mit etwas verbreiteter nach der einen Seite leicht ausgewölbter Basis bietet sich uns dar. Nach abwärts zu verjüngt er sich wenig, ist im letzten Drittel nahezu rechtwinkelig abgebogen, im obersten von den gewundenen verhornten Kernzapfen ausgefüllt. Bei geeigneter Einstellung sieht man, dass sein epidermales Ende einen kreisförmigen Querschnitt besitzt und nach seiner Mitte zu durch das Hervortreten kleiner Kreise den konzentrisch zylindrischen Bau desselben beweist. Die Epidermis macht um seine etwas hervortretende Mündung eine trichterförmige Einbiegung, über welche das Strat. corneum wie eine Decke hinwegzieht. Der Trichter selbst besteht aus einem Netzwerk feiner Fasern, die in der Umgebung der Zapfenmündungen lose lagern und hier ein helleres Gebiet erkennen lassen. Die hervorstehende Zapfenmündung lockert sich hier in ihrem Gefüge, es tritt eine gut sichtbare, aus lauter konzentrischen Hohlzylindern bestehende Anordnung zutage, die sich im Netzwerk des Epidermistrichters auflöst. Die hier befindlichen Fasern und kleinen Scheibchen sind, wie deutlich ersichtlich, Aufhellungserscheinungen des Hornzapfens. Die äussersten Wandungszellen des Zellzapfens stehen hier in spitzem Winkel zur Achse, die übrigen Zellen bis zum verhornten Zentralkörper verlaufen parallel mit ihr. Nach der Spitze zu wird das Innere lichter. Rechtwinkelig von ihm zweigt ein von einer Schicht kubischer Zellen gebildeter Seitengang ab. Am verhornten unteren Zapfenende treten viele grössere Zellen mit geschwundenem Kern und sehr hellem Zelleib auf. Ferner sind hier wieder die kleinen schwarzen Körnchen (Kernzerfallsprodukte), die nach der Basis zu spärlicher werden und schliesslich ganz verschwinden, in verschiedenen geringgradigen Grössen vorhanden. Mit ihrem Verschwinden steigert sich das Lichtbrechungsvermögen des Zapfens.

Ebenso senkt sich in der Achselhöhle ein regelmässig gestalteter, nur an der Abgangsstelle etwas verbreiterter röhrenförmiger Körper in die Tiefe. Im einzelnen windet er sich dreimal mit wechselnder Konvexität. Die äussersten zylindrischen Zellen stehen streng senkrecht mit ihrer Längsachse zu der des Zapfens. Die Füllung sind länglich runde beliebig gelagerte Bestandteile. Im Zapfeninnern ist das längsverlaufende stark geschlängelte Lumen.

Bei geeigneter Einstellung lässt das untere Ende einen kreisförmigen Abschluss erkennen.

Eine auffallende Erscheinung ist auch der Übergang von Schweissdrüsen in Epithelzapfen oder vielmehr die Persistenz der vollkommen entwickelten Schweissdrüse bei rückgebildetem Haar. Es senkt sich ein schlanker Epidermisteil mit geradem Verlauf in seiner oberen Hälfte, dann mit starker Einschnürung und mehreren leichten Bögen, am Ende wieder nach einer Verengung etwas sich erweiternd, mit abgerundeter Spitze in die Lederhaut. Die Zellen der oberen Hälfte sind der Mehr-

zahl nach unregelmässig verteilt, in der unteren rechtwinkelig zur Zapfenachse gerichtet. Durch starke Vergrösserung wird ersichtlich, dass die Cylinderzellen an der Spitze eine bulbuszapfenähnliche Anordnung zeigen. Die centrale obere Hälfte ist verhornt und mit zahlreichen dunklen und helleren Körnchen angefüllt. Die Drüsenmündung ist dicht neben dem Zapfen, beide verlaufen parallel im Bogen, und zwar die Schweissdrüse auf der Seite, auf welcher die Haare der Umgebung die zugehörige Drüse besitzen. Ich sah diese Erscheinung in der Kehlwarze und an der Schwanzwurzel und in der Hauerfurche. Auch hier ist das gleiche Bild, die Schweissdrüse vollkommen ausgebildet, daneben der Zapfen.

Leicht zur Verwechslung mit der konstanten Form kann der hornähnliche Zapfen führen. Der hier zur Beschreibung kommende Typ geht mit breiter Basis und Biegung nach der Haarrichtung unter geringgradiger Verjüngung nach abwärts. Seine abgerundete Spitze ist leicht eingezogen auf der einen Seite, auf der anderen vollkommen regelmässig. An der Grundlage finden wir alle Zellbestandteile der Oberhaut, sie gehen dann in die hornähnliche Einsenkung über. Auf der konkaven Seite sind sie wieder an der Stelle der grössten Biegung dichter aneinandergedrängt und behalten für kurze Zeit eine senkrechte Orientierung zur Achse bei, nach der Spitze zu geht diese Anordnung, sowie die ursprüngliche Cylinderform verloren. Da der Zapfen nach abwärts dünner wird, nimmt die Zahl der Wandungszellen hinsichtlich ihrer Schichtung ab. In der Mitte der Spitze ist direkt über der eingeknickten Stelle ein heller Kreis sichtbar. Man könnte auch hier wieder diese Zellzerfallserscheinung leicht für einen Lumenquerschnitt halten. Durch eine verhältnismässig breite Zellbrücke ist er vom unteren Ende des central eingeschobenen Zapfenhorns getrennt. Dieses zeigt auf dem Querschnitt einen lamellösen Bau, ist scharf konturiert und in der Richtung der Lamellen sind ihm wieder Keratohyalinkörperchen in verschiedenen Gruppen und elliptischer Form beigemischt, besonders häufig im unteren Teil.

Überblicken wir alles über die Zapfen Gesagte, so kommen wir hinsichtlich ihrer Bedeutung zu folgendem Resultat: Die als Haarbalgrudimente zu erklärenden Gebilde sind als bedeutungslose, dem Rückgang verfallene Formen zu beurteilen. Die Ursache der Entwickelungshemmung ist durchaus im Ausfall der Papillenausbildung zu suchen, und zwar setzt diese vor dem Bulbuszapfenstadium ein. Wie durch ein typisches Merkmal für eine Haaranlage sind alle durch die überall betonte senkrechte Anordnung der äusseren Cylinderzellen gekennzeichnet. Gemeinsam ist ferner allen, besonders gut aus-

geprägt bei den embryonalen Formen, die vielfach gewundene Gestalt im Vergleich zu den gerade verlaufenden regelrecht ausgebildeten Haarbälgen. Die Veranlassung zu diesen Deformitäten muss doch wohl in Spannungs- oder Zugverhältnissen in der Lederhaut gesucht werden. Bei den normal entwickelten Haaren wird diese Kraft durch die fortschreitende Produktion der Haarbestandteile, die sich gewissermassen als Gegenkraft äussert, paralysiert, da jene hier nicht vorhanden sind. So beweisen an den Hemmungsbildungen diese Formveränderungen, dass eine geringe Zellvermehrung bei ihnen stattfindet im Vergleich zur Umgebung. Ihre relative Grösse nimmt bei Tieren nach der Geburt im Verhältnis zu Embryonen ab. Zu gleicher Zeit lassen sich auch im grossen Umfang Zellzerfallserscheinungen beobachten. Ihre bedeutungslose Gegenwart beweist auch der Umstand, dass sie individuell in sehr verschiedener Zahl vorhanden sind.

Die konstanten Zapfenformen scheinen wohl den Zweck als Haftorgane der Oberhaut in das Corium zu haben, wofür ihre abgebogene Gestalt sprechen würde. Es wäre auch daran zu denken, dass durch ihre Gegenwart die regeneratorische Oberfläche der Oberhaut vergrössert wird, indem diese Epithelstränge bei Substanzverlusten ebenso wie die spärlichen Haare weniger leicht ausreissen und dann die Funktion des Zellersatzes übernehmen, wie es von den Cylinderzellen der äusseren Wurzelscheide aus geschieht.

Wenn bei Tieren nach der Geburt sich das Hautleistensystem ausgebildet hat, so sitzen diese Zapfen, entgegen den Haaren und freien Schweissdrüsen, immer auf einer oder dem Treffpunkt mehrerer Leisten (Taf. V, Fig. 20). Da nun beim Fetus kurz vor der Geburt erstaunlicherweise sich noch keine Leistenanlage vorfindet, wird klar, dass der Zapfen kein Spross der letzteren ist, sondern bei ihrem Entstehen mit ins Corium hinabgenommen wird, wo er am tiefsten eindringt. So erregt er

an Reliefbildern den Eindruck, wie wenn er gleichsam als Strebepfeiler der von ihm ausstrahlenden Leistenbögen dient. Daraus wäre nun der Schluss möglich, dass die Leisten von der Gegenwart der Zapfen abhängig wären. Dies ist aber nicht der Fall, da die Rüsselscheibe zwar Leisten, aber keine Zapfen enthält. In der Rüsselscheibe und an den Sohlenballen, wo ring- und dachziegelförmige Leistenbilder sind, befinden sich keine Zapfen, während Seitenbrust, Schulter, Kehlgang, Scheitel und vor allem Rücken mit ihrer netzförmigen Hautleistenanlage Träger dieser Gebilde sind.

Man könnte nun der Meinung sein, dass es nicht gerade schwer falle, Präparate mit Zapfen herzustellen. Dies ist aber durchaus nicht der Fall. Vor allem ist unbedingt notwendig, dass man sich durch Anfertigung von Epidermisnegativen nach Brandt (7) von der tatsächlichen Existenz derselben, besonders im Rücken, wo sie sehr zahlreich sind, überzeugt. Der Nachweis auf Hautquerschnitten ist für den Anfang trügerisch, weil diese Zapfen nicht besonders lang sind und somit, wenn sie schräg oder tangential vom Schnitt getroffen werden, als solche von den gleichzeitig sichtbaren Leisten nicht unterschieden werden können, und ferner man selten das Glück haben wird, den Zapfen auf seiner Leiste in den Schnitt zu bekommen.

Fassen wir die wesentlichsten Ergebnisse der Arbeit kurz zusammen, so sind:

1. die als Zapfen bezeichneten, verschieden gestalteten Epidermisprominenzen nach dem Corium in zwei streng voneinander zu unterscheidende Gruppen zu trennen;
2. der Unterschied liegt in ihrer Entwickelung und Morphologie, wonach wir konstante und inkonstante Zapfen unterscheiden können;

3. die konstanten Formen entwickeln sich beim Embryo von 17 cm Scheitelsteisslänge;
4. beim Embryo von 22 cm Scheitelsteisslänge tritt ihre Identität als Zapfen gegenüber Haar- und Drüsenstadien klar zutage;
5. sie stellen solide Zellstränge dar, ihre allgemeine Gestalt ist leicht bogen- oder hakenförmig und kölbchenartig;
6. sie entstehen vor dem Hautleistensystem;
7. ihre Gegenwart ist an das Hautleistensystem gebunden, aber nicht jeder Leistentypus weist Zapfen auf;
8. sie sitzen auf einer oder im Vereinigungspunkt mehrerer Leisten;
9. da sie vor den Leisten entstehen, sind sie nicht als Sprossen von der Leiste aus aufzufassen, sondern werden mit dieser nach abwärts geschoben;
10. zu normalen Haaren oder Drüsen besteht also absolut keine Beziehung;
11. die Keime der inkonstanten Formen sind die Haarkeime;
12. ihr Zustandekommen ist eine Hemmungserscheinung an Haaranlagen:
13. diese tritt vor dem Bulbuszapfenstadium ein;
14. die Hemmung ist bezüglich der Epidermis abhängig von grossen Drüsenanlagen, bezüglich des Coriums vom Ausbleiben der Papillenanlage;
15. als Rudimente zeigen diese Zapfen weder eine einheitliche Morphologie noch gleiche individuelle Verbreitung;
16. manche inkonstante Zapfen gleichen bei Tieren nach der Geburt sehr den konstanten. Ihre Unterscheidung ist nur durch die Brandtsche Methode möglich, da

sie als ursprüngliche Haaranlagen zwischen den Leisten stehen;

17. persistiert die Drüse, so sind inkonstanter Zapfen und Drüse vereinigt. Dies ist in der Kehlwarze und Hauerfurche der Fall;
18. beide letztgenannten Hautstellen besitzen keinen eigentlichen Drüsenkomplex, sondern es setzen sich die Drüsen aus vereinzelt frei von der Epidermis aus sich stark ausbildenden Schweissdrüsen und Schweissdrüsen mit verkümmerten Haaranlagen zusammen.
19. die von Eggeling und Brinkmann festgestellten Zapfen waren tatsächlich „nicht zu völliger Ausbildung gelangte Haaranlagen".

Nach diesem Befund beim Schwein wäre es von Interesse, weitere Tiere mit sehr spärlicher Behaarung auch auf die konstante Zapfenform näher zu untersuchen. Hier käme besonders in Betracht die Haut des nackten Hundes, des Elefanten und auch des Igels.

Am Schlusse angelangt ergreife ich die Gelegenheit, Herrn Professor Dr. Stoss für das rege Interesse und die Förderung, die er mir bei der Ausarbeitung der Untersuchung entgegenbrachte, meinen verbindlichsten Dank auszusprechen.

Erklärung der Abbildungen.

Tafel 11.

Fig. 1. Ein Querschnitt der Rüsselscheibe mit älterem Drüsenkeim.

Fig. 2. Ein Querschnitt der Kehlwarze mit Drüsensäckchen.

Fig. 3. Ein Querschnitt der Kehlwarze mit Drüsenzapfen.

Fig. 4. Ein Querschnitt der Hauerfurche mit Drüsenzapfen (alle vier Drüsenbestandteile).

Fig. 5. Ein Querschnitt der Rüsselscheibe, Drüse kurz vor dem Zelldifferenzierungsstadium.

Tafel 12.

Fig. 6. Ein Querschnitt der Kehlwarze, die Drüse im Differenzierungsstadium.

Fig. 7. Ein Querschnitt des Rückenintegum. mit Zapfenkeim.

Fig. 8. Ein Querschnitt durch die Peripherie der Kehlwarze mit kalottenförmigem Zapfen.

Fig. 9. Ein Querschnitt der Rückenhaut mit widerhakenförmigem Zapfen.

Fig. 10. Ein Querschnitt der Rückenhaut mit kolbenförmigem Zapfen.

Fig. 11. Ein Querschnitt durch die Peripherie der Kehlwarze eines acht Tage alten Schweines, hakenförmige Zapfen.

Tafel 13.

Fig. 12. Ein normaler Haarzapfen des Schweines.

Fig. 13. Ein Haarschrägschnitt.

Fig. 14. Eine normale Haaranlage ohne Schweissdrüse aus der Hauerfurche.

Fig. 15. Ein inkonstanter Zapfen aus der Kehlwarze eines acht Tage alten Schweines.

Tafel 14.

Fig. 16. Ein Haarschrägschnitt.

Fig. 17. Übergangszapfenform aus der Rückenhaut des Schweines.

Fig. 18. Ein inkonstanter Zapfen aus der Kehlwarze eines älteren Ferkels.

Tafel 15.

Fig. 19. Ein inkonstanter Zapfen aus der Kehlwarze des embryonalen Schweines.

Fig. 20. Hautleistensystem der Rückenhaut des Ferkels nach Brandt; die schwarzen Punkte auf den Leisten sind konstante Zapfen.

Fig. 21. Eine Zapfengruppe aus der Rückenhaut.
a Epidermis (m. Epitrichium). b Corium.

Literaturverzeichnis.

1. Auburtin, G., Das Vorkommen von Kolbenhaaren und die Veränderungen derselben beim Haarwiederersatz. Arch. f. mikr. Anat. u. Entwickelungsgeschichte. Bd. 47. S. 472. 1896.
2. Backmund, K., Entwickelung der Haare und Schweissdrüsen der Katze. Inaug.-Dissert. Wiesbaden 1904.
3. Bonnet, R., Grundriss der Entwickelungsgeschichte der Haussäugetiere. Berlin 1891.
4. — Haut und Anhänge. Ellenbergers vergleichende Histologie der Haussäugetiere. Berlin 1887.
5. Brinkmann, A., Hautdrüsenorgane bei anthrop. Affen. Anat. Anz. Bd. 34. Nr. 20/21.
6. — Die Rückendrüse von Dicotyles. Anat. Hefte. Bd. 109. 1908.
7. Brandt, H., Das Leistensystem der Oberhaut beim Hund. Monatshefte f. pr. Dermatologie. Bd. 21. S. 465. 1865.
8. v. Ebner, Mikroskopische Studien über Wachstum und Wechsel der Haare. Sitzungsergeb. d. kaiserl. Akad. d. Wissensch. mathem.-nat. Kl. Wien 1876.
9. Eggeling, Über die Hautdrüsen der Monotremen. Verh. d. Anat. Ges. 14. Vers. in Pavia 1900.
10. — Über die Schläfendrüse des Elefanten. Biol. Zentralbl. Bd. 21. Nr. 14. S. 443 u. f.
11. Diem, Beiträge zur Entwickelung der Schweissdrüsen von der behaarten Haut der Säugetiere. Anat. Hefte. Bd. 34. Heft 102. S. 187—236.
12. Flatten, W., Untersuchungen über die Haut des Schweines. Inaug.-Dissert. Berlin 1894.
13. Götte, Zur Morphologie der Haare. Arch. f. mikrosk. Anat. 4. Bd. 1868
14. Hoffmann, R., Über Talg- und Schweissdrüsen. Inaug.-Dissert. Leipzig 1898.
15. Keibel, F., Studien zur Entwickelungsgeschichte des Schweines. II. Morphol. Arbeit. Bd. 5. H. 1. 1896.
16. Kormann, Über den Bau des Integuments der Regio narium und der Wand des Nasenvorhofs der Haussäugetiere. Inaug.-Dissert. Giessen 1905.

17. Hony, Rückendrüse von Dicotyles labiatus. Anat. Hefte. Bd. 109. 1908.
18. Marks, Untersuchungen über die Entwickelung der Haut, insbesondere der Haar- und Drüsenanlagen bei den Haussäugetieren. Inaug.-Dissert. Berlin 1895.
19. de Meijere, Über die Haare der Säugetiere, besonders über ihre Anordnung. Morphol. Jahrb. Bd. 21. S. 312. 1894.
20. — Ist die Gruppenstellung der Säugetierhaare eine Stütze für die Maurersche Hypothese von der Ableitung des Haares von Hautsinnesorganen niederer Vertebraten? Anat. Anz. Bd. 16. 1899.
21. Okamura, Zur Lehre über die Wachstumsrichtung der Haare in der ersten Anlage. Monatsh. f. prakt. Dermatol. Bd. 28. H. 11. S. 541. 1899.
22. Oyama, Entwickelungsgeschichte des Deckhaares der weissen Maus. Anat. Hefte. Bd. 23. H. 73. 1901.
23. Pinkus, Über Hautsinnesorgane neben dem menschlichen Haar (Haarscheiben) und ihre vergl. anat. Bedeutung. Arch. f. mikrosk. Anat. u. Entwickelungsgesch. Bd. 65. 1905.
24. Römer, Die Haut der Säugetiere. Ber. d. Senckenbergschen-Naturforscher-Gesellschaft in Frankfurt a. M. S. 91. 1904.
25. Stöhr, Lehrbuch der Histologie und mikroskop. Anatomie des Menschen. 10. Aufl. Jena 1903.
26. — Entwickelungsgeschichte des menschlichen Wollhaares. Anat. Hefte. 1904.
27. — Schuppenstellung der menschlichen Haare. Verhandlg. d. anatomischen Gesellschaft Würzburg 1907. S. 153.
28. Stoss, A., Äussere Bedeckung (Integumentum commune) in Ellenbergers Handbuch d. vergl. mikrosk. Anat. der Haussäugetiere. I. Bd. Berlin 1906.
29. Wallenberg, Anatomische und morphologische Untersuchungen über die Carpal- und Mentalorgane der Suiden. Anat. Anz. Bd. 37. H. 16/17.
30. Weidenreich, Über Bau und Verhornung der menschlichen Oberhaut. Arch. f. mikrosk. Anat. u. Entwickelungsgesch. Bd. 56. 1900.
31. — Weitere Mitteilungen über den Bau der Hornschicht der menschlichen Epidermis und ihren sog. Fettgehalt. Arch. f. mikrosk. Anat. u. Entwickelungsgesch. Bd. 57. 1901.
32. Wimpfheimer, Zur Entwickelung der Schweissdrüsen der behaarten Hand. Diss. med. Würzburg 1908.
33. Ellenberger, Handbuch der vergleichenden mikrosk. Anatomie d. Haussäugetiere. Berlin 1911.

ZUR ENTWICKELUNGSGESCHICHTE

DES

VISCERALEN BINDEGEWEBES UND DER ZWISCHENNIERE.

VON

ALFRED FISCHEL.

PRAG.

Mit 11 Figuren auf den Tafeln 16/17.

Untersucht man Embryonen von Gallus domest. oder Anas boschas mit etwa 20 Urwirbeln so lassen sich in einem bestimmten Bezirke des embryonalen Körpers eigenartige Zellwucherungen der Leibeshöhlenwand nachweisen, die meines Wissens noch nicht bekannt oder wenigstens noch nicht näher beschrieben sind. Eine anschauliche Darstellung von ihnen gibt die Figur 1. Sie stammt von einem Embryo, bei dem die Anlage der Linse nur als blosse Verdickung des Ektoderms, mit einer flachen Delle in ihrer Mitte vorhanden und bei welchem die Ohrgrube noch weit offen war. Die Durchmusterung der Schnittserie durch diesen Embryo ergibt, dass die beiden Aorten in der Region unmittelbar hinter der vorderen Darmpforte an ihren dorsalen und lateralen Wänden von embryonalen Bindegewebszellen umgeben sind, während diese an ihren ventralen Wänden fehlen; statt dessen findet man ventralwärts von den beiden Aorten kleine, rundliche oder ovale Zellgruppen. Dass sie anderer Art als die embryonalen Bindegewebszellen sind, geht nicht bloss aus dem Fehlen jeglichen Zusammenhanges mit diesen Zellen hervor, auch ihr Aussehen und ihr Verhalten zu dem angewendeten Farbstoffe sprechen dagegen. Ihre Weiterverfolgung in der Serie lehrt bald, dass sie den in der Figur mit Z bezeichneten Zellwucherungen entstammen. Diese nehmen ihre Entstehung von jener Stelle der dorsalen Leibeshöhlenwand, an welcher diese in die mediale Wand (Splanchnopleura) um-

biegt. Es handelt sich an der gezeichneten Stelle um eine solide, medianwärts unter den beiden Aorten vordringende Zellwucherung, die sich der Rundung der Aortenwand eng anpasst. In der Medianebene befindet sich zwischen den beiderseitigen Zellgruppen ein schmaler Spalt.

Diese Art der Entstehung der Zellgruppen ist die häufigere, aber nicht die einzige. Die Figur 2 stellt den für uns in Betracht kommenden Teil der Leibeshöhlenwand von einem dem vorigen gegenüber nur um weniges älteren Embryo dar. Hier sehen wir, dass jederseits dorsale und mediale Leibeshöhlenwand zur Bildung eines Divertikels (D) sich vereinigen, das unter die Aorta der betreffenden Seite medianwärts vorwächst. Das — nicht vereinzelt dastehende — Vorkommen solcher Divertikel erklärt das öftere Vorhandensein von Verhältnissen, welche durch die Figur 3 dargestellt werden: Unter den beiden Aorten liegt je eine Zellgruppe, in deren Mitte sich ein Lumen befindet. Diese Zellgruppen sind, wie die Durchmusterung der Serie lehrt, aus den oben geschilderten analogen Divertikeln der Leibeshöhlenwand entstanden, da man in der Serie ihren Zusammenhang mit solchen Divertikeln zumeist noch nachweisen kann; auch auf dem dieser Figur zugrunde liegenden Querschnitte ist dieser Zusammenhang auf der einen Seite klar zu erkennen (Figur 3, rechts).

Divertikel dieser Art kommen nur an der Übergangsstelle von der dorsalen in die mediale Leibeshöhlenwand vor. Die früher beschriebenen soliden Zellwucherungen dagegen können auch von der dorsalen Leibeshöhlenwand selbst, allerdings stets nur von deren medialem, jener Übergangsstelle unmittelbar benachbarten Abschnitte aus ihren Ursprung nehmen (vgl. Figur 5). Doch sieht man dann wiederholt an der Basis dieser Zellgruppen eine Delle als Zeichen dafür, dass die erste Anlage dieser Gebilde durch ein aortenwärts gerichtetes kleines Divertikel der dorsalen Leibeshöhlenwand selbst gebildet wurde, dessen Zellen dann

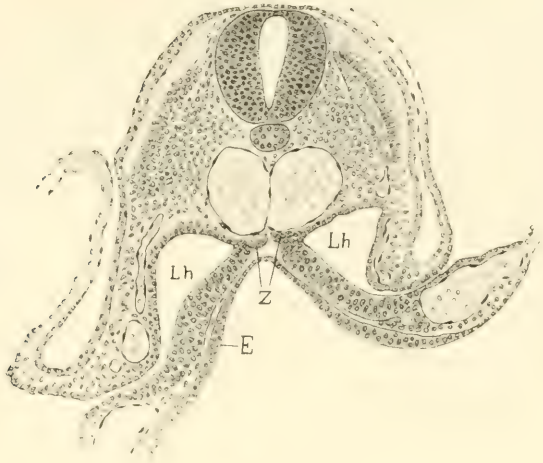

Fig. 1.

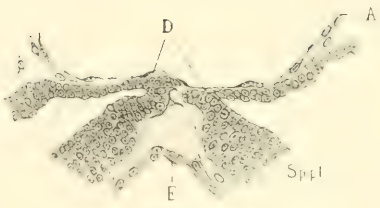

Fig. 2.

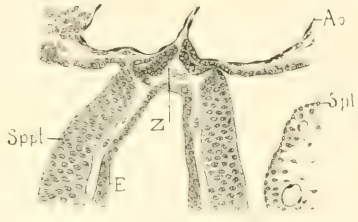

Fig. 3.

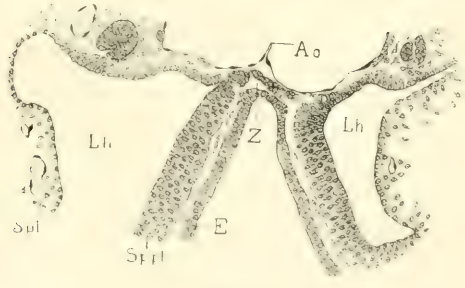

Fig. 4.

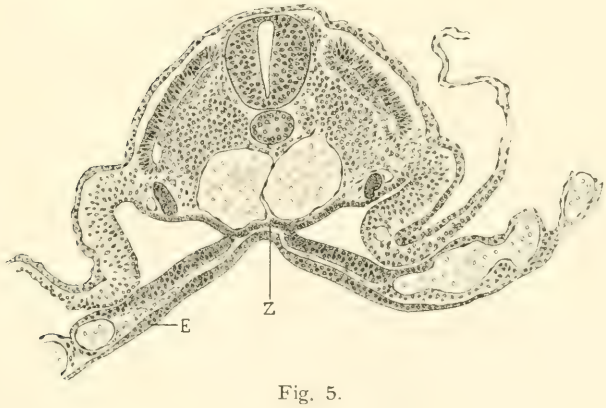

Fig. 5.

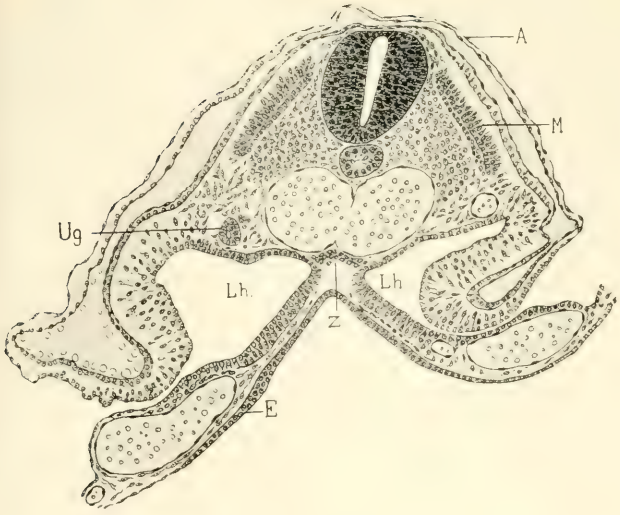

Fig. 6.

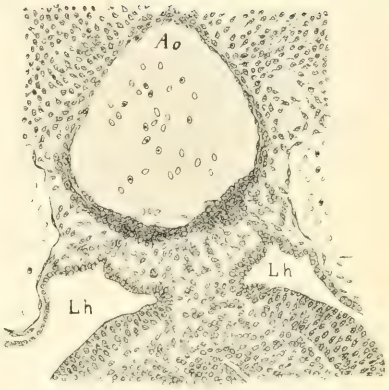

Fig. 7.

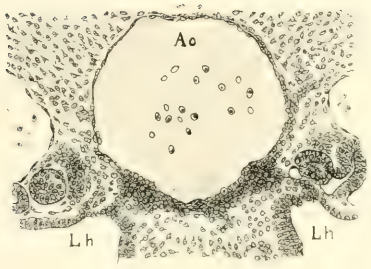

Fig. 8.

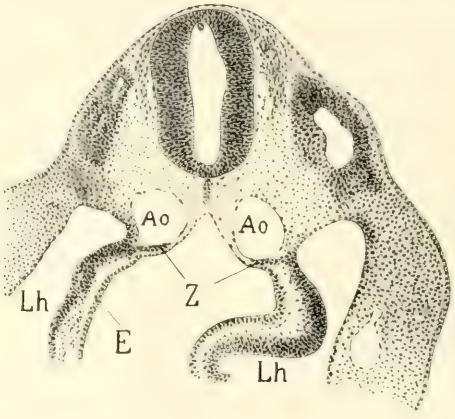

Fig. 9.

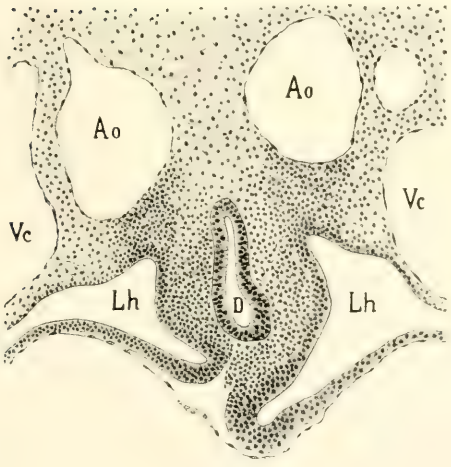

Fig. 10.

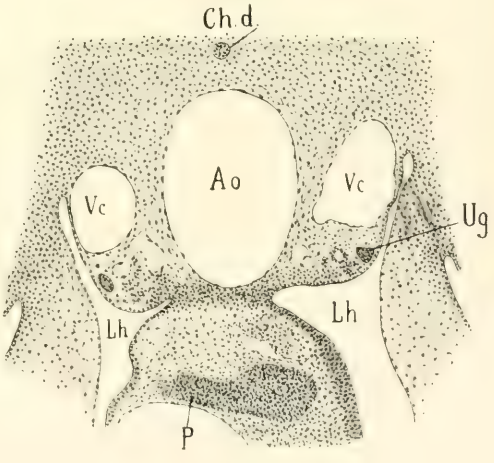

Fig. 11.

durch rege Proliferation die solide Zellmasse lieferten. Zahlreiche karyokinetische Figuren in diesen Massen beweisen überhaupt die rege Zellvermehrung, durch welche sie wachsen.

Die Anordnung dieser Zellmassen ist fast durchwegs, wenigstens im mittleren Abschnitt ihres Entwickelungsgebietes, eine auf den beiden Körperseiten gleichmässige. Wenn sie sich nun aber auch beiderseits vorfinden, so kann ihr Ausbildungsgrad auf den beiden Körperseiten ein sehr verschiedener sein, wofür die Figur 4 ein Beispiel erbringt.

Hier sind die Zellmassen der beiden Seiten nicht bloss verschieden gross, sondern sie haben sich, wie auch die Figur zeigt, in verschiedener Weise, entsprechend den beiden früher beschriebenen Entstehungstypen, aus ihrem Mutterboden entwickelt.

Verfolgen wir diese Zellgruppen in der Längsrichtung des Embryo, so zeigt sich, dass sie keine geschlossene Masse darstellen, vielmehr auf manchen Schnitten fehlen. Die Abstände zwischen diesen zellfreien Zonen unter den Aorten sind verschieden, und es lässt sich demnach keine regelmässige Ausbildung dieser Zellmassen und auch keine metamere Anordnung derselben nachweisen.

Sie finden sich ferner nicht im Bereiche des ganzen embryonalen Körpers. Zwar lassen sich schon in der Region unmittelbar vor der vorderen Darmpforte kleine, von der Leibeshöhlenwand entstehende, oder bereits von ihr abgelöste Zellmassen ventral von den beiden Aorten nachweisen; gut ausgebildet aber sind sie erst hinter der vorderen Darmpforte und sie lassen sich von hier an nach rückwärts bis zu jener Zone verfolgen, in welcher das Entoderm der Konfiguration des Keimes entsprechend, dem Dotter flach aufliegt und die beiden Aorten nicht mehr dicht nebeneinander verlaufen, sondern durch einen nicht unbedeutenden Zwischenraum voneinander getrennt sind. Doch sieht man auch hier noch, eine gewisse Strecke weit, von der Leibeshöhlenwand ausgehende Zellgruppen sich zwischen die

ventralen Aortenwände und das Entoderm einschieben. Es handelt sich aber nicht mehr, wie weiter vorne, um Divertikel oder solide Zellmassen, sondern nur um Elemente, die sich in unregelmässiger Weise aus dem Verbande der Zellen der Leibeshöhlenwand loszulösen beginnen.

Nach dieser Schilderung haben wir uns demnach vorzustellen, dass in einem bestimmten Entwickelungsstadium im mittleren Abschnitte des embryonalen Körpers aus der Leibeshöhlenwand Zellmassen vorspriessen und in ihrer Gesamtheit jederseits eine Art Kamm bilden, dessen Zähne medianwärts, also den Kammzähnen der anderen Seite zugewendet sind. Ihre Ausbildung ist auf den beiden Seiten keine ganz gleiche, ihre Dicke eine geringe (oft nur 0,04 mm), so dass einem Urwirbel mehrere (etwa 2—3) von ihnen entsprechen.

Später treten die Zellmassen der beiden Seiten in der Medianebene miteinander in Verbindung (Figur 5). Zunächst sich bloss mit ihren medialen Enden berührend, wird später der Konnex zwischen ihnen ein so enger, dass eine Scheidung der beiden Zellmassen voneinander nicht mehr möglich ist. Eine dicht der ventralen Aortenwand anliegende Zellbrücke verbindet nunmehr die dorsalen Leibeshöhlenwände der rechten und linken Körperseite miteinander. Im weiteren Verlaufe der Entwickelung geht der Zusammenhang mit der Leibeshöhlenwand verloren (Figur 6), und es lässt sich dann nur noch eine freie Zellmasse unter den Aorten nachweisen, deren Entstehung aus einer doppelseitigen Anlage jedoch noch aus ihrer Gesamtform deutlich erkennbar ist. Sehr bald aber, schon bei Embryonen mit 32 Urwirbeln, verquellen die beiden Anteile fast überall miteinander zu einem Zellklumpen. Dieser liegt der ventralen Aortenwand so innig an, dass er von ihr nicht zu unterscheiden ist und er füllt den Raum zwischen den beiden Leibeshöhlen aus. Ventralwärts von ihm hat in diesem Stadium die Bildung des embryonalen Bindegewebes von seiten der

beiderseitigen Splanchnopleuren bereits begonnen, allein seine Zellen lassen sich von den Zellen dieses Bindegewebes noch sehr wohl unterscheiden. Nunmehr setzt aber seine Auflösung rasch ein: Zunächst lassen sich seine Zellen zwar immer noch, obzwar ihr Zusammenhang bereits gelockert ist, durch ihre Gestalt und ihr tinktorielles Verhalten als Gebilde sui generis erkennen und von den embryonalen Bindegewebszellen differenzieren; später aber, etwa bei Embryonen von 36—38 Urwirbeln, ist die Auflösung des Zellklumpens so weit gediehen und der eigenartige Charakter seiner Zellen so sehr verändert, dass eine Unterscheidung zwischen den beiden Zellarten nicht mehr möglich ist. Dennoch lässt sich selbst in späteren Stadien, in welchen bereits sehr viel viscerales Bindegewebe angebildet ist, ein Rest dieser Zellmasse erkennen: Die ventrale Aortenwand nämlich besitzt einen ungleich dichteren Zellbelag als die dorsale (Figur 7). Diese ventrale Zellmasse setzt sich eine Strecke weit auch auf die laterale Wand der Aorta fort. Ihre Elemente lassen sich von den originären Wandzellen der Aorta sehr gut unterscheiden, ventralwärts dagegen gehen sie ohne scharfe Grenze in das embryonale, zum grössten Teil von den beiden Splanchnopleuren gebildete Bindegewebe über. Da die Verschmelzung der ursprünglichen beiden, von den dorsalen Leibeshöhlenwänden gebildeten Zellmassen nicht überall in vollständiger Weise stattfindet, so kann man hie und da auch Stellen finden, auf welchen die ventrale Aortenwand zwar gleichfalls einen dichteren Zellbelag als die dorsale besitzt, wo sich aber rechts und links starke Anschwellungen desselben vorfinden (Figur 8). Hier verschmolzen zwar die beiden Zellklumpen mit ihren medianwärts vorgetriebenen Fortsätzen miteinander, wahrten aber im übrigen ihre Individualität noch eine Zeitlang, so dass sie die abgebildeten paramedianen Zellmassen darstellen konnten. Von ihnen aus sieht man, wie im früheren Falle, Zellen um die laterale Wand der Aorta nach aufwärts wuchern.

In dem Masse, als nun im weiteren Verlaufe der Entwickelung eine immer dichter werdende Ansammlung von embryonalen Bindegewebszellen um die Aorta zum Zwecke der Bildung ihrer Wandschichten erfolgt, schwindet auch der Gegensatz zwischen der Beschaffenheit ihrer ventro- und dorsolateralen Wandabschnitte, so dass dann die ganze Aortenwand eine fast gleichmässige Struktur gewinnt. Doch vermag man auch noch in späten Entwickelungsstadien, in welchen die embryonalen Bindegewebszellen in konzentrischer Schichtung dicht um die Aorta angeordnet sind, in einem gewissen Embryonalbezirke eine etwas dichtere Anhäufung dieser Zellen an der ventralen Aortenwand zu erkennen.

Aus dieser Darstellung geht hervor, dass sich ein bestimmter Abschnitt der Leibeshöhlenwand, soweit diese als Bildungsstätte embryonalen Bindegewebes in Betracht kommt, in besonderer Weise differenziert, insoferne, als aus ihm nicht, wie an den übrigen Stellen, ein diffuser Austritt von Zellen stattfindet, sondern, dass aus ihm teils solide Zellsprossen, teils mit einem Lumen versehene Zellgruppen entstehen, die aus divertikelartigen Abschnürungen hervorgehen. Diese Elemente liefern dann die ventralen und einen Teil der lateralen Wandschichten der Aorta (ausserhalb ihres Endothelbelages) und ferner den dorsalen Abschnitt der Radix mesenterii.

Es lag nahe nachzuforschen, ob sich diese eigenartigen Verhältnisse auch bei anderen Tierarten vorfinden. Gehen wir in der Tierreihe nach aufwärts zu den Säugetieren über[1]), so ist zu sagen, dass sich bei ihnen — soweit wenigstens mein

[1]) Was andere Klassen betrifft, so sind ähnliche Verhältnisse bei Reptilien, wie ich bei Tropidonotus natrix sehe, zu erwarten. Die Befunde bei Fischen und Amphibien werden im Nachfolgenden erörtert.

Material einen Schluss gestattet — zwar ähnliches, aber nicht mit gleicher Klarheit wie bei Vogelembryonen feststellen lässt.

Die Figur 9 ist ein Querschnittsbild von einem Igel-Embryo, bei welchem die Linsenanlage als leichte ektodermale Verdickung eben erst erkennbar und die Gehörgrube noch weit offen war. Die beiden Aorten sind dorsal und an ihren Seitenflächen von spärlichen embryonalen Bindegewebszellen umgeben, ventralwärts dagegen lassen sich derartige Zellen nicht nachweisen. Gegen die ventralen Wände der Aorten senden jedoch die beiderseitigen Splanchnopleuren solide Zellsprossen aus, die sich zwischen die Aorten und das Entoderm schieben. Man erkennt, dass hier ganz analoge Verhältnisse wie z. B. in Figur 1 vorliegen, nur dass die Abgangsstelle der Zellsprosse ventralwärts verschoben ist. Auch sind die Sprosse zellärmer als bei Anas boschas.

Derartige Zellsprossen konnte ich an meinem Material von Kaninchenembryonen nicht nachweisen. Wenn sie hier überhaupt vorkommen, so müssen sie sich alsbald nach ihrer Bildung auflösen. Jedenfalls kann man aber auch bei diesen Embryonen im Prinzipe ähnliche Verhältnisse konstatieren wie in späteren Entwickelungsstadien von Vogelembryonen. Bei einem Kaninchenembryo, dessen Linse als ektodermale Verdickung angelegt und dessen Gehörgrube noch weit offen ist, lässt sich (Figur 10) ventralwärts von den beiden Aorten eine — gegenüber den übrigen Wandabschnitten — sehr bedeutende Anhäufung embryonaler Bindegewebszellen nachweisen und gleichzeitig erkennen, dass die Bildung dieser Zellmassen von der Übergangsstelle der dorsalen in die mediale Leibeshöhlenwand ausgeht. So ist in diesen Entwickelungsstadien eine Differenz zwischen der ventralen Wand der Aorta einerseits und ihrer Seiten- und dorsalen Wand andererseits vorhanden.

Diese Verhältnisse lässt auch die Figur 11 bei einem älteren Embryo und von einer caudalwärts gelegenen Körperstelle erkennen. Bei diesem Embryo war bereits ein Gehörbläschen

entwickelt und das Linsenbläschen stand vor seinem Abschlusse. Ventral von der bereits unpaaren Aorta findet sich eine Verdichtung des Zellbelages, herrührend von der mächtigen Proliferation der Zellen an der Übergangsstelle der dorsalen in die mediale Leibeshöhlenwand. Die dorsale Wand der Aorta dagegen sowie ihre beiden Seitenwände sind von einer nur locker angeordneten Reihe embryonaler Bindegewebszellen umgeben.

Mein Material an menschlichen Embryonen reicht nicht aus, um zu entscheiden, ob sich ähnliche Verhältnisse auch bei der Entwickelung des Menschen vorfinden. Doch scheint mir dies sehr wahrscheinlich zu sein.

Diesen eigenartigen Differenzierungsvorgängen der Leibeshöhlenwand vermag ich aus der Literatur nur gewisse Angaben an die Seite zu stellen, welche betreffs der Entwickelung der Zwischenniere bei Amphibien und Selachiern gemacht wurden. Als erste Anlage dieses Organes werden bei den letzteren rundliche, knopf- oder leistenförmige Verdickungen der Splanchnopleura beschrieben[1]), welche von der dorsalen Kante der Gekrösewurzel in das zarte Gewebe der Radix mesenterii hineinragen. Sie liegen ventralwärts und dicht unter der Aorta. Die ganze Anlage ist ferner kein einheitliches zusammenhängendes Gebilde, sondern eine grosse Anzahl gesonderter Wucherungen verteilt sich — ganz so wie bei unseren Embryonen — unregelmässig, bald dicht nebeneinander, bald in grösseren Abständen über den Rumpf des Tieres; unentschieden ist, ob die Bildung der einzelnen Vorsprünge an metamer geordneten Punkten beginnt, um dann erst auf die Zwischenstrecken überzugreifen; jedenfalls aber muss diese hypothetische Metamerie, falls sie überhaupt anfangs besteht, bald und restlos schwinden. Die beiderseits medianwärts gerichteten Zellvorsprünge verschmelzen später unter der ventralen Aortenwand zu einer einheitlichen

[1]) Betreffs der Literatur verweise ich auf die zusammenfassende Darstellung von H. Poll. Die vergleichende Entwickelungsgeschichte der Nebennierensysteme der Wirbeltiere. Handb. der vergl. und exper. Entwickelungslehre der Wirbeltiere. Bd. 3. Jena 1906.

Epithelplatte, so dass aus der ursprünglich paarigen eine unpaare Anlage entsteht.

Bis zu diesem Stadium besteht, wie ein Vergleich dieser mit der früher gegebenen Schilderung lehrt, eine auffällige Ähnlichkeit dieser Entwickelungsprozesse. Aber von da ab trennen sich ihre Wege: Die ventral von der Aorta befindlichen Epithelbrücken der Selachier rücken im späteren Verlaufe der Entwickelung in cranio-caudaler Richtung dicht aneinander, bis sie miteinander verschmelzen, und so entsteht an der Gekrösewurzel ein zusammenhängender, fester Zellenstab, die Anlage der Zwischenniere. Unsere Epithelbrücken dagegen verschmelzen nicht in dieser Art miteinander, der Verband der sie zusammensetzenden Elemente löst sich vielmehr und sie liefern nicht die Zwischenniere, sondern beteiligen sich am Aufbaue der Aortenwand und der Radix mesenterii. Es handelt sich also lediglich um eine formale Ähnlichkeit zweier ihrem Ziele nach verschiedenartiger Entwickelungsvorgänge.

Dass aber trotzdem zwischen den geschilderten Verhältnissen bei den Selachiern und bei den Amnioten eine gewisse Beziehung besteht, geht aus dem Vergleiche mit im wesentlichen ganz analogen Entwickelungsvorgängen hervor, die sich bei den Amphibien vorfinden. M. Albrand[1]) beschreibt nämlich als Anlage der Zwischenniere bei den Urodelen (und auch Anuren) Wucherungen des Cölomepithels des Leibeshöhlendaches „zu seiten des Mesenterialabganges, medialwärts von einer Linie, die den medialen Umfang der Vorniere, der Urniere und der Keimleiste verbindet". Diese soliden Epithelknospen erstrecken sich über ein grosses Gebiet des embryonalen Körpers, weisen jedoch keine metamere Anordnung auf, sondern sind regellos über dieses Gebiet verstreut. Später lösen sie sich vom Cölomepithel ab und erfahren nun ein verschiedenes Schicksal: Ein Teil von ihnen wächst zu langen, verzweigten Strängen aus, die sich mit-

[1]) M. Albrand, Die Anlage der Zwischenniere bei den Urodelen. Arch. f. mikrosk. Anat. Bd. 72. 1908. Hier auch weitere Literaturangaben.

einander vereinigen und die Inseln des Interrenalkörpers aus sich hervorgehen lassen; durch die Annäherung der beiderseitigen Knospen in der Medianebene oder durch die Verlagerung einer einseitigen Insel in die Mitte des Körpers kommt häufig ein Unpaarwerden der Anlage zustande, und zwar hauptsächlich in der Keimleistenzone. Der andere Teil der abgelösten Knospen dagegen beteiligt sich nicht am Aufbaue des Interrenalkörpers, verliert vielmehr seinen interrenalen Charakter und geht in die Bildung des Stützgewebes über.

Es kommen demnach bei den Amphibien nicht nur analoge Entwickelungsprozesse vor, sondern sie nehmen auch, was noch bedeutsamer ist, eine Mittelstellung zwischen den Verhältnissen bei den Selachiern und den Amnioten ein, bilden also eine Brücke zwischen ihnen: Während bei den Selachiern alle Epithelknospen der Leibeshöhlenwand in die Bildung der Zwischenniere eingehen, liefert bei den Amphibien nur ein Teil von ihnen dieses Organ, der Rest geht in die Bildung des Stützgewebes über; bei den Amnioten endlich besitzen sie diese organbildende Funktion überhaupt nicht mehr und liefern nur noch embryonal-bindegewebige Strukturen. Bei allen Wirbeltierklassen aber — so lässt sich wohl allgemein sagen — entstehen solche Epithelknospen an analogen Stellen der Leibeshöhlenwand, bei allen sind sie ohne metamere Anordnung regellos an dieser Wand verstreut und bei allen lösen sie sich im weiteren Verlaufe der Entwickelung von ihrem Mutterboden ab. Es handelt sich demnach um Entwickelungsvorgänge, welche allen Wirbeltieren gemeinsam also ihrem Wesen nach miteinander verwandt sind, wenn auch ihr Endresultat bei den verschiedenen Klassen ein verschiedenes ist.

Prag, im Dezember 1912.

Figurenerklärung.

Gemeinsame Bezeichnungen in den Figuren:

A = Amnion; Ao = Aorta; D = Darm; E = Entoderm; Lh = Leibeshöhle; M = Myotom; Spl = Somatopleura; Sppl = Splanchnopleura; Ug = Urnierengang; Vc = Vena cardinalis; Z = Zellsprossen der Leibeshöhlenwand.

Fig. 1. Querschnitt durch einen Anas-Embryo von 23 Urwirbeln. Vergrösserung 92fach.

Fig. 2. Teil eines Querschnittes durch einen Anas-Embryo von 25 Urwirbeln. D = Divertikel. Vergrösserung 225fach.

Fig. 3. Teil des Querschnittbildes eines Anas-Embryo von 25 Urwirbeln. Vergrösserung 142fach.

Fig. 4. Teil eines Querschnittes durch den Embryo der vorigen Figur. Vergrösserung 142fach.

Fig. 5. Querschnitt durch einen Anas-Embryo von 25 Urwirbeln. Vergrösserung 92fach.

Fig. 6. Querschnitt durch einen Anas-Embryo von 27 Urwirbeln. Vergrösserung 92fach.

Fig. 7. Teil des Querschnittes durch den Rumpf eines fast 4 Tage alten Anas-Embryo. Vergrösserung 142fach.

Fig. 8. Teil eines anderen Querschnittes durch den Embryo der vorigen Figur. Vergrösserung 142fach.

Fig. 9. Querschnitt durch einen Embryo von Erinaceus europ. L. Vergrösserung 90fach. Im Medullarrohr ein kleiner Zellhaufen, wie er an dieser Stelle des Medullarrohres hie und da vorkommt.

Fig. 10. Teil des Querschnittbildes eines Embryo von Lepus cuniculus. Vergrösserung 114fach.

Fig. 11. Querschnitts-Abschnitt von einem Kaninchenembryo. P = Pankreas. Vergrösserung 77fach.

Aus dem kgl. anatomischen Institut der Universität München.
Direktor Professor Dr. Rückert.

DIE ENTWICKELUNG DER MENSCHLICHEN ZÄHNE.

VON

Dr. med. HANS AHRENS,
I. ASSISTENT AM KGL. ZAHNÄRZTLICHEN INSTITUT
DER UNIVERSITÄT MÜNCHEN.

Mit 25 Figuren im Texte und 35 Figuren auf Tafel 18/21.

Einleitung.

Die Literatur über die Entwickelung der Zähne beginnt mit Entdeckung des epithelialen Ursprungs des Schmelzorganes, die im Jahre 1849 von Marcusen gemacht und 1854 von Huxley bestätigt wurde. 1863 beschrieb Kölliker zum ersten Mal das von ihm so benannte Schmelzorgan bei Wiederkäuern und bestätigte damit ebenfalls die Beobachtung Marcusens. Er verstand unter „Schmelzorgan" das ganze sich einsenkende Epithel. Das Köllikersche „Schmelzorgan" deckt sich also mit der jetzt allgemein angenommenen Bezeichnung „Zahnleiste".

Waldeyer beschrieb dieselben Befunde beim Menschen. Diesen Veröffentlichungen schlossen sich solche von Kollmann (Mensch), Herz (Rind), Baume (Mensch), Morgenstern (Mensch) und anderen an. Nur über die Entstehung der bleibenden Zähne gingen die Meinungen der Autoren auseinander. Einige, z. B. Herz, leiten sie aus Wucherungen der Zahnleiste ab, die direkt unter der Schleimhaut in labialer Richtung tatsächlich auftreten. Es sind dies die später als „prälacteale Anlagen" vielfach beschriebenen Sprossungen der Leiste. Die Mehrzahl der Autoren, Kollmann, Kölliker, Waldeyer, Magitôt und auch noch Morgenstern lassen sie aus dem Hals des Schmelzorgans des Milchzahnes und zwar auf dessen palatinaler Seite entstehen.

Die Irrtümer aller dieser Autoren erklären sich aus dem unzureichenden Material und der damals noch mangelhaften Technik. Es wurden zu wenig Föten verschiedener Altersstufen untersucht und die wenigen, die zur Untersuchung kamen, nicht einmal auf lückenlosen Schnittserien. So wurde denn auch nicht rekonstruiert. Es ist unmöglich, ohne das Rekonstruktionsverfahren sich von den räumlich so komplizierten Gebilden, wie sie die sich entwickelnden Zähne darstellen, ein nur annähernd klares und vollständiges Bild zu machen.

Im Jahre 1891 beschäftigte sich dann Röse eingehend mit der Frage der Entwickelung der menschlichen Zähne. Er beschrieb seine Beobachtungen in einer Reihe von Veröffentlichungen: Entwickelung der Zähne des Menschen (136), Entwickelung der menschlichen Zähne (138), Entstehung und Formabänderung der menschlichen Molaren (139), Über die erste Anlage der Zahnleiste des Menschen (152), Entwickelung des menschlichen Gebisses (140), Modelle zur Demonstration der Entwickelung der Zähne des Menschen (141), Überreste einer vorzeitigen prälactealen und vierten Zahnreihe beim Menschen (158). Es ist zweifellos ein grosser Nachteil, dass Röse seine Befunde in so vielen verschiedenen Veröffentlichungen niedergelegt hat, weil dadurch die Einheitlichkeit der ganzen Darstellung leidet. Immerhin aber bedeuten die Röseschen Arbeiten einen grossen Fortschritt. Es ist das unbestrittene Verdienst Röses, die moderne Technik der Zahnentwickelung erschlossen zu haben. Er verfügte über ein fast lückenloses Material — er untersuchte bis zum Neugeborenen 19 Stadien — welches er in Serien geschnitten hat und zwar in verschiedenen Schnittrichtungen. So war er in den Stand gesetzt, seine Befunde mittelst des Rekonstruktionsverfahrens körperlich darzustellen. Zu diesem Zwecke fertigte er von 6 hauptsächlich in Betracht kommenden Stadien Wachsmodelle an. Auf diese Weise konnte er die erste Anlage der Zähne beim Menschen, die bisher noch

nicht sicher beobachtet war, feststellen. Ferner konnte er zeigen, dass die Entstehung der bleibenden Zähne unabhängig von dem Schmelzorgan des Milchzahnes aus der Zahnleiste genau so wie die Entstehung der Milchzähne erfolgt. Im grossen und ganzen aber ist die Röseschе Darstellung der Zahnentwickelung, ganz abgesehen von einigen Fehlern, ziemlich summarisch und schematisiert. Trotzdem ist sie in der Folgezeit von allen Autoren, ohne Kritik zu erfahren, als grundlegend angenommen worden. Nach Röse hat nur Leche (104) eigene Beobachtungen über einige Stadien der Zahnentwickelung beim Menschen veröffentlicht, die von den Röseschen nur in einem einzigen, unwesentlichen Punkt abweichen, worauf ich später an geeigneter Stelle zurückkommen werde.

Niemand hat sich der Mühe unterzogen, die Röseschen Arbeiten über die Zahnentwickelung beim Menschen vollständig nachzuprüfen, was doch eigentlich bei der Wichtigkeit des Objektes zu erwarten gewesen wäre. Dass die Röseschen Arbeiten doch nicht allgemein befriedigten, geht aus dem Urteil Bolks hervor, der in einer neueren Arbeit (33) der Meinung Ausdruck gibt, dass die Kenntnis über die embryologische Entwickelung des menschlichen Gebisses nicht so vollständig sei, als es wohl im allgemeinen angenommen würde.

So scheint eine Nachprüfung der Röseschen Arbeiten dringend wünschenswert. Ich habe mich nun, einer Anregung des Herrn Professor Rückert folgend, der Aufgabe unterzogen, die Entwickelung der menschlichen Zähne zu untersuchen. Nach Abschluss meiner Untersuchungen muss ich konstatieren, dass es überraschend war, welche Lücken unsere Kenntnisse von der Entwickelung der menschlichen Zähne noch aufweisen. In einem auffallenden Gegensatz hierzu erscheinen die weitgehenden phylogenetischen Hypothesen und Theorien, die, von Röse inauguriert, auf diesen schwankenden Unterlagen aufgebaut worden sind.

Es ist wirklich an der Zeit, dass die wissenschaftliche Bearbeitung der Zahnentwickelung wieder in exakte Bahnen einlenkt und sich zunächst auf die Feststellung nackter Tatsachen beschränkt, die später einmal von einem Berufenen zu einer Theorie zusammengefasst werden können.

Material und Untersuchungsmethoden.

Die Erfüllung meiner Aufgabe wurde mir durch das liebenswürdige Entgegenkommen des Herrn Professor Rückert ermöglicht, der mir in dankenswertester Weise das reichhaltige Material an Embryonen und Kinderkiefern der Münchener Anatomie zur Verfügung stellte. Eine Anzahl vorzüglich konservierter Embryonen erhielt ich durch die Vermittlung des damaligen Oberarztes der Münchner Frauenklinik, jetzigen Professors in Erlangen, Dr. Ludwig Seitz. Einen gut erhaltenen Ober- und Unterkiefer eines 10 Monate alten Kindes — wohl das am schwersten zu beschaffende Material — verdanke ich der Liebenswürdigkeit des Herrn Professors Dr. Berten vom Zahnärztlichen Institut. Eine Anzahl fertiggeschnittener, sehr junger Embryonen erhielt ich vom Sammlungsassistenten der anatomischen Anstalt, Herrn Dr. Heiss. Das Material wurde durchweg in Formalin fixiert. Entkalkt wurden die Objekte in salzsaurem Alkohol. In den meisten Fällen bediente ich mich der Stückfärbung mit Boraxkarmin. In einigen Fällen wurde mit Hämalaun bzw. Eosin oder Erythrosin nachgefärbt. Die Objekte wurden fast ausnahmslos in Celloidin eingebettet — nur sehr kleine Objekte behandelte ich mit Paraffin — und in lückenlosen Serien geschnitten. Bei sehr jungen Embryonen der ganze Kopf, bei mittleren Ober- und Unterkiefer einer Seite

zugleich, bei älteren Stadien Oberkiefer bzw. Unterkiefer allein. Und zwar wurden von jedem Stadium Frontal-, Horizontal- und Sagittalschnitte zur genauen Kontrolle angefertigt. Die Schnittdicke beträgt im allgemeinen 20 μ, bei jüngeren 10 μ, um bei den grösseren Objekten, z. B. Sagittalschnitte durch den Unterkiefer eines 9jährigen Kindes, bis auf 40 μ zu steigen.

Betreffs der Technik im Schneiden von Celloidinblöcken möchte ich folgende Neuerungen angeben. Ich versehe vor Beginn des Schneidens eine Anzahl von Objektträgern mit einer dünnen aber vollkommen gleichmässigen Schicht von Phenol-Gelatine und lasse sie an der Luft gut trocknen. Diese Schicht braucht nicht jedesmal kurz vor Beginn des Schneidens frisch hergestellt zu werden, sondern gut bestrichene und gut getrocknete Objektträger kann man, sogar übereinander geschichtet, wochenlang aufbewahren, ohne eine Einbusse ihrer Klebfähigkeit befürchten zu müssen. Ich schneide mit schräg gestelltem Messer unter reichlichem Alkohol und klebe den Schnitt sofort auf den ebenfalls gut mit 50%igem Alkohol befeuchteten Objektträger vermittelst Pinzette und Pinsel auf. Ist der Objektträger voll, so trockne ich die Schnitte mit Fliesspapier gut ab und presse sie dann mit einem Bogen Schreibpapier, der mit reinem Formalin gesättigt ist, einige Augenblicke mit dem Daumenballen fest auf den Objektträger auf und führe sie dann sofort durch die aufsteigende Alkoholreihe in Toluol über. Dies Verfahren hat vor den übrigen den Vorzug der grösseren Schnelligkeit; man vermeidet das Übereinanderschichten der Schnitte in einem Glas mit Alkohol und damit auch all die Unzuträglichkeiten und Zeitverluste, die durch nur allzuleicht vorkommende Verschiebungen in der Reihenfolge der Schnitte entstehen. Endlich lassen sich die Schnitte meines Erachtens bedeutend leichter und faltenloser aufkleben. Sie werden auch viel weniger beschädigt, da sie nur einmal mit der Pinzette in Berührung kommen. Diese Methode gibt tadellose Serien.

Ich habe auch die Versteinerungsmethode angewandt, bin aber von ihr bald wieder abgekommen, da bei der vorliegenden Arbeit naturgemäss nur lückenlosen Serien Beweiskraft zugesprochen werden kann. Der einzelne Schliff dagegen kommt für diese Fragen gar nicht in Betracht.

Von Rekonstruktionen, deren sich ja auch schon Röse bediente, wurde weitgehendster Gebrauch gemacht. Und zwar wurden von allen in Betracht kommenden Stadien eine Kieferhälfte in Wachs nach Born rekonstruiert. In einigen Fällen, wo ich namentlich auf das Innere der Schmelzorgane eingehen musste und auf Durchsichtigkeit des Materials angewiesen war, verwandte ich mit grossem Vorteil die Zeichenmethode von His auf Glas. Der Versuch, zu diesem Zweck das bedeutend bequemere Celluloid bzw. Cellit zu benützen, musste wieder aufgegeben werden, da Schnitte aus diesem Material, wenn man sie in grösserer Anzahl übereinander schichtet, nicht mehr die genügende Durchsichtigkeit besitzen.

Es wurden geschnitten und untersucht folgende Stadien:

Neugeborenes:	Nr.	17.	Totallänge	50	cm
Föten:	„	18.	„	45	„
	„	34.	„	43	„
	„	19.	„	41	„
	„	35.	„	39,5	„
	„	20.	„	37	„
	„	14.	„	35	„
	„	13.	„	33	„
	„	30.	„	31	„
	„	36.	„	30,5	„
	„	29.	„	28	„
	„	37.	„	24,8	„
	„	28.	„	27	„
	„	38.	„	26,5	„
	„	16.	„	26	„

Fig. 1.

Fig. 2.

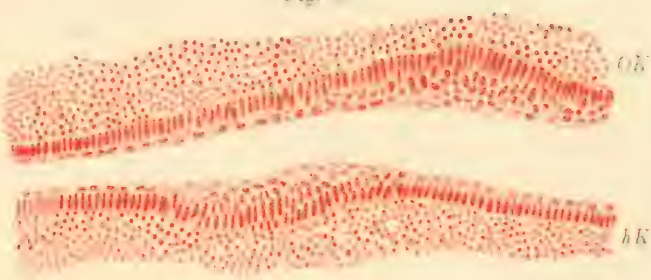

Fig. 3.

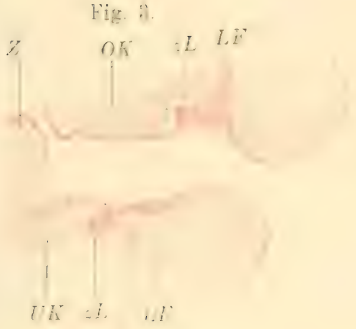

Fig. 4

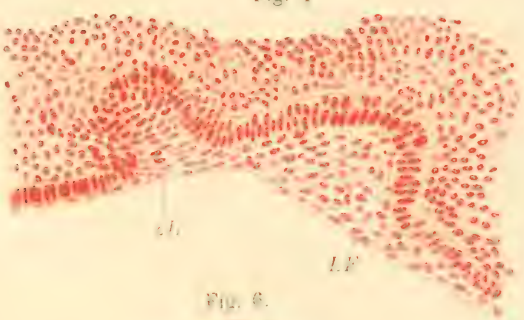

Fig. 5

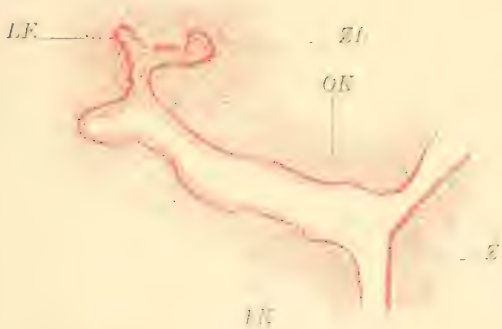

Fig. 6.

Fig. 7

Fig. 8

Fig. 9

Fig. 10

Verlag von J. F. Bergmann in Wiesbaden.

Nr.	27.	Totallänge	25	cm
„	39.	„	23,5	„
„	12.	„	22	„
„	40.	„	21,5	„
„	22.	„	20	„
„	26.	„	18	„
„	42.	„	18,5	„
„	25.	„	17	„
„	24.	„	17	„
„	43.	„	17,5	„
„	23.	„	16	„
„	15.	„	14	„
„	17.	„	12	„
„	21.	„	10	„

Föten:	Nr.	32.	Scheitel-Steisslänge	59	mm
	„	33.	„ „	51	„
	„	2.	„ „	40	„
	„	31.	„ „	35	„
	„	3.	„ „	32	„
	„	10.	„ „	27	„
	„	9.	„ „	25	„
	„	1.	„ „	22	„
	„	11.	„ „	18	„
	„	41.	„ „	16	„
	„	4.	„ „	14,5	„
	„	5.	„ „	13	„
	„	6.	„ „	12	„
	„	7.	„ „	11	„
	„	8.	„ „	11	„

Kind 4 Monate, Kind 2 Jahre, Kind 6 Jahre,
„ 10 „ „ 2½ „ „ 9 „
„ 1 Jahr 1 Monat, Kind 4 Jahre.

Ausserdem wurde noch eine Menge menschlicher Embryonen, deren Längenmasse mit den oben angeführten sich deckten oder nur gering differierten, zur Kontrolle geschnitten. Ebenso eine Anzahl Tierembryonen, namentlich vom Schaf, Schwein, Meerschwein und Ratte.

Eigene Untersuchungen.

Die Entwickelung der Zahnleiste.

Die erste Anlage der Zahnleiste beim Menschen ist zuerst von Röse beobachtet worden. Die Angaben seiner Vorgänger über den Zeitpunkt ihrer Entstehung gehen bedeutend auseinander. So beschreibt sie Magitôt bei einem 40—50 Tage alten Embryo, während Kollmann sie sogar erst zwischen dem 60. und 65. Tag gefunden haben will. Diesen Autoren standen keine genügend jungen, offenbar auch keine hinreichend gut konservierten Embryonen zur Verfügung. Daraus erklären sich ihre ungenauen und schwankenden Angaben.

Röse konnte die erste Anlage der Zahnleiste bei einem menschlichen Embryo von 15 mm Scheitelsteisslänge nachweisen. Er beschreibt sie „als eine auf der Schnittfläche flache bis halbkugelige, aus wenigen rundlichen oder kubischen Zellen bestehende Epithelwucherung, die sich ins Kiefermesoderm einsenkt."

Ich fand die Anlage der Zahnleiste bei einem 11 mm langen Embryo, also einem etwas jüngeren Stadium als Röse, während ein 10 mm langer Embryo noch keine Spur einer solchen aufwies. Sie besteht nach meinen Beobachtungen stets aus einer flachen Epithelwucherung, die auf dem Schnitt bedeutend breiter

als tief erscheint. Eine so halbkugelige Anlage, wie sie Röse im Oberkiefer in Fig. 1 seiner Hauptarbeit (136) abbildet, habe ich in keinem Stadium gefunden. Meine Abbildung Tafel I Fig. 1 veranschaulicht deutlich die Verhältnisse. Das Präparat stammt von einem 11 mm langen Menschen-Embryo und zeigt einen Frontalschnitt durch die linke Gesichtshälfte. Ok. ist der Oberkiefer, Uk. ist der Unterkiefer, Z. die quer getroffene Zunge, N. der linke Nasenraum. Sowohl im Ober- wie auch im Unterkiefer sieht man deutlich eine Verdickung des Epithels. Und zwar liegen beide Epithelwucherungen nicht genau einander gegenüber, sondern die des Unterkiefers liegt mehr mesial, während die des Oberkiefers mehr nach aussen liegt. Abbildung 2 zeigt dasselbe Präparat bei starker Vergrösserung. In diesem Stadium besteht das Epithel, das die ganze Mundhöhle überzieht, aus einer einfachen Schicht sehr regelmässig angeordneter, cylinderförmiger Zellen, dem Stratum germinativum, mit grossen, sich vorzüglich färbenden Kernen. Diese Schicht wird nach dem Mesoderm hin scharf durch eine sehr deutlich sichtbare Basalmembran abgegrenzt. Nach der Mundhöhle zu wird sie bedeckt von einer einfachen Lage grosser unregelmässig gestalteter länglicher bis kubischer Zellen mit grossen Kernen, die sich ebenfalls gut färben lassen. An den Stellen, wo sich das Epithel als Anlage der Zahnleiste ins Kiefermesenchym einzusenken beginnt, zeigt sich eine Vermehrung beider Zellarten. Die Basalmembran der cylinderförmigen Zellen ist hier nicht mehr so deutlich sichtbar. Die Einsenkung grenzt sich aber doch scharf gegen das Mesodern ab. Die Cylinderzellen zelbst zeigen nicht mehr die regelmässige Anordnung wie früher. Sie stehen mehr gedrängt und liegen in mehreren Lagen, an der tiefsten Stelle der Einsenkung 3—4, übereinander. Die äusseren Zellen sind gleichfalls bedeutend vermehrt. Sie liegen in ebenso unregelmässigen Schichten über den cylinderförmigen Zellen und füllen den Raum, der ja eigentlich durch die Einsenkung der

cylinderförmigen Zellen entstehen müsste, vollkommen aus, so dass die Oberfläche nach der Mundhöhle zu beinahe eben ist. Es ist weder von einer richtigen Einbuchtung, noch von einer Vorwölbung etwas zu beobachten. Ein „Zahnwall", wie er bei Wiederkäuern beschrieben ist, ist beim Menschen nicht vorhanden.

Die Anlage der Zahnleiste erfolgt im Ober- und Unterkiefer zu gleicher Zeit. Körperlich gedacht, besteht die Anlage in diesem Stadium aus einem flachen Strang, der sich im Bogen von der Medianlinie beiderseits fort über die ganze Länge der Kiefer nach hinten erstreckt. Naturgemäss hat der Bogen im Oberkiefer einen grösseren Radius als im Unterkiefer. Daraus erklärt sich das oben erwähnte und in Fig. 1 und 3 dargestellte Lageverhältnis der Zahnleistenanlage im Ober- und Unterkiefer zueinander auf dem Schnitt.

Diese eben beschriebene Epithelwucherung wächst in Form einer Falte in das Kiefermesenchym ein. Gleichzeitig damit bildet sich neben ihr, d. h. gegen die primitiven Mundränder zu, eine zweite, parallel verlaufende Epithelleiste aus, die Lippenfurchenleiste. Beide Epithelverdickungen stehen miteinander in so innigem Zusammenhang, dass es den Anschein hat, als wären beide aus einer gemeinsamen Anlage hervorgegangen, wie dies Röse behauptet, während bei manchen Tieren, z. B. beim Rind nach Kölliker, bei Erinaceus nach Leche, Lippenfurche und Zahnleiste aus getrennten Anlagen bestehen. Auf Fig. 3 sehen wir die Anlage beider Leisten. Das Präparat stammt von einem 16 mm langen Embryo und zeigt wiederum einen Frontalschnitt durch die linke Gesichtshälfte. Sowohl am Unterkiefer Uk., wie auch am Oberkiefer Ok. zeigen sich deutlich 2 Einstülpungen, die äussere LF. entspricht der Lippenfurchenleiste, während die lingual gelegene ZL. die Zahnleiste ist. Auffallend ist, dass die beiden Leisten im Oberkiefer sehr nahe aneinander liegen, während sie im Unterkiefer weiter aus-

einander rücken. Diesen Befund zeigen auch andere Embryonen gleichen Alters. Die Anlage der Lippenfurchenleiste ist im Ober- und Unterkiefer flacher als die der Zahnleiste. Sie dringt fast senkrecht in den Kiefer ein, während die Zahnleiste schräge lingualwärts, ungefähr in einem Winkel von 45 Grad, sich einsenkt.

Auf Fig. 4 sehen wir dieselben Verhältnisse bei starker Vergrösserung. Wir finden in diesem Stadium, dass sich in der Lippenfurche die cylinderförmigen Zellen nicht sonderlich vermehrt haben. Es sind auch hier nur 2—3 Schichten vorhanden, die vom Kiefermesenchym durch eine Basalmembran scharf geschieden werden. Die polygonalen Zellen dagegen zeigen eine starke Zunahme, so dass auch jetzt noch die ganze Einsenkung völlig ausgefüllt wird. Eine Veränderung dieser Zellen ist jedoch hier noch nicht nachzuweisen. Anders nun die eigentliche Zahnleiste. Man sieht auf den ersten Blick, dass hier die Zellproliferation bedeutend intensiver ist. Die Cylinderzellen sind stark vermehrt und liegen eng aneinander. Die Basalmembran ist nicht mehr deutlich sichtbar. Die Zellen selbst haben sich abgeplattet und teilweise, namentlich an der Stelle der tiefsten Einsenkung, ihre Cylinderform eingebüsst. Stellenweise hat das Epithel den Charakter eines regelmässigen Cylinderepithels völlig verloren. Der Zellverband ist hier vollkommen unterbrochen, und es ist fast unmöglich, die Einsenkung gegen das Mesoderm hin deutlich abzugrenzen. Man hat im ersten Moment den Eindruck, als ob an der Zahnleiste neben dem Übergang aus der Lippenfurchenleiste sich eine Zellwucherung, die durch die ganze Einsenkung verläuft, auf der gegenüberliegenden Seite (auf der Abbildung links) das Stratum germinativum durchbricht und sich in Form eines Stranges in das Mesoderm hineinsenkt, wie die Abbildung 4 deutlich zeigt. Dieser Befund ergibt sich nicht nur auf einem Schnitt, sondern durch die ganze Länge der Leiste hindurch. Es handelt sich

also nicht um „Anschnitte". Ich wage nun nicht, den Befund so zu deuten, als ob das Stratum germinativum an der betreffenden Stelle von einer Zellwucherung aus dem Innern der Zahnleiste heraus durchbrochen wird, sondern neige der Annahme zu, dass die Zellen des Stratum germinativum ihre ursprüngliche Form und regelmässige Stellung verloren haben, so dass die Grenzen der Einsenkung nicht mehr genau zu erkennen sind. Den sich ins Mesoderm scheinbar einsenkenden Strang möchte ich als eine Ansammlung von Mesodermzellen deuten; die strangförmige Anordnung wäre dann zu erklären als Druckerscheinung der schräge sich einsenkenden Zahnleiste. Auch die polygonalen Zellen zeigen ein verändertes Aussehen; ihre Zahl ist bedeutend vermehrt. Sie liegen wirr und regellos nebeneinander und zwar so dicht, dass man die Zellgrenzen nicht mehr deutlich nachweisen kann. Man sieht nur einen Haufen von Zellkernen. Über ihnen liegen einige Schichten dieser Zellen, die ihre platte Gestalt und regelmässige Anordnung gewahrt haben. Auch in diesem Stadium ist eine rinnenförmige Einsenkung von der Oberfläche aus nicht mehr sichtbar. Diese, jetzt aus zwei Leisten bestehende Epithelwucherung erstreckt sich in derselben Länge durch den Kiefer wie im vorigen Stadium und zwar ohne wesentlich ihren Breiten- und Tiefendurchmesser zu verändern. Wir haben auf jedem Schnitt ungefähr das gleiche Bild.

Diesen Zustand behalten Zahnleiste und Lippenfurchenleiste nun eine Zeitlang bei. Die Leisten wachsen allmählich tiefer in das Kiefermesenchym hinein. Über der Lippenfurchenleiste bildet sich eine von der Mundhöhle aus deutlich sichtbare Furche, die Lippenfurche. Die Epithelzellen füllen hier die Einstülpung nicht mehr ganz aus. Ob dies durch „Resorption der oberflächlichen Epithelschichten" geschieht, wie Röse meint, scheint mir zweifelhaft; denn ich habe Resorptionserscheinungen hier nie beobachtet. M. E. hält die Massen-

zunahme dieser oberflächlichen Zellen nicht mit dem Tiefenwachstum des Stratum germinativum gleichen Schritt und es entsteht so eine starke Vertiefung. Von einer solchen ist über der Zahnleiste nur sehr wenig zu bemerken. Sie stellt eine in das Kiefermesenchym einspringende Epithelfalte dar, so dass man an ihr ein labiales und ein linguales Blatt unterscheiden kann. Dies bezieht sich natürlich nur auf das Stratum germinativum, während die Schichte der polygonalen Zellen in der Zahnlseite gewissermassen ein Füllmaterial darstellt, also eine Faltung nicht erkennen lässt.

Bevor ich nun mit der Schilderung der Differenzierungsprozesse an der Zahnleiste fortfahre, muss ich mich mit einem Befund Röses auseinandersetzen. Bei einem menschlichen Embryo von 11 mm Länge aus der Hochstetterschen Sammlung beobachtete Röse (152) als Vorläufer der Zahnleiste im Unterkiefer eine „nur ganz leichte" Verdickung des Epithels. Im Oberkiefer dagegen machte er einen Fund, der ihm von grösster Wichtigkeit erschien. Er sah, dass hier „seitlich von der Durchbruchstelle der Choanen jederseits das Epithel in Form einer kugeligen Wucherung über die Oberfläche hervorragte, während es weiter nach vorn und hinten einfach spindelförmig angeschwollen war". Auch bei einem 12 mm langen Embryo von Keibel fanden sich diese flachen papillenartigen Erhebungen des Epithels. „Im Stadium von 15 mm waren sie wieder verstrichen, d. h. in der Zahnleiste aufgegangen." Wie aus einer Anmerkung S. 451 seiner ersten Arbeit (136) hervorgeht, hat Röse diesen Keibelschen Embryo schon früher untersucht, aber anscheinend diese Schleimhautpapillen damals nicht beobachtet. Röse betrachtet nun diese Vorwölbung des Epithels als die letzten Residuen der primitiven Zahnanlagen niederer Wirbeltiere, welche bekanntlich in Form getrennter papillenartiger Schleimhautvorragungen auftreten. Er schliesst daraus: „Das bunodonte Gebiss des Menschen und der Primaten ist

keineswegs hoch differenziert, sondern stellt unter den Säugetieren eine der primitivsten Gebissformen dar."

Ich selbst habe eine Anzahl von Embryonen des fraglichen Alters, 10, 11, 12 und 13 mm Länge untersucht und derartige Epithelvorwölbungen, die man als Vorläufer der Zahnleiste auffassen könnte, nicht gefunden. Da meine Embryonen vorzüglich konserviert waren, so müssten diese Erhebungen, wenn überhaupt vorhanden, sichtbar gewesen sein. Sie stellen also beim Menschen zum mindesten sicher keinen konstanten Befund dar. Röse selbst hat sie auch bei den übrigen von ihm untersuchten Säugern (Katze und Schwein) nicht auffinden können. Auch mir ist es nicht gelungen, sie beim Schwein nachzuweisen.

Ich habe bei einem 10 mm langen Embryo eine Hervorragung des Epithels gefunden, die der „freien Papille" auf der Röseschen Abbildung sehr ähnlich sieht. Diese Vorwölbung hat jedoch mit der Zahnleiste zweifelsohne gar nichts zu tun. Sie liegt nämlich an der Stelle, wo der mittlere und seitliche Stirnfortsatz sich vereinigen. An der Vereinigungsstelle entsteht nach der Mundhöhle zu eine Vorwölbung, die einer Papille sehr ähnlich sieht, aber mit einer Zahnanlage durchaus nicht im Zusammenhang steht.

Ferner fand ich eine derartige Epithelvorwölbung, die der Röseschen Abbildung vollkommen gleicht, bei einem 40 mm langen Embryo, aber ohne jeden Zusammenhang mit den schon gut entwickelten Zahnanlagen, während ein anderer Embryo des gleichen Alters diesen Befund nicht zeigt.

Ich schliesse daraus, dass im Bereiche der Mundhöhle derartige zufällige Epithelverdickungen häufiger und zwar an ungleichen Stellen auftreten, ohne dass man ihnen irgendeine phylogenetische Bedeutung zusprechen darf. Mir scheint es danach sehr gewagt, eine so geringfügige Verdickung des Epithels, wie Röse sie gefunden haben will, die an ihrer Unter-

fläche eben ist, mit der Anlage eines Zahnes gleichzustellen. Das wäre vor allen Dingen nur erlaubt, wenn es sich um eine wirkliche, wenn auch noch so rudimentäre Schleimhautpapille handeln würde, d. h. wenn eine Ausbuchtung des Epithels vorläge, in deren Inneres sich Mesoderm hineinschiebt. Ich halte infolgedessen die oben zitierten schwerwiegenden Schlüsse, die Röse aus seiner Beobachtung für die Phylogenie des menschlichen Gebisses ziehen zu dürfen glaubt, für nicht berechtigt.

In jüngster Zeit berichtet Adloff (18) über ähnliche placoide Zahnanlagen beim Menschen. Er beschreibt sie bei einem ca. 9 Wochen alten menschlichen Embryo „dicht hinten und lingual neben der Anlage der zweiten Milchmolaren im linken Unterkiefer. Über der Oberfläche des Epithels ragt eine freie Papille empor; andererseits wölbt sich auch das Epithel kuppelförmig in das Bindegewebe vor." Adloff glaubt, dass diese Verwölbung zweifelsohne mit der Zahnleiste in Zusammenhang steht und dass wir hier eine atavistische Reminiscenz an die placoiden Zahnanlagen vor uns hätten. Ich kann mich dieser Anschauung nicht anschliessen und zwar aus verschiedenen Gründen. Das Präparat scheint mir, wenigstens nach der Abbildung zu urteilen, ziemlich stark geschrumpft zu sein. Es ist also die Gefahr eines Kunstproduktes nicht direkt von der Hand zu weisen, ferner ist die eigentliche Papille nur auf 2 Schnitten zu verfolgen, also ist sie sehr klein, am linken Unterkiefer und am linken Oberkiefer ist sie noch weniger ausgeprägt, nur angedeutet, am rechten Oberkiefer überhaupt nicht vorhanden. Ausserdem liegt sie einmal lingual, das andere Mal aber labial der Zahnleiste. An der Vorwölbung ist auf der Adloffschen Fig. 1 nicht einmal die Epithelschichte in der ganzen Dicke beteiligt, sondern nur die oberflächlichen Schichten, während das Stratum germinativum, von dem doch die Wucherung ausgehen müsste, unbeteiligt erscheint und kein anderes Verhalten zeigt wie gewöhnlich. Man vergleiche hiermit die eben ge-

schilderte früheste Anlage der Zahnleiste in der von mir gegebenen Figur 4. Endlich hat Adloff diesen Befund, soviel wenigstens aus seiner Veröffentlichung zu entnehmen ist, nur bei einem einzigen Embryo erhalten. Ich habe mir nun auf diese Veröffentlichung hin noch einmal die Mühe gemacht und meine Serien von den entsprechenden Stadien nach ähnlichen Papillen untersucht; ich habe aber nichts gefunden, was ich der Adloffschen placoiden Zahnanlage gleichsetzen könnte.

Ich glaube, wenn ich zu diesem negativen Resultat noch die schon oben gegen die Adloffsche Deutung angeführten Gründe in Betracht ziehe, sagen zu dürfen, das die von Adloff als placoide Zahnanlagen beschriebenen Vorwölbungen nur einen zufälligen Befund darstellen, dem die ihm zugeschriebene Bedeutung in keiner Weise zukommt.

Ich halte es für unzulässig, aus einem vereinzelten Befund, den man an einem einzigen Objekte nicht einmal an allen in Betracht kommenden Stellen erhalten hat, derartig weitgehende Folgerungen zu ziehen, namentlich wenn dann noch obendrein der Befund selbst nach seiner anatomischen Beschaffenheit so höchst fragwürdiger Natur ist, wie die vorliegende Epithelverdickung in der Adloffschen Arbeit.

Die Entwickelung des Schmelzorganes.

In dem Entwickelungsstadium, in dem wir die Zahnleiste verlassen haben, stellte sie eine Epithelfalte dar, welche in gleicher Breite im Ober- bzw. Unterkiefer verläuft. Im vorliegenden Stadium sehen wir nun, dass sich die Zahnleiste an einigen Stellen etwas tiefer in den Kiefer eingesenkt hat, während die dazwischen liegenden Abschnitte im Wachstum zurückgeblieben sind. So erscheint der freie Rand der Zahnleiste, der ursprünglich annähernd in einer Ebene gelegen war, in Form einer Wellenlinie verlaufend. Auf dem Schnitt erweisen sich diese

noch kurzen Fortsätze kolbenförmig angeschwollen und bilden die sogenannten „Knospen" bzw. das „knospenförmige" Stadium in der Entwickelung des Schmelzorganes; an dieses von Leche so genannte Stadium schliessen sich das „kappenförmige" und später das „glockenförmige" an, Bezeichnungen, die von dem gleichen Autor stammen und in der Literatur allgemein gebräuchlich sind. Der Vorgang, dem die erwähnten Stadien als besonders charakteristische Entwickelungsetappen des Schmelzorganes angehören sollen, wird als „Einstülpung der Papillen" bezeichnet.

Die in der Literatur über diesen Entwickelungsprozess vorhandenen Angaben sind sehr dürftig. Die einzige Frage, die wir von den Autoren behandelt finden und über die viel gestritten wurde, ist, ob das Mesoderm oder das Epithel die aktive Rolle bei der Einstülpung spielt. Wiewohl die Mehrzahl der Autoren sich im letzteren Sinne entschieden haben, hat sich doch keiner der Mühe unterzogen, den Vorgang der sogenannten Einstülpung am Epithel auch wirklich zu verfolgen und damit erst den Beweis der Behauptung zu erbringen. So betont Leche bei Erinaceus (109) „die mechanische Einwirkung der eindringenden Ektodermwucherung auf das Mesoderm" und weist die Angaben von Kölliker und Tomes-Hollaender, dass die Zahnpapillen so ziemlich gleichzeitig mit den Schmelzorganen auftreten, zurück, ohne selbst auf die Wachstumsvorgänge des Ektoderms näher einzugehen.

Auch Röses Angaben über die Einzelheiten des Einstülpungsprozesses sind unvollständig und unklar. In seiner ersten Arbeit (136) schreibt er: „Ob bei dem geschilderten Einstülpungsprozess nach der bisherigen Ansicht dem Bindegewebe die aktive Rolle gebührt, oder ob, wie ich glaube, das Bindegewebe passiv ist, und die späteren Papillen gleichsam von den Epithelmassen der Zahnleiste umwachsen werden, dies ist eine bisher noch offene Frage. Meiner Überzeugung nach hat vom

morphologischen Standpunkt aus letztere Anschauung eine grössere Berechtigung.“ In einer anderen Arbeit (138) gibt er dann weiter an: „Früher stellte man sich die Sachlage so vor, als stülpe sich die mesodermale Papille aktiv in die eingewucherte Zahnleiste hinein. Tatsächlich ist jedoch auch bei diesem Vorgang das Epithel das aktive Element.“ Röse führt nun aber diese Ansicht nicht konsequent durch. Denn im weiteren Verlauf der Untersuchungen spricht er nicht nur von einer Umwachsung „der Papille“, sondern von einer Umwachsung mehrerer Papillen durch das Schmelzorgan bzw. durch die Zahnleiste. Es müsste also das Schmelzorgan einen Mesoderm-Zapfen umwachsen, der sich selbständig zu mehreren Papillen differenziert hätte. Damit wäre also wieder dem Mesoderm eine aktive Rolle zugeschrieben.

Wie verworren die Vorstellungen von diesem Entwickelungsvorgang sind, illustriert besonders deutlich die Darstellung, die die Zahnentwickelung in dem neuen Lehrbuch von Fischer „Bau und Entwickelung der Mundhöhle“ erfahren hat. Er schreibt Seite 288: „Je nach der Anlage ein- oder mehrhöckeriger Zähne werden eine bzw. mehrere solcher Papillen ausgestülpt, wodurch die spätere Gestalt des Zahnes bestimmt wird. Daraus ergibt sich, dass nicht nur das Epithel, wie man bisher allgemein annahm (!), sondern auch das Mesoderm für die Bildung der Zahnform massgebend ist“. Fischer schliesst also, anscheinend ohne es zu wissen, der falschen Anschauung der früheren Autoren sich an. Seine ganze Darstellung der Zahnentwickelung ist überhaupt recht dürftig und mangelhaft. Ich habe den Eindruck, als wenn Fischer überhaupt nur ein einziges Stadium geschnitten und untersucht hätte. Denn fast seine sämtlichen Abbildungen beziehen sich auf einen 5monatlichen menschlichen Embryo, an dem er alle Stadien demonstriert, sogar die Anlage der Lippendurche und Zahnleiste Fig. 172. Ferner zeigt er Tafel VI, Fig. 1 1. die beginnende (!) Einstülpung des Epithels und 2. die be-

ginnende Glockenform. Tafel VII wieder Anlage der Knospenform — alles bei einem 5monatlichen menschlichen Embryo. Dass bei einer derartigen Arbeitsmethode keine auch nur annähernd richtigen Resultate zu erwarten sind, dürfte jedem Unbefangenen einleuchten[1]).

Wie entwickelt sich nun das Schmelzorgan? — Die oben beschriebene Wucherung der Zahnleiste, welche zur Bildung des Schmelzorganes führt, ist an dem freien Rande und an den benachbarten Epithelpartien ihrer labialen Seite lokalisiert. Infolgedessen sehen wir, dass sich die Zahnleiste in diesem Bereich knospenartig ausgeweitet hat. Diese Ausweitung ist durch zwei Furchen, von denen die eine auf der labialen und die andere auf der lingualen Seite verläuft, gegen die übrigen Teile der Zahnleiste abgesetzt. Die labiale Furche ist viel stärker ausgebildet, entsprechend der stärkeren Ausbuchtung der Knospe auf dieser Seite. Sie bezeichnet die Stelle, unter der sich später die mesodermale Papille entwickelt. Die schwächere linguale Furche verschwindet später wieder.

In Fig. 5 ist ein bisher bei menschlichen Embryonen noch nicht dargestelltes frühes Stadium seiner Entstehung abgebildet. Das Präparat stammt von einem 22 mm langen Embryo und zeigt einen Frontalschnitt durch den rechten Oberkiefer. Man sieht auf der Abbildung links die Lippenfurchenleiste und rechts die lingual abgebogene Zahnleiste mit der gegen die Tiefe und labial sich vorbuchtenden Knospe.

Das Epithel der Zahnleiste besteht hier durchwegs aus schönen regelmässig angeordneten Zylinderzellen, deren regelmässige Stellung nur an der Umbiegungsstelle der Leiste, auf

[1]) In Fig. 168 pag. 216 will Fischer die Kommunikation von Nasen- und Mundhöhle bei einem jungen Schafembryo abbilden. Die Figur zeigt jedoch nicht das geringste von Mund- oder Nasenhöhle, sondern einen Schnitt durch das Gehirn, in dem die Ventrikel als Mund- und als Nasenhöhle bezeichnet sind. Derartig grobe Irrtümer sollten doch namentlich in einem Lehrbuch für Studenten nicht vorkommen.

der labialen Seite und an der Stelle der tiefsten Einsenkung gestört ist. Hier stehen die Zellen augenscheinlich sehr gedrängt. Die Zellen im Innern des Schmelzorganes sind grosskernig und von nur regelmässiger Gestalt. Sie sind regellos angeordnet und stehen ebenfalls am dichtesten in den untersten Partien des Schmelzorganes. — Ich kann bei diesem Embryo schon alle 10 Zahnanlagen in jedem Kiefer mehr oder minder deutlich nachweisen.

Im nächsten Stadium, welches einem 32 mm langen Embryo entnommen ist, zeigen sich weitere bedeutende Veränderungen, Fig. 6 zeigt einen Frontalschnitt durch die linke Gesichtshälfte mit einer Zahnanlage im Oberkiefer. Man sieht wieder, wie auf der vorigen Abbildung, die Lippenfurche und lingual die Zahnleiste mit dem Schmelzorgan. Die im vorigen Stadium (Fig. 5) nur schwach angedeutete rinnenartige Vertiefung an der ursprünglichen labialen Seite des Schmelzorganes, welche die zukünftige mesodermale Papille aufzunehmen bestimmt ist, hat sich jetzt vertieft und namentlich auch verbreitert. Sie ist zu dieser viel stärkeren Ausbildung dadurch gelangt, dass inzwischen auch an ihrem oberen, d. h. der Mundhöhlenschleimhaut zugewendeten Rande das Epithel des Schmelzorganes eine kleine knospenartige Ausbuchtung gegen die Tiefe getrieben hat, so dass jetzt zwei faltenartige Vorwölbungen des Epithels vorhanden sind, welche die Rinnen beiderseits umfassen. Das Epithel hat im Bereich der Rinne an Dicke zugenommen. Ganz besonders aber auffallend ist eine Verdichtung in der Mitte derselben an der Vereinigungsstelle der beiden Falten. Auf dem Schnitt hat dieser Epithelknoten die Form eines Ovals. Die Zellen liegen zunächst ganz regellos durcheinander, ihre Kerne färben sich sehr stark. Körperlich gedacht, würde eine Zahnanlage in diesem Stadium als eine seichte Grube auf der labialen Seite der Zahnleiste erscheinen, eingesäumt von den beiden Falten als niedrigen Erhebungen, die nach den beiden Seiten hin all-

mählich auslaufen, um sich bei der benachbarten Anlage wieder zu erheben. Auf dem Grunde der Furche würde man den Epithelknoten als ganz flache Vorwölbung erkennen.

Verfolgen wir nun die Entwickelung weiter (Fig. 7), so sehen wir, dass hauptsächlich die näher dem Mundhöhlenepithel gelegene (labiale) Falte stärker ausgewachsen ist. Der Epithelknoten ist aus der ovalen Form in eine mehr kugelige übergegangen, so dass er nunmehr eine deutliche Vorwölbung gegen das Mesoderm zu bildet. Zur besseren Veranschaulichung habe ich von diesem Stadium Modelle angefertigt, die ich in Fig. 8—11 zur Darstellnng bringe. Ich beginne mit dem Modell vom zweiten Milchmolaren im linken Unterkiefer eines 60 mm langen menschlichen Embryos. Die Fig. 8 zeigt das nach der Bornschen Methode ausgeführte Modell von vorne und von der labialen Seite gesehen, so dass man noch das Mundhöhlenepithel ME, das sich nach rechts zu neigt, in der Verkürzung sieht. Dem Beschauer ist die vertikal durchschnittene Zahnleiste ZL zugewendet, die vom Mundhöhlenepithel sich nach abwärts senkt. An ihrem unteren Ende sitzt labialwärts, auf der Figur rechts, das Schmelzorgan SO, das unten und labialwärts eine von zwei Falten begrenzte Einziehung aufweist. Von der in der Verkürzung gesehenen labialen (auf der Figur rechten) Fläche der Zahnleiste erstreckt sich dicht unter dem Mundhöhlenepithel eine fast horizontal gerichtete Nebenleiste NL labial ins Kiefermesoderm. Weiter nach abwärts, dicht über dem Schmelzorgan, finden wir eine zweite, ebenso gerichtete Leiste Olli, die nach rückwärts in das Schmelzorgan ausläuft. Von den beiden zuletzt genannten Leisten soll in einem späteren Kapitel die Rede sein. Was uns hier besonders interessiert, ist das Schmelzorgan. Dieses bekommen wir von seiner eingebuchteten unteren und labialen Fläche zu Gesicht, wenn wir das Modell um etwas mehr als 90° drehen, so dass sich die auf der vorigen Figur rechts unten gelegene Einziehungsstelle nunmehr dem Beschauer

zuwendet. Wir sehen infolgedessen am linken Ende der Figur noch das Mundhöhlenepithel ME und links daneben die eben beschriebene Nebenleiste NL. Auch die zweite Nebenleiste Olli ist rechts davon dicht am Schmelzorgan sichtbar. Das Schmelzorgan selber hat eine längliche ellipsoide Form. Es zeigt sich am Boden der von den beiden Falten umsäumten Mulde der Knoten schwach entwickelt durch zwei ungefähr in der Längsrichtung verlaufende, noch seichte Furchen abgegrenzt.

Noch deutlicher zeigt sich diese Bildung an dem ebenfalls nach der Bornschen Methode ausgeführten Modell des ersten bleibenden Molaren im rechten Oberkiefer eines 18 cm langen menschlichen Embryo, das in Fig. 10 und Fig. 11 abgebildet ist. Beide Ansichten decken sich mit den in Fig. 8 und Fig. 9 gegebenen Abbildungen des Molaren. Zu der Fig. 10 ist zu bemerken, dass die Zahnleiste ZL nicht, wie in Fig. 8, einem senkrechten (Frontal-)Schnitt durch die Kieferanlage entspricht, sondern einem wagerechten (Horizontal-)Schnitt. An dem nach hinten frei auswachsenden Ende der Zahnleiste bilden sich die Schmelzorgane der bleibenden Molaren nicht an dem unteren labialen Umfang der Zahnleiste wie bei den Milchmolaren, sondern die Faltung erfolgt in der Weise, dass die Einziehung nach hinten sieht. Die Ansicht der Abbildung 10, welche der Figur 8 entspricht, zeigt also das Schmelzorgan nicht von hinten gesehen, wie Fig. 8, sondern von oben, und Fig. 11 nicht von unten, wie Fig. 9, sondern von hinten. Über Fig. 10 ist nichts Besonderes zu bemerken, nur dass die bei Fig. 8 beschriebene untere Nebenleiste Olli ebenfalls vorhanden ist. Was uns wieder besonders interessiert, ist die Flächenansicht in Fig. 11. Sie zeigt uns den Knoten jetzt aufs Deutlichste und ebenso die zwei ihn begrenzenden Längsfurchen.

Kehren wir nun wieder zu den Schnitten zurück, um das Verhalten des Mesoderms zu verfolgen. Dieses zeigt in Fig. 7 der ganzen Kontur des Schmelzorgans entlang das Bild einer

Fig. 11.

Fig. 12.

Fig. 13.



Fig. 14.

Fig. 15.

Fig. 16.

Fig. 17.

Fig. 18.

Fig. 19.

Verlag von J. F. Bergmann in Wiesbaden.

Verdichtung. Besonders deutlich ist dieselbe gerade unter der Einbuchtung des Schmelzorgans. Derartige Bilder mögen den Anlass zu der Behauptung gegeben haben, dass sich die Papille selbständig entwickle. Jedoch findet man hier nicht eine derartige Anzahl von Mitosen, dass man die Zellverdichtung auf eine Neubildung von Zellen zurückführen könnte. Die Verdichtung erfolgt vielmehr nur durch eine Zusammenschiebung der Zellen durch das sich einsenkende Epithel, was schon daraus hervorgeht, dass auch zu beiden Seiten des Schmelzorgans, ja sogar auch gegenüber Partien der Zahnleiste, an denen niemals ein Schmelzorgan zur Ausbildung gelangt, die gleichen Mesodermverdichtungen sich vorfinden. Die Ansicht, dass das Schmelzorgan durch die mesodermale Papille eingestülpt wird, ist ohne jeden Zweifel unhaltbar. Das Epithel des Schmelzorgans ist einzig und allein das formgebende Element. Es ist aufzufassen als eine Platte, die in dem völlig indifferenten Kiefermesenchym liegt und sich nach jeder Richtung hin ein-, bzw. ausbiegen kann, und wir müssen uns die Entstehung einer Zahnanlage so vorstellen, dass primär sich die Schmelzleiste faltet und dass dann erst sekundär die Papille in die entstehenden Ausbuchtungen sich hineinschiebt.

Ich fasse nun zum Schluss dieses Abschnittes die Hauptergebnisse desselben nochmals kurz zusammen.

Erstens: Die „knospenförmige" Anlage des Schmelzorganes wandelt sich in den „kappen-" und „glockenförmigen" Zustand nicht dadurch um, dass eine Strecke ihrer Wand sich — sei es aktiv oder passiv — einbuchtet, wie die Autoren bisher angenommen haben. Es kommt vielmehr zu der Knospe als primärer Ausbuchtung (Fig. 5) noch eine zweite Vorbuchtung der Zahnleiste hinzu, die an deren labialer Seite oberhalb der Knospe auftritt. In Fig. 5 ist diese Epithelstrecke noch kaum merklich vorgebuchtet. Aber die Furche, welche sie von der Knospe trennt, ist schon sehr deutlich. In Fig. 6 und Fig. 7 ist sie

schon kräftig vorgewölbt, so dass das Schmelzorgan auf dem Schnitte jetzt aus zwei durch eine Bucht getrennten Epithelfalten besteht, einer primären lingualen und einer später entstandenen labialen. Das ist das kappenförmige Stadium. Es bildet sich also nicht durch die Einstülpung, sondern dadurch, dass beiderseits von der scheinbar eingebuchteten Stelle die Umgebung sich faltig vorwölbt. Aus dieser Entstehungsweise (Figg. 5—7) ergibt sich auch ohne weiteres, dass die Einbuchtung des Schmelzorgans nicht an der tiefsten Stelle der Zahnleiste an der Knospe auftritt, sondern oberhalb derselben an der labialen Seite der Leiste. (Die „seitliche Einstülpung" Röses.)

Zweitens: Die labiale Rinne, welche die Knospe nach oben begrenzt (Fig. 5), verbreitert sich, wenn über ihr die zweite labiale Falte erscheint. In ihrem Bereiche verdickt sich das Epithel mächtig zu einem bisher nicht bekannten Gebilde, für das ich den Namen „Schmelzknoten" einführe. Dadurch, dass derselbe nicht nur nach oben gegen die Schmelzpulpa, sondern auch nach unten gegen das Mesoderm sich vorwölbt, kommen auf der unteren eingebuchteten Fläche des Schmelzorgans jetzt zwei Furchen zustande, welche den Knoten gegen die Falten abgrenzen (Fig. 6 und Fig. 7, Fig. 9 und Fig. 11). Von diesen, für die Formierung der Zahnkrone wichtigen „Schmelzrinnen", wie ich sie nenne, haben wir im folgendem Kapitel auszugehen. Hier sei nur bemerkt, dass „Schmelzknoten", sowie „Schmelzrinnen" an allen Zahnanlagen, also auch an den Schneide- und Eckzähnen des Milch- und bleibenden Gebisses in gleicher Weise auftreten, so dass es im vorliegenden Entwickelungsstadium unmöglich ist, das Schmelzorgan eines Frontzahnes seiner Form nach von dem eines Molaren bezw. Prämolaren zu unterscheiden.

Die Differenzierung des Schmelzorgans.

Im weiteren Verlauf der Entwickelung zeigt sich, dass sich die einzelnen Zahntypen verschieden verhalten, und zwar auf

der einen Seite die Incisivi, auf der anderen die Canini und die Molaren. Es ist daher geboten, die weitere Ausbildung der einzelnen Formen getrennt zu behandeln.

Was die Incisivi anlangt, so können wir uns kurz fassen, da es sich um eindeutige, auf die Entwickelung der definitiven Form hinauslaufende Vorgänge handelt. Die Differenzierung beginnt mit der Auflösung des Schmelzknotens. Wir sehen ihn zunächst seine Färbbarkeit verlieren, die vorher noch scharfe Grenze gegen die Schmelzpulpa wird undeutlich, so dass die ihn bildenden Zellen schliesslich ohne Grenze in die Schmelzpulpazellen übergehen. Als einziger Hinweis auf sein ursprüngliches Vorhandensein sehen wir nur noch die Vorwölbung gegen das Mesoderm, in dessen Bereich das innere Schmelzepithel wieder schöne Zylinderzellen zeigt, und die beiden Schmelzrinnen. Auch diese zeigen starke Veränderungen. Gleichzeitig mit der Auflösung des Schmelzknotens hat die labiale Schmelzrinne bedeutend an Tiefe zugenommen, und zwar in dem Masse, als die linguale seichter geworden ist. Die labiale Schmelzrinne dringt im weiteren Verlauf der Entwickelung noch tiefer in das Schmelzorgan ein, während die linguale mehr und mehr verstreicht. Unter der labialen bildet sich die Schneidezahnkante, unter der lingualen das Tuberculum coronae, der durch den Schmelzknoten bedingten Vorwölbung entspricht die schwache Aushöhlung der lingualen Seite der Krone. Wie man sieht, kann man aus der Form des Schmelzorgans in diesem Stadium die Form der fertigen Schneidezahnkrone einfach ableiten. Das Schmelzorgan stellt sozusagen eine Gussform der Schneidezahnkrone dar. Vgl. Textfigur 1—3.

Ungleich komplizierter gestaltet sich die Differenzierung des Schmelzorgans bei den Molaren. Ich habe die sich hierbei abspielenden Vorgänge genau untersucht und dabei Beobachtungen gemacht, die wiederum allen Autoren entgangen sind. Sie sind meines Wissens auch bei Tieren noch nicht

beschrieben worden. Es handelt sich dabei um eigentümliche strangförmige Verdichtungen der Schmelzpulpa. Ich habe diese Befunde im allgemeinen bei Molaren, und zwar bei Milchmolaren und bei bleibenden erhalten. Sonderbarerweise sind sie bei den letzteren deutlicher als an den Milchmolaren zu konstatieren. Dass diese Befunde von allen Autoren bisher übersehen sind, hat höchstwahrscheinlich seinen Grund in dem noch zu besprechenden Lageverhältnis des ersten bleibenden Molaren zur Zahnleiste in den ersten Stadien seiner Entwickelung. Während nämlich sich die Zahnleiste und die Schmelzorgane

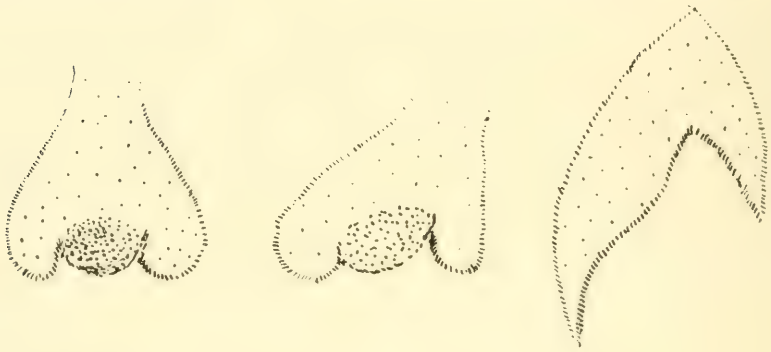

Figg. 1—3.

der Milchzähne in fast senkrechter Richtung zum Mundhöhlenepithel einsenken, hört hinter dem 2. Milchmolaren die Verbindung mit dem Mundhöhlenepithel auf und die Zahnleiste wächst frei, fast ganz wagrecht ins Kiefermesenchym fort, so dass die Anlage des ersten bleibenden Molaren im ersten Stadium der Entwickelung nur ganz wenig schräge, fast in einem Winkel von 90 Grad zum zweiten Milchmolaren zu liegen kommt. Vergleiche mein Modell Fig. 27.

Wenn man also einen Schnitt durch die ganze Höhe des Schmelzorgans des ersten bleibenden Molaren erhalten will, muss man einen Horizontalschnitt durch den Kiefer legen, man erhält dann

durch den ersten Molaren einen Schnitt, der den Frontalschnitten der Milchzähne entspricht. Wenn man die Gegend des ersten Molaren in richtige Frontalschnitte zerlegte, was wohl meistens geschehen ist, so erhielt man stets Schiefschnitte durch den ersten Molaren und da auch nicht rekonstruiert wurde, so entgingen die feinen Veränderungen im Schmelzorgan dem Auge des Beobachters.

Wir gehen aus von einem Stadium, welches sich an das in Fig. 7 dargestellte unmittelbar anschliesst. Abbildung 12 zeigt einen Horizontalschnitt durch den ersten bleibenden Molaren im rechten Oberkiefer eines 18 cm langen menschlichen Embryos in stärkerer Vergrösserung. ZL ist die Zahnleiste, SO das Schmelzorgan, die linke Seite der Abbildung entspricht der lingualen Seite des Objektes, die rechte der labialen. Das Schmelzorgan steht noch in breiter Verbindung mit der Zahnleiste. Die Cylinderzellen des äusseren Epithels sind ziemlich niedrig und werden nach dem inneren Epithel zu allmählich höher (in Fig. 12 wird auf der labialen Seite nur durch Schrägschnitt höheres Epithel vorgetäuscht). Am inneren Schmelzepithel sehen wir den Schmelzknoten, labial und lingual begrenzt von den beiden Schmelzrinnen. Gegenüber dem vorigen Stadium hat der Schmelzknoten offenbar an Färbbarkeit eingebüsst. Dies zeigt sich namentlich an den gegen die Schmelzpulpa zu gelegenen Partien, wenngleich diese immerhin noch stärker gefärbt erscheinen als die Pulpazellen und somit eine Abgrenzung ermöglichen. Gleichzeitig lässt sich in diesem Stadium die feinere Struktur des Schmelzknotens deutlicher erkennen. Wir sehen die Zellen in konzentrisch geschichteten, bogenförmigen Reihen angeordnet.

Als wesentlich Neues wäre also in diesem Stadium nur die geringere Färbbarkeit des Schmelzknotens gegenüber früheren Stadien (Figg. 6, 7) hervorzuheben. Eine solche Abnahme der Färbbarkeit des Schmelzknotens ist, wie schon erwähnt, auch bei den Frontzähnen zu konstatieren und leitet dort die Auf-

lösung desselben ein. Auch bei den Molaren verschwindet der Schmelzknoten im Laufe der Entwickelung, wie dies aus den Figg. 14, 16, 19, 20 zu ersehen ist. Gleichzeitig aber treten im Innern des Schmelzorgans in bestimmter Anordnung verdichtete Zellinseln auf, die mit fortschreitender Entwickelung miteinander konfluieren zu einem einheitlichen Strang, der von der Stelle des Schmelzknotens aus frei durch das Innere des Schmelzorgans bis zu dessen Decke zieht, um daselbst am äusseren Schmelzepithel zu enden.

Seine Entstehung mögen die folgenden Abbildungen erläutern. In Fig. 13, einem Horizontalschnitt durch den ersten bleibenden Molaren, ist der Schmelzknoten noch deutlich zu erkennen. Er hat sich verbreitert und scheint stärker in das Innere des Schmelzorgans vorgewuchert zu sein, während seine Vorwölbung gegen das Mesoderm (Fig. 12) fast verschwunden ist. Strukturell bieten nur seine centralen, schwach gefärbten Partien ein ähnliches Bild wie im vorigen Stadium. An seiner Peripherie dagegen bemerken wir bedeutende Veränderungen, die in einer intensiveren Färbung zunächst ihren Ausdruck finden. An dem dem Mesoderm zugewendeten Abschnitt sehen wir die Zellen sich epithelartig aufreihen, derart, dass die früher (Fig. 12) mit dem längsten Durchmesser tangential zur Unterfläche gestellten Zellen sich aufrichten und eine zur Unterfläche senkrechte Stellung einnehmen. Dieser Prozess scheint von der Mitte gegen die beiden Schmelzrinnen fortzuschreiten, in deren Bereich das Epithel noch das gleiche Bild wie im vorigen Stadium zeigt. An der inneren, d. h. der Schmelzpulpa zusehenden Oberfläche ist der Schmelzknoten von einer fast gleichmässigen Lage verdichteten Pulpagewebes umgeben, das sich nur schwer gegen das Gewebe des Schmelzknotens abgrenzen lässt. Auf der höchsten Stelle des Schmelzknotens erhebt sich aus dieser Verdichtung ein Fortsatz, der in gerader Richtung dem äusseren Schmelzepithel zustrebt.

Fig. 14, wieder ein Schnitt durch den ersten bleibenden Molaren, zeigt ein etwas älteres Stadium. Durch die Grössenzunahme des Schmelzorgans ist die Zahnleiste schon sehr stark zusammengeschoben und hat an der Verbindungsstelle mit dem Schmelzorgan auf der labialen Seite (auf der Figur linken) einige starke Falten gebildet. Am Boden des Schmelzorgans finden wir an Stelle des Schmelzknotens im vorliegenden Schnitt eine flache Einbuchtung. Im Zusammenhang damit erscheinen auch die Rinnen zu beiden Seiten des Knotens, die in Fig. 12 sehr deutlich hervortreten und auch in Fig. 13 noch zu erkennen

Fig. 4.

sind, verschwunden. In Wirklichkeit ist beides nur durch die gewählte Schnittrichtung bedingt. Ich ergänze deshalb die Fig. 14 durch einen beistehend im Text dargestellten Schnitt eines Rekonstruktionsmodelles (Textfigur 4), auf welchem noch etwas deutlicher als in Fig. 13 der Schmelzknoten auch als schwache Vorwölbung und zu beiden Seiten desselben die Schmelzrinnen, namentlich scharf die labiale zu sehen sind. Ich muss diese Erläuterung hier einfügen, weil in Fig. 14 am Boden des Schmelzorgans lingual von der Grube des Schmelzorgans eine zweite Vertiefung auffällt, die man irrtümlicherweise für die erwartete linguale Schmelzrinne halten könnte. In Wirklichkeit ist diese

Grube der Ausdruck für eine Furche, welche durch die jetzt einsetzende Abschnürung des Schmelzorgans bedingt ist. Wir werden später noch auf dieselbe zurückkommen und wenden uns jetzt wieder dem Schmelzknoten zu. Dieser setzt sich nach aufwärts in eine Säule verdichteten Zellmaterials fort, welche das Schmelzorgan in seiner ganzen Höhe durchsetzt, und, sich konisch verjüngend, das äussere Schmelzepithel erreicht. Mit ihm steht sie in inniger Verbindung, indem sie dasselbe einzieht. Dieser Strang mag den Namen „Schmelzstrang" erhalten.

Der Schmelzstrang ist zur Zeit seiner vollen Entwickelung von dem umgebenden Pulpagewebe so deutlich abgegrenzt, dass man in den Schnittzeichnungen seine Konturen ziemlich scharf eintragen und ihn daher auch rekonstruieren kann. In Fig. 15 ist eine Rekonstruktion des vorliegenden Stadiums abgebildet. Um das Innere des Schmelzorgans sichtbar zu machen, wurde das Modell in der Längsrichtung durchschnitten und von der Seite gesehen gezeichnet. Es sei hier ausdrücklich darauf hingewiesen, dass die Verdichtung, was aus dieser Figur nicht zu ersehen ist, seitlich nirgends mit der Wand des Schmelzorgans in Verbindung steht, sondern ringsum frei die Schmelzpulpa durchzieht.

Was die Herkunft des Schmelzstranges anlangt, so weist ein Vergleich der Fig. 13 mit Fig. 14 entschieden darauf hin, dass mindestens seine untere Hälfte aus dem Material des Schmelzknotens hervorgeht. Dieser Abschnitt entspricht dem Schmelzknoten der Lage nach und dehnt sich wie dieser bis zu den Schmelzrinnen aus. Für die obere Hälfte des Stranges hingegen ist eine Entstehung durch selbständige Verdichtung des Pulpagewebes nicht von der Hand zu weisen.

Einen weiteren Fortschritt in der Ausbildung des Schmelzorgans zeigt Fig. 16, wieder ein Horizontalschnitt durch den ersten bleibenden Molaren. Die den beiden Schmelzrinnen ent-

sprechenden Einbuchtungen am Boden des Schmelzorgans haben sich gegenüber dem vorigen Stadium (Textfigur 4) erheblich vertieft und verbeitert, namentlich gilt dies für die labiale Schmelzrinne. Zwischen ihnen buchtet sich der Boden des Schmelzorgans leicht nach unten aus, der Vorwölbung des ehemaligen Schmelzknotens entsprechend. In die Schmelzrinne ragt jetzt eine deutlich von der Umgebung abgegrenzte, gablig geteilte Mesodermpapille empor, die aus verdichtetem Mesenchymgewebe besteht, auf deren nähere Beschreibung ich aber verzichte, da sie, wie aus der Abbildung hervorgeht, am vorliegenden Objekt erheblich geschrumpft ist. Der Schmelzstrang ist gegenüber dem Stadium der Fig. 14 erheblich schlanker geworden. Von einer Einziehung des äusseren Schmelzepithels ausgehend, läuft er, sich etwas verbreiternd, auf den Grund der tiefer eingezogenen labialen Schmelzrinne zu. Von hier aus umgreift er, auf dem Schnitte sich in zwei Äste teilend, kappenartig den eingesenkten Boden des Schmelzorgans. Der kürzere labiale Ast lässt sich entlang der labialen Rinne bis zur Umschlagstelle des Schmelzepithels verfolgen, der längere linguale Ast bis zur lingualen Schmelzrinne, wo er in eine an der lingualen Wand des Schmelzorgans gelegene Zellverdichtung übergeht. Wenn man sich die beiden Äste plastisch vorstellt, so bilden sie den Mantel eines Kegels, der dem inneren Schmelzepithel aufsitzt. An Stärke nimmt diese Schicht mit der weiteren Entwickelung ab, vgl. Fig. 14 mit Fig. 19. Das unter ihm befindliche innere Schmelzepithel, das während der Schmelzknotenbildung sein epitheliales Gefüge eingebüsst hatte, vgl. Fig. 12, stellt sich allmählich wieder her. Im Stadium der Fig. 16 ist immer noch an einzelnen Stellen am Grunde der Schmelzrinnen keine Spur eines Epithels vorhanden, so dass das Schmelzstranggewebe von dem mesodermalen Papillengewebe nicht geschieden erscheint. Ja man könnte an diesen Stellen, wenn nicht allgemeine Gründe dagegen sprächen, bei rein objektiver Be-

trachtung der Schnitte sogar zu der Ansicht kommen, dass hier Zellen aus dem Schmelzstranggewebe in das Papillengewebe hineingepresst würden. Später regeneriert sich auch an diesen Stellen das Epithelgewebe, wie Fig. 19 zeigt.

Zum Schlusse demonstriere ich noch in Fig. 17 und 18 eine nach His angefertigte Rekonstruktion der Serie 16. Die zwei Abbildungen zeigen das Modell in der Ansicht von vorn und hinten und zeigen damit deutlich, dass der Schmelzstrang allseitig frei durch die Schmelzpulpa läuft. Auch die etwas ältere Entwickelungsserie der Fig. 19 wurde nach His rekonstruiert und ergab eine völlige Übereinstimmung mit der in Figg. 17 und 18 abgebildeten.

Die gegebene Beschreibung bezieht sich auf die bleibenden Molaren. Hier fand ich den Schmelzstrang ausnahmslos und zwar so deutlich, dass man ihn rekonstruieren konnte. Am besten ausgeprägt an Embryonen bis zu 24 cm Totallänge. Bei den Milchmolaren ist der Schmelzstrang bei weitem nicht so deutlich wie bei den bleibenden. In einer Anzahl von Fällen kann man ihn jedoch, wie Fig. 20 zeigt, in allen Einzelheiten verfolgen, wie bei den bleibenden Molaren. Er geht als eine aus verdichtetem Schmelzpulpagewebe bestehende Zellsäule, die an einer trichterförmigen Einziehung des äusseren Schmelzepithels beginnt, frei durch das lockere Pulpagewebe, um an der tiefsten Einziehungsstelle der labialen Schmelzrinne zu haften. Von hier aus kann man seine Gabeläste mehr oder minder deutlich am Boden des Schmelzorgans namentlich nach der lingualen Schmelzrinne zu verfolgen.

Fig. 21 und Fig. 22 zeigen das in Wachs rekonstruierte Modell der Serie 20 von vorne und hinten gesehen.

Der Strang erscheint hier nie so kräftig entwickelt wie bei den bleibenden Molaren. Bei der Mehrzahl der Objekte ist er so schwach, dass nur der, der das Gebilde kennt, ihn auch bei den Milchmolaren herausfinden wird. Offenbar sind es keine

Zufälligkeiten, sondern Gesetzmässigkeiten, die den Grad der Ausbildung der Stränge hier bedingen, denn der jeweilige Entwickelungszustand derselben, wenn er auch von Individuum zu Individuum schwankt, ist am nämlichen Objekt auf beiden Seiten der gleiche.

Vielleicht erklärt sich der Unterschied in der Entwickelung bei den bleibenden und den Milchmolaren dadurch, dass bei den bleibenden Molaren die Entwickelung bedeutend langsamer vor sich geht als bei den Milchmolaren, und dass infolgedessen bei ihnen die einzelnen Entwickelungsphasen besser und deutlicher zu verfolgen sind.

Was die Frontzähne anbelangt, so fehlt der Schmelzstrang bei den Incisiven stets, bei den Canini habe ich ihn seltsamerweise so deutlich wie bei den Milchmolaren gefunden. Er ist für den, der das Gebilde schon an anderen Zähnen kennen gelernt hat, auch bei den Eckzähnen stets nachzuweisen. In einzelnen Fällen erhielt ich jedoch auch Bilder, die denen der ersten bleibenden Molaren in der Ausbildung des Schmelzstranges völlig glichen.

Ich bilde in Fig. 25 einen Schnitt durch den Eckzahn im linken Oberkiefer eines 30 cm langen Embryos ab. Das Schmelzorgan zeigt ausgeprägteste Glockenform. Es hat sich von der Zahnleiste schon ziemlich abgeschnürt. Die Zahnleiste steht noch in Verbindung mit dem Mundhöhlenepithel, sie ist vielfach zerklüftet und an einzelnen Stellen auffallend dünn, fast schon durchlöchert. Die sich lingual (auf der Abbildung nach links) erstreckende Ersatzleiste zeigt ebenfalls mannigfache Fortsätze. Auf der Spitze der Papille sieht man einen hellen Streifen. Dieser wird gebildet durch die Cylinderzellen, deren Zelleib sich bedeutend verlängert hat; als Vorbereitung zur späteren Kalkbildung. Im Schmelzorgan selbst lassen sich an der der Papille zugewendeten Seite deutlich drei Schichten von Zellen unterscheiden: 1. Die Cylinderzellenschicht, 2. eine Schicht

rundlicher Zellen und darüber 3. eine Schicht von sehr regelmässig in mehreren Lagen angeordneten, länglichen Zellen. Aus dieser Zellschichte erhebt sich ein dichter Strang, der aus denselben Zellen besteht, und sich nach oben, etwas an Menge und Dichte abnehmend, zum äusseren Epithel des Schmelzorgans erstreckt. An der Stelle, wo das äussere Epithel erreicht wird, befindet sich eine scharf ausgeprägte tiefe Einziehung. Die Rekonstruktion der Schnittserie zeigt diese Einziehung sehr deutlich. Eine andere Rekonstruktion, die auf Glas nach His angefertigt wurde, zeigt wieder im Innern des Schmelzorgans einen kompakten, nach der Papille zu etwas dickeren, nach dem äusseren Epithel an Umfang etwas abnehmenden Strang, der das äussere Epithel an der Einziehungsstelle erreicht.

Ich bringe im folgenden einige Abbildungen von Milchmolaren, die uns auch gleichzeitig über die weiteren Schicksale des Schmelzstranges Aufschluss geben.

Mit der weiteren Entwickelung des Schmelzorgans bildet sich nämlich der Schmelzstrang wieder zurück und verschwindet allmählich. In Fig. 23, einem Schnitt durch den ersten Milchmolaren, ist der Schmelzstrang zwar noch deutlich zu sehen, scheint sich aber in seinen centralen Partien schon aufzulösen, wie er auch auf nur wenigen aufeinanderfolgenden Schnitten verfolgbar ist. Diese Rückbildung ist im folgenden Stadium der Fig. 24, die ebenfalls einen Schnitt durch den ersten Milchmolaren darstellt, noch ausgesprochener. Hier hat sich seine Verbindung mit dem inneren bzw. äusseren Schmelzepithel gelöst und nur noch Reste von ihm schweben in der Schmelzpulpa. So verschwindet der Schmelzstrang im weiteren Verlaufe der Entwickelung, ohne irgendwie Spuren zu hinterlassen. Auch die Einziehung des äusseren Schmelzepithels verstreicht mit der weiteren Grössenzunahme des Schmelzorgans.

Wenn die beiden eben besprochenen Abbildungen auch Milchmolaren entnommen sind, so wurde doch selbstverständlich

die Rückbildung der Stränge auch an bleibenden Molaren untersucht; sie verläuft genau so wie bei den Milchmolaren.

Ausser diesem centralen Schmelzstrang ist nun, wie aus den Abbildungen 14, 16, 19 zu ersehen ist, noch eine zweite Verdichtung vorhanden, die die linguale Seite des Schmelzorgans einnimmt. Sie beginnt im Stadium der vollen Ausbildung (vgl. Fig. 14) breit an der oberen Wand des Schmelz organes, an der lingualen Hälfte also an der Verbindung des Schmelzorgans mit der Zahnleiste und zieht sich verjüngend an der lingualen Seite des Schmelzorgans herab zu jener schon früher erwähnten lingualen Rinne, die später beschrieben werden soll und die mit dem Abschnürungsvorgang des Schmelzorgans von der Zahnleiste in Zusammenhang steht. Diese wandständige Zellverdichtung ist bei bleibenden und Milchmolaren in gleicher Ausbildung vorhanden und verschwindet nach der Auflösung des Schmelzstranges ebenfalls wenigstens zum grössten Teil. Die wandständige Zellverdichtung habe ich, wenn auch in wechselnder Ausbildung, bei allen Zähnen nachweisen können.

Ich komme nun zu der Frage nach der Bedeutung der beschriebenen Zellverdichtungen. Was zunächst den centralen Strang anlangt, so muss es auffallen, dass er stets zur tieferen labialen Schmelzrinne hinzieht und dass seine Ausbildung zeitlich mit einer augenfälligen Vertiefung der Rinne zusammenfällt. Dieser Umstand weist darauf hin, dass der Strang mit der zur definitiven Höckerbildung führenden Formung des Schmelzorgans in kausalem Zusammenhang steht. Diese Vermutung wird fast zur Gewissheit, wenn man sieht, dass auch das obere Ende des Stranges eine trichterförmige Einziehung des äusseren Schmelzepithels hervorruft. Man kann sich der Vorstellung nicht entziehen, dass das verdickte Gewebe des Stranges eine Zugwirkung, oder richtiger gesagt, eine fixierende Wirkung auf seine beiden Enden ausübt. Infolgedessen können bei fortschreitendem Wachstum des Schmelzorgans an den An-

satzstellen des Stranges das äussere und das innere Schmelzepithel sich nicht in dem gleichen Masse ausdehnen, wie die übrigen Teile des Organs. Ein weiterer Beweis für diese Auffassung ergibt sich daraus, dass die Einziehung des äusseren Epithels mit der Rückbildung des Stranges wieder verstreicht, dagegen die Einziehung der labialen Schmelzrinne erhalten bleibt. Es hat sich nämlich inzwischen eine wohlausgebildete Mesodermpapille entwickelt (Figg. 23 und 24), die von unten her in die Einbuchtung des Schmelzorgans hineinragt. Möglicherweise ist sie es, die den Schmelzstrang in seiner mechanischen Bedeutung für das innere Schmelzepithel ablöst und nunmehr die Stütze desselben von unten her übernimmt. Unaufgeklärt bleibt dabei die Frage, ob auch die schwächere linguale Rinne, die sich ebenfalls vertieft, vom Schmelzstrang mechanisch beeinflusst wird. Würde der linguale Schenkel des auf dem Schnitt sich gabelnden Stranges frei durch die Schmelzpulpa zur lingualen Rinne ziehen, so würde ich keine Bedenken tragen, die Vertiefung dieser Rinne auf eine Zugwirkung des Stranges zurückzuführen. Von einer solchen Anordnung ist aber keine Rede. Vielmehr sitzt das Schmelzstranggewebe dem ganzen Boden des Schmelzorgans von der labialen zur lingualen Rinne ohne Unterbrechung auf.

Was nun die wandständige Verdichtung betrifft, so erscheint hier eine dem Schmelzstrang analoge mechanische Deutung wenig plausibel. Das einzige, was sich in dieser Beziehung anführen liesse, ist, dass die Verdichtung in ihrer Lagerung quer vor der Ansatzstelle der Zahnleiste die Bedeutung haben könnte, zu verhindern, dass während des Wachstums des Schmelzorgans Teile der Zahnleiste durch Auseinanderziehen ihrer beiden Blätter in das Schmelzorgan einbezogen werden. Möglicherweise steht die Verdichtung auch mit der Abschnürung in irgend einer Beziehung, worauf der beschriebene Zusammenhang mit der unteren Abschnürungsfalte hinweisen könnte. Ich

halte es jedoch noch, bevor weitere Beobachtungen hierüber auch an primitiven Gebissen vorliegen, für verfrüht, eine definitive Deutung zu geben und weitere Schlussfolgerungen zu ziehen.

Die Abschnürung der Schmelzorgane von der Zahnleiste.

In früheren Entwickelungsstadien repräsentieren sich die Schmelzorgane der einzelnen Zähne bekanntlich noch nicht als selbständige Gebilde, sondern erscheinen als erweiterte Partien der Zahnleiste, die von ihr nicht scharf abgegrenzt sind und auch unter sich noch zusammenhängen. Dies lässt sich an Figg. 14 und 15 demonstrieren. Hier stellt die senkrecht herabsteigende linguale (auf der Abbildung rechtsseitige) Wand des Schmelzorgans zugleich die linguale Wand der Zahnleiste dar. Führt man einen Schnitt vor oder hinter dem Schmelzorgan, so tritt an Stelle des letzteren die freie Zahnleiste auf in der gleichen Tiefenausdehnung wie das Schmelzorgan. An ihren vorderen und hinteren Enden laufen die Schmelzorgane allmählich in die Zahnleiste aus, wie aus Fig. 9, der Ansicht eines jungen Schmelzorgans von unten, zu entnehmen ist. Auch unter sich grenzen sich die einzelnen Schmelzorgane nicht scharf ab. Mit dem weiteren Wachstum aber machen sie sich von der Zahnleiste mehr und mehr frei. Sie fangen an, sich von der Zahnleiste „abzuschnüren", wie Röse diesen Vorgang bezeichnet.

Die Abschnürung erfolgt nicht gleichzeitig bei allen Zähnen, sondern geht allmählich vor sich und zwar in der Reihenfolge von den Scheidezähnen über den Eckzahn zu den Molaren hin. Ein unbedingt genauer Zeitpunkt für den Beginn der Abschnürung lässt sich natürlich nicht festlegen. Erstens ist es Auffassungssache des einzelnen, wann er ein Stadium als beginnende Abschnürung bezeichnen will, und andererseits kommen bei den einzelnen Objekten ziemlich bedeutende Verschiedenheiten in

der Entwickelung vor. Im allgemeinen wird man sagen können, dass die Abschnürung der Frontzähne bei einem Embryo von ca. 10 cm Länge beginnt. Der Eckzahn folgt nur wenig später, beim 12 cm langen Embryo folgen auch die Milchmolaren. Der erste bleibende Molar beginnt mit der Abschnürung ungefähr beim Embryo von 25 cm Länge.

Es handelt sich nun bei der „Abschnürung" um folgendes: Bis zu dem eben beschriebenen Entwickelungszustand bildet das linguale Blatt der Zahnleiste zugleich die linguale Wand des Schmelzorgans. Damit nun das Schmelzorgan von der Zahnleiste vollständig frei werden kann, muss an den in Betracht kommenden Stellen erstens ein labiales Blatt der Zahnleiste und zweitens die linguale Wand des Schmelzorgans neu gebildet werden.

Im einzelnen spielt sich der Vorgang folgendermassen ab: Es entsteht am mesialen und distalen Ende des Schmelzorgans, und zwar an der Übergangsstelle des äusseren Schmelzepithels in das labiale Blatt der Zahnleiste je eine Einsenkung. Diese wachsen einander entgegen, indem sie sich taschenförmig zwischen Schmelzorgan und Zahnleiste hineinschieben. Gleichzeitig bildet sich am unteren Ende der lingualen Wand des Schmelzorgans, da wo dieselbe in die untere Wand übergeht, eine Furche, die in Fig. 14 und 23 auf dem Schnitt zu sehen ist. Das lingual von ihr gelegene untere Ende der Zahnleiste ragt infolgedessen in Gestalt eines Fortsatzes EL vor. Dieser Vorsprung entspricht bei den Milchzähnen der ersten Anlage der Ersatzleiste. Im weiteren Verlauf dringt die Furche tiefer zwischen Schmelzorgan und Zahnleiste ein, wodurch sowohl die neu entstehende linguale Wand des Schmelzorgans entsprechend an vertikaler Ausdehnung gewinnt, als auch die Ersatzleiste EL eine deutlichere Ausbildung erfährt. Zugleich breitet sich die Furche auch in transversaler Richtung aus, d. h. in der Richtung der Zahnleiste, derart, dass sie das Schmelzorgan von unten und

Fig. 20.

Fig. 21.

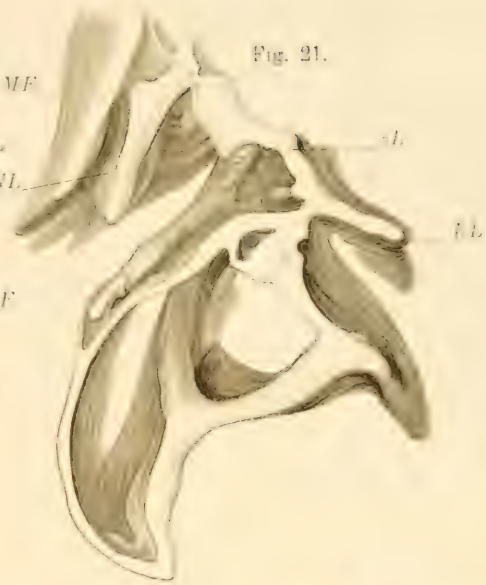

Fig. 22.

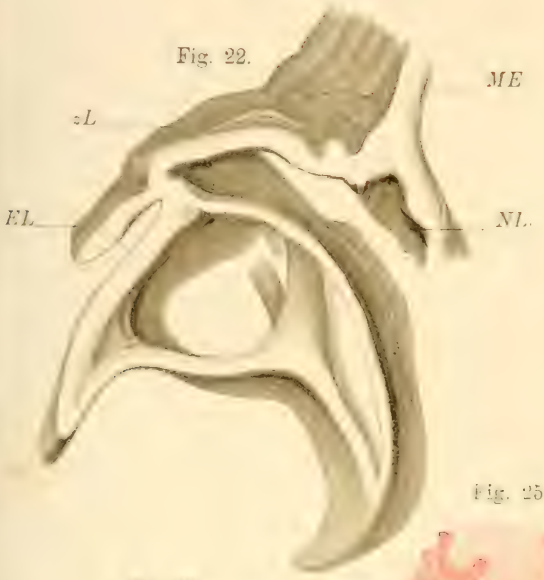

Fig. 24.

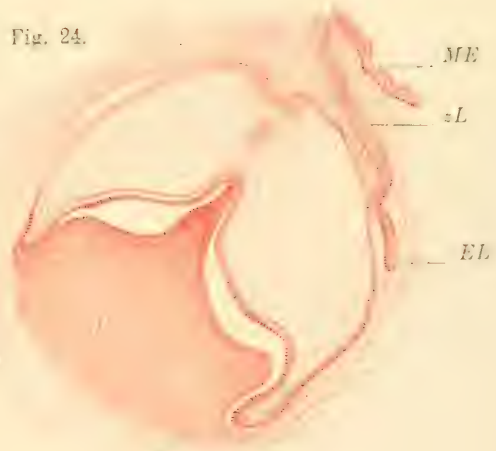

Fig. 25.

Fig. 26.

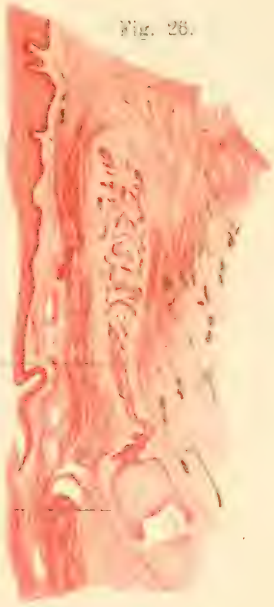

Fig. 28.

Verlag von J. F. Bergmann in Wiesbaden.

seitlich im Bogen umfasst. Mit ihrer weiteren Ausbildung erreicht sie schliesslich die oben beschriebenen von vorne und hinten eindringenden taschenförmigen Einsenkungen und konfluiert mit ihnen, so dass nunmehr das Schmelzorgan von einer zusammenhängenden, ungefähr hufeisenförmigen Furche umfasst wird. Durch allmähliches Vordringen dieser so gestalteten Furche und zwar namentlich von unten her, bekommt das Schmelzorgan eine eigene linguale Wand und zugleich emanzipiert es sich von der Zahnleiste. Ein derartiges Stadium zeigt uns Fig. 20, wo die Furche zwischen Schmelzorgan und Ersatzleiste fast bis zum oberen Umfang des Schmelzorgans nach aufwärts vorgedrungen ist. Das Schmelzorgan ist jetzt vollkommen frei von der Zahnleiste mit Ausnahme einer verhältnismässig dünnen Platte, die von der Spitze des Schmelzorgans und den oberen Partien seiner lingualen Wand ausgehend noch mit der Zahnleiste im Zusammenhang steht. Diese Platte zeigt in den verschiedenen Stadien die mannigfachsten Faltungen, von denen namentlich eine fast konstant vorkommende besonders tiefe Einbuchtung, die mesial offen ist, auffällt. Auf diese Faltungen komme ich, da sie von verschiedenen Autoren falsch gedeutet sind, in einem späteren Kapitel noch eingehender zu sprechen.

Diese Platte wird im Laufe der weiteren Entwickelung allmählich dünner, an einzelnen Stellen direkt durchlöchert, so dass auf Schnittbildern diese Partien stark zerklüftet erscheinen. Auf den Rekonstruktionen sehen wir sie allmählich netzartig durchbrochen werden. Beim Neugeborenen sind auf Schnittbildern nur noch sehr dünne Reste vorhanden, die dann allmählich vollkommen verschwinden.

Die Abschnürung des Schmelzorgans ist von Röse in folgender Weise beschrieben worden. Er sah an seinen Schnitten, dass die Schmelzorgane mit der Zahnleiste in bestimmten Entwickelungsstadien durch mehrere Stränge in Zusammenhang

stehen und gab dieser Verbindung deshalb an Stelle des Waldeyerschen Ausdruckes „Hals“ den Namen „Verbindungsbrücken“. Er sagt von ihnen, dass sie an den vorderen Zähnen öfters, an den Backenzähnen fast regelmässig in der Mehrzahl vorhanden sind und entweder völlig getrennt voneinander verlaufen oder streckenweise miteinander zusammenhängen. In einer späteren Arbeit (138) gibt er an der Hand eines Schnittbildes für seine Beobachtung die Erklärung, dass die Abschnürung „an drei Stellen zugleich beginne, oben, unten und in der Mitte“, so dass zwei Verbindungsbrücken zutage träten.

Wie sich eigentlich Röse diesen Vorgang denkt, ist aus der kurzen Beschreibung und der beigegebenen Figur nicht zu ersehen, und es ist mir sehr fraglich, ob er bei der Abschnürung überhaupt Faltungsvorgänge annimmt. Dass, wie seine Abbildung zeigen soll, von oben und unten Falten sich zwischen Schmelzorgan und Zahnleiste einschieben, die schliesslich eine Trennung des Schmelzorgans von der Zahnleiste herbeiführen, könnte man, wenn ich auch den Vorgang nicht als richtig anerkennen kann, doch noch verstehen. Was aber Röse mit der Abschnürung „von der Mitte aus“ beschreiben will, verstehe ich ganz und gar nicht. Ich habe den Eindruck, als ob er annimmt, dass eine vorhandene Platte durch irgendwelchen Zerstörungsvorgang (vielleicht Resorption?) an mehreren Stellen defekt wird. Untersucht man den Vorgang, wie Röse es getan hat, nur auf Schnittbildern, so werden frei im Mesoderm verlaufende Verbindungsstränge vorgetäuscht, die in Wirklichkeit nur Durchschnitte von Falten sind. So zeigt die zitierte Abbildung Röses einen Schiefschnitt, durch den aus dem Schmelzorgan eine Kalotte herausgeschnitten wird, wodurch die Täuschung zustande kommt, dass „auch in der Mitte“ die Abschnürung beginne.

Ich muss, trotzdem ich schon vorher die mangelnde Gründlichkeit der Arbeit besprochen habe, doch aus dem Grunde auf

das Fischersche Lehrbuch wieder zurückkommen, weil neuere Autoren, z. B. Mikulicz und Kümmel in der Neuauflage der „Krankheiten des Mundes", anscheinend getäuscht durch die geschickte Aufmachung, die Darstellung Fischers als grundlegend annehmen.

Fischer behandelt auf S. 226 die Abschnürung und nimmt hier als treibende Kraft genau wie bei der Bildung der Höcker im Schmelzorgan das umgebende Bindegewebe an. Er schreibt, das Schmelzorgan würde „an verschiedenen Stellen seines Halses durch bindegewebige Zellfortsätze eingeschnürt". Bei starker Vergrösserung erkenne man deutlich, wie sich die langen Zellfortsätze der Spindelzellen in den nach innen gewölbten Epithelstrang einbohrten in dem Bestreben, denselben zu zertören und schliesslich zu trennen. „Dem scheinen sich die Epithelzellen in einem Zustande der Indolenz und Indifferenz nicht zu widersetzen". Die ganze Beschreibung ist recht dürftig. Besonders auffällig ist, dass nach Fischer die Schmelzorgane schon anfangen sollen, sich von der Zahnleiste frei zu machen, bevor überhaupt eine Andeutung der Höckerbildung im Schmelzorgan zu sehen ist. Wenigstens ist auf der Abbildung, die er als Beweis bringt: „Rindsembryo. Beginnende Abschnürung des Schmelzorgans. Entwickelung der Keimanlage", gleichzeitig die Entwickelung der Keimanlage demonstriert. Ich habe so früh eine Abschnürung nie verfolgen können, halte eine derartige Beobachtung auch nicht für wahrscheinlich, weil Fischer die Abschnürung nur an Schnittbildern untersucht hat. Auch die Angabe, dass das Bindegewebe gegenüber dem Epithel die treibende Kraft sein sollte, ist unhaltbar. Ich habe niemals in diesen Stadien Epithelzellen „in einem Zustande der Indolenz und Indifferenz" gesehen.

Mit der Abschnürung der Milchzähne von der Zahnleiste gehen nun weitere Veränderungen an der Zahnleiste selber Hand in Hand. Während bei Beginn der Einsenkung der Zahn-

leiste und auch noch zur Zeit der Einstülpung der Schmelzorgane die Leiste aus einer kompakten, ziemlich gleichmässig dicken Platte bestand, bilden sich schon beim 60 mm langen Embryo die mannigfachsten Wucherungen und Fortsätze, sowohl auf der lingualen, wie auch auf der labialen Seite der Zahnleiste oberhalb des Schmelzorgans. Diesen labialen Fortsätzen wurde von manchen Autoren eine weitgehende phylogenetische Bedeutung beigemessen. Ich werde diese Frage gegen Schluss meiner Arbeit eingehender behandeln und verweise auch auf die dort gegebenen Abbildungen. Diese Wucherungen und Fortsätze nehmen im Laufe der weiteren Entwickelung an Zahl und Grösse zu.

Mit dem Zeitpunkte der Abschnürung der Schmelzorgane der Milchzähne beginnen jedoch im Gebiete der Frontzähne auch regressive Prozesse an der Zahnleiste. Die Zahnleiste verliert hier an einzelnen Stellen ihre ursprüngliche Dicke. Sie wird stellenweise durchlöchert, und in älteren Stadien bleibt von ihr nur noch ein Netzwerk von Epithelresten übrig. Auch die „Verbindungsbrücken" mit den Schmelzorganen beteiligen sich an diesem Prozess, so dass allmählich keine Verbindung zwischen Schmelzorgan und Zahnleiste mehr nachzuweisen ist. Dieser Prozess schreitet ebenfalls in der Richtung von den Frontzähnen, nach distal weiter fort. Im Gebiete der Milchmolaren bleibt die Zahnleiste am längsten als kompakte Platte erhalten. Beim Neugeborenen z. B. ist sie im Gebiete der Frontzähne nur mehr in spärlichen Resten vorhanden, dagegen über den Milchmolaren fast völlig intakt. Nur die Verbindung der Zahnleiste mit dem Mundhöhlenepithel ist hier an einigen Stellen unterbrochen. Ich verweise auf die nähere Beschreibung meiner Modelle (Figg. 28 und 29). In diesen Partien hält sich die Zahnleiste am längsten. Man kann sie hier noch beim 5jährigen Kind, zwar als ziemlich dünnes Netzwerk, aber doch noch ganz gut nachweisen.

Wir finden ferner die von Magitôt und anderen ein-

gehender beschriebenen Epithelperlen in grosser Zahl und Ausdehnung, die als Entartungserscheinungen des Epithels aufzufassen sind. Sie treten schon frühzeitig auf — ich fand sie schon bei einem 60 mm langen Embryo — und zeigen die mannigfachsten Variationen. So fand ich in einem Fall eine derartige Epithelperle direkt in das Schmelzorgan eines Zahnes hineingewachsen. Mit dem Fortschreiten der regressiven Prozesse nehmen auch die Epithelperlen an Menge und namentlich an Grösse bedeutend zu.

Die Anlage der Ersatzzähne.

Mit der Abschnürung des Schmelzorgans von der Zahnleiste im allerengsten Zusammenhange steht die Bildung der Ersatzzahnleiste, bzw. die Bildung der Ersatzzähne. Wie schon vorher ausgeführt wurde, wächst die Zahnleiste lingual von den Schmelzorganen der Milchzähne in ihrer ganzen Längenausdehnung ins Kiefermesenchym weiter hinein. Wir bezeichnen den ganzen Teil der Zahnleiste, der lingual von den Schmelzorganen der Milchzähne liegt, als „Ersatzleiste". Diese am tiefsten vorgeschobenen Partien widerstehen am längsten der Resorption. Diese Zahnleiste repräsentiert sich noch als feste, massive Platte zu einer Zeit, wo von der zu dem betreffenden Milchzahn gehörenden ursprünglichen Zahnleiste und den „Verbindungsbrücken" nur noch einzelne Stränge vorhanden sind. An dieser Ersatzleiste bilden sich nun am lingualen Rand, genau wie bei den Zähnen der ersten Dentition, knospenförmige Anschwellungen, die Anlagen für die Ersatzzähne. Für den ersten und zweiten Schneidezahn konnte ich sie bei einem Embryo von 28 cm Länge nachweisen. Für den Eckzahn etwas später bei ca. 30 cm. Die Einstülpung der Höcker vollzieht sich genau in der gleichen Weise, wie bei den Milchzähnen. Auch die Abschnürung von der Leiste zeigt in keiner Weise eine Verschiedenheit gegen die der Vorgänger.

Röse bemerkt bezüglich der Abschnürung in seiner ersten Arbeit: „In den meisten Fällen wird beim Menschen der ganze epitheliale Rest des sekundären Schmelzkeims zur Bildung des Schmelzorgans der permanenten Zähne verwandt.“ Diese Angabe ist von ihm 1895 (158) berichtigt worden. Er fand auf der palatinalen Seite des Schmelzorgans der Ersatzzähne noch freie Knospen der Zahnleiste, die er als Anlagen einer dritten Dentition bezeichnet. Ich kann die Beobachtung Röses, der sich übrigens auch Leche angeschlossen hat, dass auch lingual von den Ersatzzähnen noch ein freies Stück Zahnleiste nachzuweisen ist, bestätigen und zwar bei allen in Betracht kommenden Zähnen, Ersatz-, Schneide- und Eckzähnen und auch den Prämolaren. Ich bilde nebenstehend (Fig. 26) eine derartige Ersatzleiste ab. Es handelt sich um die Anlage des permanenten Eckzahnes vom linken Unterkiefer eines Neugeborenen. Die Milchzahnanlage ist hier nicht mehr im Schnitte getroffen. ME ist das Mundhöhlenepithel, EL die Ersatzleiste, SO die Anlage des Ersatzzahnes. Die Ersatzleiste ist in ihren oberen Partien zum Teil vollkommen resorbiert und besteht hier nur noch aus einzelnen, voneinander getrennten Strängen. Die dem Schmelzorgan näherliegenden Teile sind noch kompakter. Das Schmelzorgan ist glockenförmig und von der Leiste noch nicht vollständig abgeschnürt. Lingual (auf der Abbildung nach links) sieht man die Zahnleiste noch ein kleines Stück ins Kiefermesenchym hineinragen. FZ.

Leche wies darauf hin, dass mehrere Autoren derartige „Knospen“, wie wir sie bei Frontalschnitten erhalten, für richtige Zahnanlagen gehalten haben. Er betont demgegenüber, dass es sich hier nur um Leisten handelt, an denen Zahnanlagen bisher nicht beobachtet seien. Auch Röse hat die Bilder richtig als Zahnleiste erkannt und gedeutet.

Ich möchte hier in diesem Zusammenhange auf eine merkwürdige Erscheinung hinweisen, die sich am Schmelzorgan der

bleibenden Molaren fand. Ich konnte nämlich auch hier auf der lingualen Seite regelmässig einen analogen Vorsprung nachweisen. So zeigt ihn die erst schon besprochene Abbildung Fig. 16 deutlich. Ebenso die ihr auch in dieser Beziehung vollkommen gleichende Abbildung 19. Auch Abbildung 34 zeigt ihn auf allen Schnitten der ganzen Serie und auf der Rekonstruktion. Auf der Rekonstruktion wird dieser Vorsprung als eine sich vorwölbende Leiste sichtbar, die das Schmelzorgan im unteren Viertel der lingualen Seite umgibt. Vgl. Figg. 17 und 18. Besonders deutlich zeigt Abbildung 14 und das dazu gehörige Modell Fig. 15 diesen palatinalen Fortsatz am Schmelzorgan.

Es ist fast dasselbe Bild, wie wir es in den ersten Stadien der Abschnürung der Milchzähne von der Zahnleiste erhalten, vgl. Abbildung 23, so dass man den Gedanken nicht von der Hand weisen kann, es möchte auch diese Leiste die Anlage einer neuen Zahngeneration sein.

So wenig nun wie bei den Ersatzzähnen kommen hier bei den Molaren getrennte Zahnanlagen in Form von Knospen zum Vorschein. Man kann daher auch diese Bildung höchstens für die rudimentäre Ersatzleiste einer weiteren Zahnserie im Bereich der Molaren auffassen. Bei den menschlichen Molaren ist diese Anlage noch nicht beobachtet worden. Doch hat sie Leche bei Erinaceus beschrieben und ebenfalls als Rudiment einer weiteren Zahngeneration gedeutet. Es wäre wünschenswert, die in Rede stehenden rudimentären Anlagen wegen der weitgehenden phylogenetischen Bedeutung, die ihnen wahrscheinlich zukommen dürfte, an primitiven Säugetiergebissen zu untersuchen.

Die Anlage der bleibenden Molaren.

Ich habe schon früher, S. 187, gelegentlich der Besprechung der für die Untersuchung der Molaren günstigsten Schnittrichtung auf die Bildung der Zahnleiste im Gebiete der bleibenden Molaren

hingewiesen. Beim Embryo von ca. 14 cm Länge beginnt die Zahnleiste hinter dem Schmelzorgan der zweiten Milchmolaren distal in horizontaler Richtung, frei in das Kiefermesenchym hineinzuwachsen. Sie wächst auch hier in Form einer Platte, die auch wieder in allen ihren Teilen nicht in derselben Ebene liegt, sondern nach der lingualen Seite hin in einem leichten Bogen verläuft. Beim 16 cm langen Embryo ist hier die am weitesten distal gelegene Partie kolbenförmig angeschwollen. Es ist dies die erste Anlage des ersten bleibenden Molaren. Beim Embryo von 18 cm Länge ist das Schmelzorgan dieses Zahnes schon kappenförmig gestaltet.

Röse hat von diesem Stadium eine Rekonstruktion angefertigt. Zur Kontrolle habe ich das gleiche Stadium in Wachs rekonstruiert und bilde zum Vergleich mein Modell, welches im wesentlichen mit dem Röseschen übereinstimmt, in Fig. 27 ab. Die Abbildung zeigt die Molarengegend des rechten Unterkiefers eines 17 cm langen Embryos von der lingualen Seite gesehen. Man erblickt die lingualen Flächen der beiden Milchmolaren m 1 und m 2. Über denselben steht die rosa gezeichnete Zahnleiste mit dem Mundhöhlenepithel im Zusammenhang, während über dem Zwischenraum zwischen den beiden Zähnen die Verbindung bereits gelöst ist. Die Zahnleiste selbst zeigt eine Menge Faltungen und Vorsprünge. Sie wächst lingual von den Milchmolaren in Form einer breiten Platte (EL) weiter. Diese ist die Ersatzleiste für die Prämolaren. Distal sieht man die Zahnleiste über den zweiten Milchmolaren hinausragen und eine grosse lingual offene Bucht bilden. Vom hinteren Ende der Zahnleiste ragt eine kolbenförmige Anschwellung (MI) in distaler Richtung vor, die eine ziemlich tiefe Einstülpung (oberhalb der Linie MI) erkennen lässt. Dies ist die Anlage des ersten bleibenden Molaren. Sie steht von Anfang an nicht in direkter Verbindung mit dem Mundhöhlenepithel.

Die Abschnürung des Schmelzorgans der ersten bleibenden

Molaren von der Zahnleiste erfolgt ungefähr im Stadium von 25 cm Länge. Die ursprünglich fast wagerechte Stellung des Schmelzorgans ändert sich im Laufe der Entwickelung allmählich in eine senkrechte um. Zur Zeit der Geburt liegt der erste Molar schon fast in einer Richtung mit dem 2. und 1. Milchmolaren im Kiefer.

Der zweite bleibende Molar entsteht in derselben Weise wie der erste: hinter dem Schmelzorgan des 1. bleibenden Molaren wächst die Zahnleiste wieder horizontal nach hinten und an ihrem hinteren Ende erfolgt dann auch die Einstülpung der Papille. Über den Zeitpunkt der Einstülpung bestehen Differenzen in den Angaben der Autoren. Morgenstern gibt an, schon beim Neugeborenen die Anlage des zweiten Molaren gefunden zu haben, während Röse einen derartigen Befund energisch bestreitet. Wie mir scheint mit vollem Recht. Es findet sich zur Zeit der Geburt noch keine Anlage des zweiten bleibenden Molaren. Mein Modell 3, Fig. 29, zeigt die Rekonstruktion vom Unterkiefer eines Neugeborenen. Man sieht die Zahnleiste über ihre Verbindungsstelle mit dem ersten bleibenden Molaren nach hinten bereits ein kurzes Stück hinausragen. An anderen Serien von Neugeborenen sah ich sie bereits über das ganze Schmelzorgan dieses Zahnes sich hinaus erstrecken, aber ohne dass an ihr zu dieser Zeit etwas von der Anlage eines zweiten bleibenden Molaren sichtbar gewesen wäre. Erst bei einem 10 Monate alten Kinde habe ich die Anlage dieses Zahnes, allerdings schon im Stadium der beginnenden Einstülpung gesehen.

Der dritte bleibende Molar entsteht ganz analog den beiden anderen. Die Zahnleiste wächst hinter dem Schmelzorgan des zweiten Molaren horizontal weiter, und an ihrem hinteren Ende bildet sich dann die Einziehung für die Papille. Diese Anlage des Weisheitszahnes konnte ich bei einem ca. 5jährigen Kinde nachweisen.

Die Anlagen der Prämolaren.

Über den Zeitpunkt der ersten Anlage der Prämolaren bestehen noch Meinungsverschiedenheiten der Autoren. Morgenstern (127) fand sie nach seinen „Untersuchungen über die Entstehung der bleibenden Zähne" schon bei einem 4monatlichen Embryo. Leche (104) gibt für den Zeitpunkt der ersten Anlage 7 ½ Monate an. Er polemisiert gegen Röse. Dieser schreibt (136), dass selbst zur Zeit der Geburt noch keine Spur von den Prämolaren vorhanden ist, die Zahnleiste habe sich an der Stelle der späten Entstehung dieses Zahnes eben erst ganz leicht verdickt. Leche glaubt nun, seine eigenen Beobachtungen mit den Röseschen in Einklang bringen zu können, indem er behauptet, diese leichten Verdickungen der Zahnleiste seien dem knospenförmigen Entwickelungsstadium der Prämolaren gleichzustellen. Röse habe also die Prämolaren beim Neugeborenen im „knospenförmigen Entwickelungsstadium" beobachtet. Ich fand nun in derselben Arbeit von Röse zu meinem Erstaunen ausser der oben zitierten Bemerkung Seite 463 noch wesentlich andere Angaben. Er schreibt nämlich in der am Schluss der Arbeit angefügten Tabelle Seite 487: „Bei einem Embryo von 36 cm Länge (29 Wochen) 1. Prämolar: leichte Verdickung des betreffenden Leistenteils." Danach scheint seine Seite 463 gemachte Angabe nicht zu stimmen. Leche hat anscheinend die zweite Angabe auch übersehen.

Wenn wir diese Angaben kritisch betrachten, so ist zunächst diejenige Morgensterns nach meinen Untersuchungen ohne weiteres von der Hand zu weisen. So früh, wie er angibt, sind die Prämolaren sicherlich nicht angelegt. Sein Irrtum erklärt sich daraus, dass er anscheinend die Prämolarenanlagen nur auf Frontalschnitten untersucht hat. Die Zahnleiste wächst von den Milchmolaren palatinal in Form einer Platte in das Kiefermesenchym hinein. Der ganze vordere Rand dieser Platte ist

etwas angeschwollen. Auf einem Frontalschnitt, welcher die Platte quer trifft, wird nun dieser verdickte Rand die Form einer „Knospe“ im Lecheschen Sinne zeigen und eventuell eine Zahnanlage „im knospenförmigen Stadium“ vortäuschen. Diesen Fehler scheint Morgenstern gemacht zu haben.

Schon hieraus geht hervor, dass für diese Frage allein entscheidend die Rekonstruktion sein kann. Indessen kann das Rösesche Modell VI, auf welches sich dieser Autor zur Stützung seiner oben zitierten ersten Angabe beruft, für eine Beurteilung gar nicht in Betracht kommen, denn es reicht überhaupt nicht bis in die Gegend der Zahnleiste, an der die Prämolaren entstehen müssten. Es dürften deshalb vielleicht auch diese Angaben sich nur auf Schnittuntersuchungen stützen.

Aus diesem Grunde habe ich selbst einige Modelle aus der fraglichen Entwickelungszeit angefertigt, die alle in Betracht kommenden Teile der Zahnleiste zeigen. An diesen Objekten ebenso wie an meinen nicht rekonstruierten Serien fand ich die Prämolarenanlagen niemals, weder im Alter von 7½ Monaten, wie Leche es will, noch von 29 Wochen, wie Röse es angibt, sondern stets erst beim Neugeborenen. Die Differenz in unseren beiderseitigen Beobachtungen dürfte wahrscheinlich auch hier darauf zurückzuführen sein, dass, wie oben schon ausgeführt, die „knospenförmigen“ Zahnanlagen auf Schnitten allein nicht mit Sicherheit festzustellen sind wegen der möglichen Verwechselung mit Schnitten durch die am Rande verdickte Zahnleiste. Nicht völlig ausgeschlossen ist auch die andere Möglichkeit, dass weitgehende individuelle Schwankungen im zeitlichen Auftreten der Prämolaren hier mit im Spiele sind. Wahrscheinlich ist das allerdings nicht angesichts der Tatsache, dass mein reichhaltiges Material — es bestand aus 15 Föten von 7½ Monaten bis zur Geburt und 5 Neugeborenen — durchweg übereinstimmende Resultate ergab.

Ich beschreibe nun die beiden, für die erste Entstehung

der Prämolaren einschlägigen Modelle, da solche aus diesen Entwickelungsstadien bisher noch nicht dargestellt worden sind.

Modell Fig. 28 von einem $7^1/_2$ monatigen Fötus entspricht dem Lecheschen und Röseschen Stadium. Es zeigt den linken Unterkiefer von der lingualen Seite und ein wenig von unten geschen Aus dem Boden der Mundhöhle wurden einzelne Teile herausgeschnitten, um die Zahnleiste etc. besser sichtbar zu machen. Man sieht auf der Abbildung am weitesten nach rechts die Schmelzorgane des ersten und zweiten Schneidezahnes, i1 und i2, die sehr nahe dem Boden der Mundhöhle liegen. Das Schmelzorgan des Eckzahnes c1 liegt bedeutend weiter labialwärts, also auf der Zeichnung vom Beschauer entfernter. Von ihm ist nur die linguale Fläche sichtbar. Das Schmelzorgan des ersten Milchmolaren M1 rückt wieder mehr lingualwärts, bleibt aber noch etwas hinter dem zweiten Milchmolaren M2 zurück, der wieder mit dem zweiten Schneidezahn ungefähr in einer Ebene liegt. Das Schmelzorgan des ersten bleibenden Molaren M I. liegt noch weiter lingualwärts und ungefähr in einer Ebene mit dem ersten Schneidezahn. Das Schmelzorgan des ersten bleibenden Molaren ist schräge nach hinten gerichtet. Es ist in seiner Entwickelung noch nicht so weit fortgeschritten als die der anderen Zähne, die eine ausgesprochene Glockenform zeigen. Die rosa gezeichnete Zahnleiste steht mit dem Mundepithel noch an verschiedenen Stellen in Verbindung, so über dem ersten und zweiten Milchmolaren. Zwischen beiden hat sich die Zahnleiste vom Mundhöhlenepithel völlig getrennt, oder aber, wie mesial von dem ersten Milchmolaren und im Gebiet der Frontzähne, ist sie an vielen Stellen vollkommen resorbiert und bildet hier ein Netzwerk, dessen einzelne Stränge wieder an das Epithel heranreichen. Diese starken Resorptionserscheinungen im Gebiete der Frontzähne kommen in der Wirklichkeit noch weit deutlicher zur Geltung als am Modell. Die einzelnen Stränge sind nämlich bei der Rekonstruktion etwas

dicker auf Wachs gezeichnet, um in dieser Vergrösserung eine Rekonstruktion überhaupt zu ermöglichen. Man muss sie sich also bedeutend dünner vorstellen. Die Verbindungsbrücken zwischen den Schmelzorganen und der Zahnleiste sind ebenfalls fast völlig resorbiert. Sie sind selbst bei den Milchmolaren nur noch undeutlich sichtbar. Dagegen präsentiert sich im Gebiete der Milchmolaren die Zahnleiste selbst als eine zusammenhängende, lückenlose Platte. Durch die Grössenzunahme der Schmelzorgane der Milchmolaren ist die Zahnleiste hier etwas in die Höhe geschoben worden. Es hat sich eine tiefe Falte gebildet, die lingualwärts offen ist. Der Rand der Ersatzleiste in dieser Gegend ist in toto etwas verdickt. Es sind aber kolbenförmige Anschwellungen, die man als Anlagen der Prämolaren ansprechen könnte, noch nicht nachzuweisen. Dagegen zeigen die Frontzähne deutlich ihre Ersatzanlagen. Die Ersatzleiste des ersten Incisivus ist auf dem Modell nicht sichtbar, sie würde weiter lingual liegen. Die Ersatzanlage des zweiten Schneidezahnes J II liegt lingual und distal vom Schmelzorgan des Milchzahnes. Hier ist von der Verbindung mit der Zahnleiste nicht mehr viel sichtbar. Es sind nur einzelne Stränge übrig geblieben. Etwas kompakter wird die Leiste im Gebiet der Ersatzanlage des Eckzahnes C I. Diese liegt direkt lingual vor dem Schmelzorgan des zugehörigen Milchzahnes. Beide Ersatzanlagen zeigen eine deutliche Einstülpung, die aber auf dem Modell wegen der geringen Vergrösserung nicht gut zu erkennen sind. Eine Verdickung der Zahnleiste im Bereich des Milchmolaren ist aber an unserem Objekt noch nicht nachweisbar.

Das zweite Modell Fig. 29 stellt den linken Unterkiefer eines Neugeborenen (Länge 50 cm) dar, von der lingualen Seite aus gesehen und zwar die Gegend vom ersten bleibenden Molaren bis zum zweiten Milchschneidezahn. Von der Rekonstruktion der noch weiter nach vorne liegenden Partien wurde Abstand genommen. Die Zahnleiste ist nämlich zu dieser Zeit

im Bereich der Frontzähne nur noch in so spärlichen Resten vorhanden, dass man eine wesentlich höhere Vergrösserung als die vorliegende hätte wählen müssen, um eine Rekonstruktion zu ermöglichen. Man sieht an dem Modell am weitesten mesial (auf der Abbildung nach rechts) das ungefähr in der Mitte senkrecht durchschnittene Schmelzorgan des zweiten Incisivus, J 2. Von einer Verbindung mit der Zahnleiste und auch von der Zahnleiste selber ist hier nichts mehr zu sehen. Zwischen diesem Zahn und dem nächsten, dem Eckzahn C 1, liegt lingual vor letzterem der Ersatzeckzahn CI. Sein Schmelzorgan ist kappenförmig eingestülpt, er steht noch durch die kompakte Ersatzleiste mit den Resten der ursprünglichen Zahnleiste in Verbindung. Die Ersatzleiste zeigt eine ziemlich tiefe Faltung in der Längsrichtung. Über dem distal folgenden Schmelzorgan des ersten Milchmolaren M 1 beginnt die Zahnleiste deutlicher sichtbar zu werden. Sie steht hier noch in Verbindung mit der Mundschleimhaut und zeigt mannigfache Vorwölbungen und Einziehungen. Ungefähr über dem distalen Höcker des ersten Milchmolaren senkt sich aus der Zahnleiste ein Strang leicht schräg nach hinten, der an der Stelle der tiefsten Einsenkung kolbig angeschwollen ist. Dies ist die Anlage des ersten Prämolaren, P1. Die distalen Partien des Modells bieten ungefähr dasselbe Bild wie Fig. 28. Das Schmelzorgan M 2 ist grösser geworden, ebenso dasjenige von M I. Nur das letztere steht noch in Verbindung mit der Zahnleiste. Die Leiste selbst ist bei diesen beiden Zähnen noch völlig kompakt. Die schon vorher sichtbare Faltung hat sich noch vertieft. Wir finden aber auch hier noch keine kolbenförmige Anschwellung, die man als Anlage des zweiten Prämolaren bezeichnen könnte. Die Anlage des zweiten Prämolaren konnte ich erst bei einem 10-monatigen Kind nachweisen.

Leche beschreibt an der zitierten Stelle die Anlage eines überzähligen, dritten Prämolaren bei einem drei Monate alten Kinde. Er

schreibt: „Dieser Befund beansprucht deshalb ein besonderes Interesse, weil er auf ein phylogenetisch älteres Entwickelungsstadium des Menschen hinweist, wo noch drei Prämolaren, bekanntlich die Prämolarenzahl der platyrrhinen Affen, vorhanden waren.

Ich halte embryologische Untersuchungen zur Auffindung eines dritten Prämolaren für überflüssig, denn wir haben bei Erwachsenen in unserem klinischen Material einen relativ bedeutenden Prozentsatz von Individuen, die mehr als zwei gut ausgebildete Prämolaren in einer Kieferhälfte besitzen, häufig drei, oft auch sogar vier, in einigen seltenen Fällen auch noch mehr. Unsere zahnärztliche Literatur weist eine bedeutende Anzahl von Veröffentlichungen über derartige Überzahl auf. Besonders in neuester Zeit sind mit dem Fortschritte der Röntgentechnik auch die Befunde zahlreicher geworden, die unter den gut ausgebildeten Prämolaren auch noch im Kiefer steckende mehr oder weniger in der Entwickelung zurückgebliebene Prämolaren zeigen. Ich verweise da auf die Veröffentlichungen Bertens (31) und Kerstings (84), die eine Anzahl derartiger Aufnahmen beschreiben. Wenn man nun eine genügend grosse Anzahl von Föten an Schnitten untersucht, so wird man mit Notwendigkeit auch einmal einen Kiefer finden, der einen überzähligen Prämolaren aufweist. Solche Befunde überzähliger Prämolaren ohne weiteres als atavistische Reminiszenzen an die Zustände bei den platyrrhinen Affen zu deuten, erscheint höchst gewagt in Anbetracht der Tatsache, dass beim Menschen in einzelnen Fällen mehr als 3 und selbst 4 Prämolaren zur Beobachtung kommen, also mehr als bei den platyrrhinen Affen de facto existieren und selbst mehr als ihm hypothetisch bisher zugesprochen worden sind.

Die Concrescenztheorie und die prälactealen Anlagen.

Das Hauptresultat der Röseschen Arbeiten war die Aufstellung der sogenannten Concrescenztheorie. Wenn auch vor

Röse eine Anzahl Autoren, Giebel, Dybowsky, Magitôt, Gaudry u. a. m. verwandte Anschauungen geäussert hatten, so ist doch Röse, wie er in seiner Arbeit „Phylogenie des Säugetiergebisses" (143) betont, der erste, der diese Ansicht klar ausgesprochen hat und der sie auch wissenschaftlich zu begründen suchte. Sie richtet sich gegen die damals fast allgemein gültige Differenzierungstheorie von Cope-Osborne. Diese nimmt bekanntlich an, dass sämtliche Zähne nur Modifikationen eines einfachen kegelförmigen Zahnes sind, aus dem die komplizierten Zahnformen durch weitere Ausbildung neuer Höcker entstehen.

Röse begründet seine Theorie, indem er ausführt: „Schon bei Ansicht meiner Zahnmodelle vom Menschen fällt es auf, dass bei der ersten Anlage der Zähne die Zahnpapille der Molaren nicht einfach ist, sondern durch vorspringende kammförmige Einschnürungen des Epithels mehrfach abgeteilt erscheint. Man hat deutlich den Eindruck, dass die Papille der Molaren aus mehreren miteinander verschmolzenen Papillen besteht. Diese Verhältnisse werden beim Fortschreiten der Entwickelung noch deutlicher. Die Spitze jeder einzelnen dieser verwachsenen Papillen entspricht in Form und Lage einem Höcker des ausgebildeten Mahlzahnes. Wenn die Abscheidung von Schmelz und Zahnbein beginnt, so geschieht dies zuerst an der Spitze jeder einzelnen Papille derart, dass der Molar der Säugetiere zu einer Zeit seiner Entwickelung, entsprechend der Anzahl seiner späteren Höcker, aus der gleichen Anzahl kegelförmiger Einzelzähnchen besteht, welche mit den kegelförmigen spitzen Zähnen der Reptilien grosse Ähnlichkeit haben. Diese einzelnen Zähnchen wachsen dann durch weitere Dentinbildung am Grunde zusammen, bis wir die Krone des fertigen Molaren vor uns haben. Die Molaren der Säugetiere sind also entstanden durch Verwachsung mehrerer einfacher kegelförmiger Zähne zu einem komplizierten, hochdifferenzierten Zahngebilde." Fast

Fig. 27.

Fig. 30.

Fig. 28.

Fig. 29.

Fig. 32.

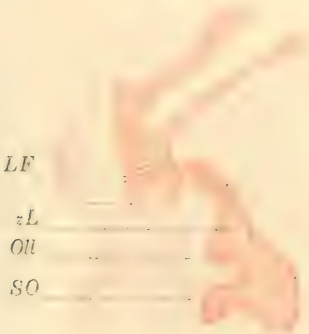

Fig. 31.

Fig. 33.

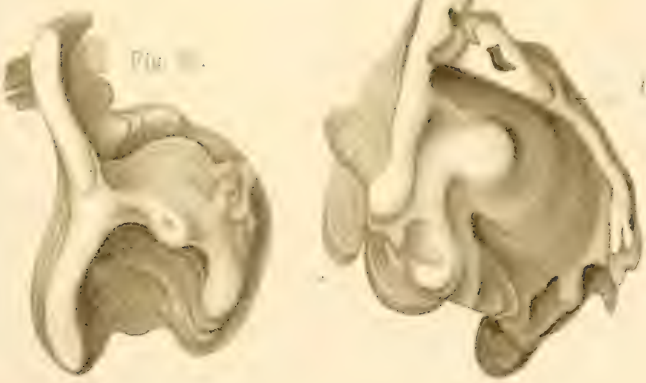

Fig. 34.

Verlag von J. F. Bergmann in Wiesbaden.

gleichzeitig[1]) mit Röse hatte auch Kükenthal eine eigene „Concrescenztheorie" aufgestellt. Kükenthal nimmt an, dass durch teilweise Verschmelzung der Zahnserien der Reptilien von den mehrfachen Zahnreihen nur noch zwei übrig geblieben sind. Die Umwandlung der Reptilienzähne in Säugetierzähne geschieht in der Weise, dass bei der eintretenden Kieferverkürzung die Zahnkeime der einspitzigen Reptilienzähne mehr und mehr aneinander rücken und zu mehrspitzigen Zähnen, den ursprünglichen Backenzähnen der ersten Säugetiere, gruppenweise verschmelzen. Während Röse jeden Höcker eines Molaren für homolog einem kegelspitzigen Reptilienzahn hält, nimmt Kükenthal eine Concrescenz nur bis zum triconodonten bzw. trituberkulären Typus der niederen Säugetiere an. Von diesem Stadium ab gibt er auch die Möglichkeit zu, dass Differenzierungsvorgänge bei der Entstehung der heutigen Molarenform mitgewirkt haben könnten.

Eine Modifizierung der Röseschen Concrescenztheorie ist von G. Schwalbe (172) versucht worden, auf die ich am Schlusse dieses Abschnittes noch näher eingehen werde.

Diese verschiedenen Formen der Concrescenztheorie wurden nun sowohl von ihren Anhängern als auch von ihren Gegnern häufig miteinander verwechselt und verquickt, wodurch etwas verschwommene und unklare Vorstellungen über diese Lehre entstanden sind. Auch heute noch wogt der Kampf zwischen den Anhängern der Concreszenztheorie und den Vertretern der Differenzierungstheorie hin und her, und es scheint fast so, als wenn momentan die ersteren sich in der Übermacht befänden. Im allgemeinen meint man heute, wenn man von der Concrescenztheorie spricht, die von Kükenthal aufgestellte Form.

[1]) Der Streit um die Priorität wird in zwei Arbeiten: Kükenthal, „Über Entstehung und Entwickelung des Säugetierstammes", Biologisches Zentralblatt 18. Juli 1892, und Röse: „Phylogenie des Säugetiergebisses", 1. 11. 1892 ausgetragen.

Die Rösesche ist und zwar, wie mir scheint, mit Recht allgemein verlassen worden. Namentlich sein in der Schweizer Vierteljahresschrift für Zahnärzte abgebildetes Schema der Entstehung des menschlichen Gebisses aus einem thecodonten vielzahnigen Reptiliengebiss wurde einmütig von allen Seiten zurückgewiesen.

Die ganze Argumentation Röses ist hier nicht besonders glücklich. Der Satz: „Man hat deutlich den Eindruck, dass die Papille des Molaren aus mehreren miteinander verschmolzenen Papillen „besteht", beweist doch eigentlich gar nichts. Ich kann einen derartigen „Eindruck" nicht als einwandfreie Feststellung einer entwickelungsgeschichtlichen Tatsache anerkennen. Diese Beobachtung ist denn doch etwas zu dürftig, um als Grundlage für eine derartig weitgehende Theorie dienen zu dürfen. Auch von den späteren Autoren hat eigentlich niemand gegen diese mangelhafte Begründung sich gewandt. Wichtiger wäre es, zu konstatieren, wie die scheinbar verschmolzenen Papillen eigentlich zustande gekommen sind. Mit anderen Worten: Röse hätte versuchen müssen, bei einem jüngeren Stadium den Vorgang der Verschmelzung mehrerer Papillen nachzuweisen. Dies hat er jedoch unterlassen und sich mit einem Stadium begnügt, bei dem die Verschmelzung der Papillen scheinbar schon vollzogen war. Schon aus diesem Grunde ist die Beweisführung Röses ungenügend.

Unter den Gegnern der Röseschen Auffassung ist besonders Leche zu nennen, der die beiden von Röse für seine Theorie angeführten Argumente zu widerlegen sucht (104). Er bestreitet erstens, dass irgendwie verschmolzene Papillen nachgewiesen worden sind. Auch ich habe, obgleich ich ein bedeutend grösseres Material als Röse untersucht habe, auf keinem Schnitt den Befund Röses bestätigen können. Nirgends sah ich eine doppelte oder verwachsene Papille. Ein derartiger Befund wäre ja auch schon theoretisch aus den vorher (Seite 191)

besprochenen Gründen unmöglich, denn es faltet sich primär das Epithel, und in den so entstandenen Höcker schiebt sich die bindegewebige Papille hinein. Die Rösesche Abbildung in der Schweizer Vierteljahresschrift für Zahnärzte 1892, S. 5, Fig. 4 „Zahnleiste in Verbindung mit der Anlage des linken Eckzahnes mit 2 Papillen" ist in der Reproduktion sehr undeutlich. Die Beobachtung Röses von zwei getrennten Papillen beruht zweifelsohne auf Täuschung, hervorgerufen entweder durch eine Schrumpfung im Gewebe oder, was mir noch wahrscheinlicher ist, durch einen Schiefschnitt, die ja in der Gegend des Eckzahnes wegen der Krümmung des Kiefers die Regel sind.

Auch das Rösesche zweite Argument von der gesonderten Verkalkung der Höcker ist nicht stichhaltig. Leche entgegnet ihm hier, dass die Teile im Organismus, die zuerst in Gebrauch genommen würden, auch in der Entwickelung zuerst fertig würden. Ich verstehe diesen Gedankengang allerdings nicht vollständig. Denn eine Zahnanlage, die nur verkalkte Spitzen auf der weichen Papille hätte, wird doch nicht in Gebrauch genommen. Vielmehr ist die Verbindung der Spitzen untereinander zu einer einheitlichen Krone für die Funktion ebenso unerlässlich, wie die Anwesenheit der Spitzen selbst. Meiner Ansicht nach erklärt sich die Sache einfach damit, dass die Verkalkung ebenso wie die übrigen Entwickelungsvorgänge eines Zahnes bei allen Zähnen in der Richtung von der Schneide der Krone zur Wurzel herab erfolgt und infolgedessen auch am höchsten Punkte des Zahnes, also an den Spitzen der Papille beginnt. Daraus folgt von selbst, dass zuerst getrennte verkalkte Spitzen entstehen müssen, die erst nachträglich miteinander verwachsen, woraus man aber auf phylogenetische Verwachsungen keinen Schluss ziehen darf.

Auch die Verteidigung der Kükenthalschen Concrescenztheorie durch den Autor und seinen Schüler Adloff stiess auf

lebhaften Widerspruch. Kükenthal beobachtete nämlich, dass bei Phoca barbata die Backenzahnkronen normalerweise so stark abgekaut werden, dass schliesslich ein solcher Zahn nurmehr durch eine Mehrzahl von Wurzeln repräsentiert wird. Er schloss daraus, wenn ein solcher Zerfall eines Backenzahnes in Einzelzähne nachgewiesen wäre, so könnte man sich ebensogut eine Verschmelzung von letzterem vorstellen. Gegen diese Art der Beweisführung hat Leche, nicht mit Unrecht, ernste Bedenken geltend gemacht.

Weiter fand Kükenthal, dass bei Bartenwalen zwei Arten von Zahnkeimen embryonal angelegt werden, und zwar einfache und zusammengesetzte. Bei jungen Embryonen ist nun die Zahl der zusammengesetzten eine bedeutend grössere als die der einfachen. Dies Verhältnis ändert sich jedoch mit dem fortschreitenden Wachstum, so dass im höheren Alter der Embryonen die einfachen Zahnanlagen bedeutend in der Mehrzahl sind, während sich die Zahl der zusammengesetzten ebenso verringert hat. Es würden also demnach bei den Bartenwalen die einfachen Zähne durch Teilung zusammengesetzter Zahnanlagen entstehen. Kükenthal glaubte, nun auch diese Erscheinung zum Beweis für seine Theorie verwenden zu dürfen, indem er wiederum den Schluss zog, dass ebensogut, wie aus Doppelzähnen einfache sich bilden, auch aus einfachen Kegelzähnen komplizierte Zahnformen durch Concrescenz entstehen könnten. Auch dieser Versuch wurde von verschiedenen Seiten, z. B. von Leche, zurückgewiesen. Die Bartenwale seien ein für diesen Zweck völlig ungeeignetes Objekt, da sich ihr Gebiss in Reduktion befinde.

Die Versuche, für die Richtigkeit der Concrescenztheorie Beweise zu erbringen, wurden in ein neues Fahrwasser gelenkt durch die Entdeckung der sogenannten prälactealen Anlagen. Als solche werden bekanntlich labial von den Milchzahnanlagen gelegene Wucherungen und Fortsätze der Zahnleiste beschrieben.

Derartige Bildungen des Epithels sind schon 1866 von Hertz (81) beim Rind gefunden worden. Doch glaubte Hertz, dass diese Fortsätze die Anlagen der bleibenden Zähne darstellten, ein Irrtum, der von Kollmann (91) richtig gestellt wurde. Röse (159) und Schwink konnten die von Hertz beobachteten labialen Fortsätze beim Rind ebenfalls bestätigen, doch deuteten beide sie als unwesentliche Wucherungen der Zahnleiste ohne phylogenetische Bedeutung. Denselben Fehler wie Hertz machte auch 1894 noch Walkhoff (190). Er bildet nämlich Tafel 1 Fig. 4d seines mikrophotographischen Atlasses einen derartigen labialen Fortsatz ab und bezeichnet ihn als Anlage des bleibenden Zahnes. 1892 beschrieb nun Leche diese Wucherungen der Zahnleiste auch bei Erinaceus (102) und deutete sie als Überreste einer den Milchzähnen vorangehenden, also prälactealen Zahnreihe. Die gleiche Deutung gab er entsprechenden Befunden bei Didelphys (102) und später bei Myrmecobius (102). 1895 beschrieb sie Röse (158) beim Menschen und beim Rind. Dependorf konnte die Beobachtungen bei letzteren bestätigen. Kükenthal fand sie bei Phoca groenlandica und Balaenoptera rostrata (97), Dependorf im ausgedehntesten Mass bei Marsupialiern (59), in Bestätigung früherer Befunde Woodwards (193). Kükenthal beobachtete sie bei Manatus (98), Adloff beim Menschen (13), Sciurus (1), Sus (17) und Hyrax (6). Letzterer schreibt: „Nachdem seither bei einer ganzen Reihe von Placentaliern derartige prälacteale Anlagen und zwar in einigen Fällen als typisch differenzierte Schmelzkeime festgestellt sind, ist heute ihre Existenz endgültig bewiesen."

Der Nachweis derartiger prälactealer Anlagen war nun insofern von der grössten Bedeutung für die Kükenthalsche Concrescenztheorie, als man die Beobachtung zu machen glaubte, dass diese Anlagen nicht nur getrennt, sondern auch im Zusammenhang mit der daneben liegenden Hauptzahnanlage vorkämen. Daraus folgerte man eine Verwachsung von Zähnen

verschiedener Serien, womit man die Richtigkeit der Concrescenztheorie unwiderleglich bewiesen zu haben glaubte. Adloff schreibt: „Dass wir erst jetzt sicheren Boden unter unseren Füssen fühlen und nun mit vollem Rechte annehmen können, dass ebenso wie eine Verschmelzung von Zahnkeimen verschiedener Dentitionen auch eine Verschmelzung hintereinander liegender Kegelzähne stattgefunden hat.“ So stellt der Nachweis derartiger Verschmelzungen jetzt den einzigen Beweis dar, auf den sich heute die Kükenthalsche Concrescenztheorie stützt. Da diese Frage also von allergrösster Wichtigkeit ist, habe ich mich bei meinen Untersuchungen eingehend mit ihr beschäftigt und ich bin, wie ich gleich vorgreifend bemerken will, zu dem Schlusse gekommen, dass das, was man bis heute als prälacteale Anlagen beschrieben hat, gar keine solchen sind. Auch Wilson und Hill (191) leugnen das Vorkommen prälactealer Anlagen bei Marsupialiern auf Grund ihrer Untersuchungen an Perameles und verallgemeinern ihre Behauptungen auch für die Placentalier. Ich kann mich aber ihren Ausführungen nicht anschliessen. Sie sind nämlich der Meinung, dass die prälactealen Anlagen Abkömmlinge der Lippenfurche seien, was durchaus unrichtig ist. Im übrigen möchte ich von den Marsupialiern in der folgenden Betrachtung ganz absehen, da meines Erachtens die Frage noch nicht sicher entschieden ist, welcher Dentition die funktionierende Zahnreihe dieser Säugetiergruppe zuzurechnen ist. Ich begnüge mich daher mit dem Hinweis, dass meine sämtlichen Befunde beim Menschen sich mit den Abbildungen, wie sie Leche und Dependorf von prälactealen Zahnanlagen bei Marsupialiern geben, vollkommen decken, so dass fast anzunehmen sein dürfte, dass meine folgenden Ausführungen auch für Marsupialier Geltung besitzen.

Ich muss vorausschicken, dass ich trotz der unendlich grossen Zahl von Beobachtungen über prälacteale Anlagen in der ganzen einschlägigen Literatur keine einzige Arbeit gefunden

habe, in der eine Rekonstruktion einer derartigen Anlage abgebildet ist, trotz des Übermasses von Schnittbildern. Nun ist es aber ganz unmöglich, sich allein aus Schnitten eine hinreichend genaue Vorstellung der körperlichen Verhältnisse der Zahnleiste mit ihren Biegungen und Fortsätzen zu machen, und ich glaube, dass alle die Befunde, die ich jetzt im folgenden besprechen werde, nur möglich waren durch die Unterlassung der Rekonstruktion der betreffenden Schnittserien.

Diese prälactealen Anlagen werden im allgemeinen von den Autoren als richtige Zahn-„Anlagen" angesehen, als rudimentäre Schmelzorgane, die als Sprossen, Wucherungen oder Fortsätze sich repräsentieren. Adloff nennt sie direkt „kurze Epithelausstülpungen". Diese Anschauung entspricht jedoch nach meinen Beobachtungen nicht den tatsächlichen Verhältnissen. In Wirklichkeit erweisen sich diese auf dem Querschnitte als gesonderte Sprossen der Zahnleiste erscheinenden Gebilde bei der Rekonstruktion als Leisten oder Falten, die in der Zahnleiste zwischen dem Mundhöhlenepithel und dem Schmelzorgan des Milchzahnes entstehen. Ich habe auf allen meinen zahlreichen Rekonstruktionen keine einzige gesonderte knospenartige Anlage nachweisen können. Ich erhielt vielmehr stets leistenartig ins Mesoderm sich erstreckende Falten, wie sie sich an den Figg. 8 und 9 zeigen.

Ich verweise auf die schon besprochene Abbildung 20. Zwischen dem Schmelzorgan SO und dem Mundhöhlenepithel ME erstreckt sich von der Zahnleiste ZL ausgehend und mit ihr noch durch einen dünnen Strang zusammenhängend ein labialer Fortsatz ins Kiefermesenchym hinein, den ich als NL Nebenleiste bezeichnet habe. Dass es sich um eine richtige Neben-„Leiste" handelt und nicht etwa um eine knospenartige Anlage, zeigt deutlich die Abbildung des rekonstruierten Modells Figg. 21 und 22. Diesen labialen Fortsatz glaube ich den Adloffschen prälactealen Anlagen völlig gleichsetzen zu dürfen.

Fast noch deutlicher als durch Abbildung 20 wird dieser Vorgang durch die Abbildung 32 repräsentiert, die ich der von Leche (109) (Tafel I, Fig. 3) gegebenen Abbildung gegenüberstellen möchte. Leche beschreibt hier einen Frontalschnitt durch den Unterkiefer von Erinaceus Europaeus und bezeichnet einen Fortsatz auf der labialen Seite hier selbst „als oberflächliche labiale Leiste Oll", welche eine prälacteale Anlage darstellen soll. Meine Figur zeigt einen Schnitt durch den 2. Milchmolaren im linken Unterkiefer eines 60 mm langen Embryos. Die Bezeichnungen sind dieselben geblieben wie bei den vorigen. Diese Abbildung deckt sich in jeder Beziehung mit der Lecheschen. Die labiale Leiste oberhalb des Schmelzorganes, die ich Olli genannt habe, entspricht in jeder Weise der Oll Leches. Die Rekonstruktion dieser ganzen Schnittserie, die ich schon in Figg. 8 und 9 abgebildet habe, zeigt jedoch, dass es sich hier um eine einfache Faltung im Schmelzorgan handelt. Wir haben also auch hier keine selbständige knospenartige Bildung vor uns und somit auch keine prälacteale Zahnanlage. Derartige Faltungen finden wir unendlich häufig an den Schmelzorganen. Fast an allen, auch das Modell Fig. 10 zeigt sie ganz deutlich.

Da nun ferner meine Schnitte so weitgehend mit den Abbildungen der übrigen Autoren übereinstimmen, dass ich zu jedem dieser zahlreichen Bilder ein Pendant liefern kann, so glaube ich die in der Literatur bisher beschriebenen knospenartigen „prälactealen" Anlagen in Abrede stellen zu dürfen. Aber selbst wenn die beschriebene Knospenform wirklich hier und da einmal zu Recht bestehen sollte, so kann ich in diesem jungen und indifferenten Zustand, der ebensogut eine zufällige Wucherung der Mundhöhlenschleimhaut sein kann, keinen Beweis für eine Zahnanlage finden.

Von Marsupialiern, bei denen in diesen Fortsätzen sogar verkalkte Zähnchen nachgewiesen sein sollen, müssen wir aus

dem oben angegebenen Grunde hier absehen. In allen übrigen Fällen ist nur ein einziges Mal ein Stadium beschrieben worden, das sich angeblich über die Knospenform hinaus in die Kappenform umgewandelt hat. Dasselbe ist von Adloff (13) dargestellt. Ich bin jedoch nicht in der Lage, seine Beobachtung als richtig anzuerkennen. Diese Veröffentlichung, auf die er ganz besonderen Wert legt, findet sich in der Deutschen Monatsschrift für Zahnheilkunde 1909 und zeigt zwei Mikrophotographien von einem Schnitt durch den 2. Milchmolaren im Unterkiefer eines ca. 10 Wochen alten menschlichen Embryos. Auf Abbildung 1 sieht man zwischen dem glockenförmigen Schmelzorgan des zweiten Milchmolaren und der Lippenfurchenleiste dicht unter dem Schleimhautepithel „nur noch ganz lose mit ihm in Zusammenhange einen kleinen Epithelzapfen, der sich durch seine kappenförmige Einstülpung deutlich als Schmelzkeim dokumentiert". Auf der zweiten Abbildung, die die stärkere Vergrösserung der fraglichen Partie zeigt, soll sogar ein inneres Schmelzepithel vorhanden sein. Auf den nicht sehr gut reproduzierten Mikrophotographien ist diese Angabe nicht nachzuprüfen. Adloff meint zwar, dieser Befund schliesse von vornherein jeden Zweifel an der Beurteilung des betreffenden Gebildes als Zahnkeim aus. Ich kann ihm darin jedoch nicht beipflichten. Ich glaube, das von ihm beschriebene Gebilde ist überhaupt keine Zahnanlage. Denn erstens ist die Kappenform auf den beiden Vergrösserungen wirklich recht undeutlich, und zweitens steht der Epithelzapfen überhaupt mit der Zahnleiste in keiner Verbindung. Es ist wenigstens keine Verbindungsbrücke zwischen Zahnleiste und Zapfen nachzuweisen, und Adloff sagt auch nichts Derartiges, sondern gibt an, sie stände mit dem Mundhöhlenepithel in losem Zusammenhang. Ferner fehlt, wie Adloff selber angibt, „jede Andeutung einer Verdichtung der Bindegewebszellen". Da wir nun überall im Bereich der Zahnleiste, wo wir „inneres Schmelzepithel" haben, auch eine Verdichtung der Bindegewebszellen

nachweisen können — meine Beobachtungen decken sich hier durchaus mit denen Leches — so ist für mich das Fehlen der Zellverdichtung im Bindegewebe ein sehr gewichtiger Grund gegen die Deutung dieses Zapfens als Zahnanlage. Wir haben hier sicherlich nur eine zufällige Bildung der Mundschleimhaut vor uns, wie wir sie auch an anderen Stellen häufiger antreffen können, z. B. auf der Abbildung 31, wo diese Bildung mit x bezeichnet ist.

Eine Reihe weiterer Irrtümer lässt sich leicht aus falsch gedeuteten Schiefschnitten erklären. So bringt Adloff in seiner Arbeit über Zahnentwickelung von Hyrax (6) eine Abbildung, Fig. 9, die dicht über der Anlage eines Schneidezahnes einen gleichfalls kappenförmig eingestülpten labialen Fortsatz der Zahnleiste zeigt, den er als prälacteale Anlage anspricht. Ich erhielt bei meinen Untersuchungen eine ganze Anzahl von Schnitten, die der Adloffschen Abbildung völlig glichen, und im ersten Moment durch ihre wirklich frappierende Übereinstimmung die Adloffsche Beobachtung einwandfrei zu beweisen schienen. Rekonstruierte ich jedoch die ganze Schnittserie, so zeigte sich jedesmal, dass ich mich durch Schiefschnitte durch das Schmelzorgan oder durch Anschnitte hatte täuschen lassen. Durch die mehr oder minder fortgeschrittene Abschnürung der Schmelzorgane werden Vorwölbungen und Faltungen im Schmelzorgan selber hervorgerufen. Durch einen Schiefschnitt wird dann von einem vorspringenden Rand ein Teil abgetrennt, der auf dem Schnitt als selbständiger Fortsatz erscheint, in Wirklichkeit aber zum Schmelzorgan gehört. Auch Adloff scheint das Opfer einer derartigen Täuschung geworden zu sein. Ich schliesse aus der seltsamen Form des Schmelzorganes, dass es auf dem abgebildeten Schnitt nicht in seiner ganzen Ausdehnung getroffen ist, sondern nur im Anschnitt. Mit einer prälactealen Zahnanlage hat der von Adloff abgebildete Fortsatz nichts zu tun. Es ist somit bisher noch keinem Autor gelungen, eine prälacteale

Anlage im Stadium der kappenförmigen Einstülpung einwandfrei nachzuweisen.

Die Autoren übergehen nun bei ihren Untersuchungen noch einen anderen Punkt, der bei der Beurteilung der prälactealen Anlagen von Wichtigkeit ist. Wir erhalten nämlich in einer sehr grossen Anzahl von Fällen Schnitte, auf denen derartige labiale, zwischen Mundhöhlenepithel und Schmelzorgan gelegene Fortsätze in der Mehrzahl übereinander auftreten. Ich verweise da auf die Abbildung 32, die zwei gut ausgebildete Fortsätze auf der labialen Seite zeigt. Ich glaube, dass die Deutung dieser übereinanderliegenden Nebenleisten als prälakteale Anlagen auf Schwierigkeiten stösst. Denn wir müssen dann mehrere prälacteale Zahnreihen annehmen, und dagegen spricht wieder ihre so durchaus wechselnde und unregelmässige Anordnung.

Noch ein zweiter Einwand lässt sich bei der Beurteilung dieser Frage nicht einfach vernachlässigen. Leche und seine Nachfolger deuten diese Bildungen der Zahnleiste gerade deshalb als prälacteale Anlagen, weil sie auf der labialen Seite der Zahnleiste auftreten. Diese Deutung wäre vielleicht dann berechtigt, wenn wir diese Fortsätze ausschliesslich auf dieser Seite nachweisen könnten. Tatsächlich finden sich aber auch genau gleiche Fortsätze auf der lingualen Seite der Zahnleiste. Allerdings ist ihre Zahl daselbst bedeutend geringer. Dies hat aber seinen Grund sicherlich darin, dass die Einsenkung der Zahnleiste in das Kiefermesenchym nicht in senkrechter, sondern in schräger Richtung erfolgt, so dass die ganze Zahnleiste leicht gekrümmt erscheint und zwar in einem Bogen, der labialwärts offen ist, so dass es auf der labialen Seite zu einer die Faltenbildung begünstigenden Stauung kommen muss. Ich verweise auf die folgenden Abbildungen, in denen ich meine Beobachtungen lingualer Fortsätze der Zahnleiste den labial gelegenen prälactealen Anlagen anderer Autoren gegenüberstellen will. Die Abbildung 30 zeigt einen Schnitt durch den rechten Unterkiefer eines 60 mm langen mensch-

lichen Embryos, und zwar durch die Gegend des 2. Milchmolaren. ME ist das Epithel der Mundhöhle, ZL die Zahnleiste, LF die Lippenfurche und SO das Schmelzorgan. Auf der lingualen (auf der Abbildung linken) Seite sieht man eine tiefe Einsenkung des Epithels E, die mit der Zahnleiste in Zusammenhang zu stehen scheint. Ich glaube sie unbedenklich mit der Lecheschen Abbildung (104, Tafel I, S. 1) gleichsetzen zu können. Beide Einsenkungen sind sich völlig gleich, nur liegen sie auf verschiedenen Seiten der Zahnleiste. Ob sie allerdings direkte Abkömmlinge der Zahnleiste sind, wie Leche von seinem Befund behauptet, lasse ich dahingestellt. Die Ansicht, dass wir es mit Bildungen des Mundhöhlenepithels zu tun haben ohne Beteiligung der Zahnleiste, ist nicht von der Hand zu weisen.

Die folgende Abbildung 31, die einer Schnittserie durch den rechten Unterkiefer eines 10 cm langen menschlichen Embryos entnommen ist, zeigt drei übereinandergelegene, gut ausgebildete Fortsätze auf der lingualen Seite der Zahnleiste, während solche auf ihrer labialen Seite vollständig fehlen. Ebenso findet sich auf der schon vorher besprochenen Abbildung 23 eine wohl ausgebildete Nebenleiste NL auf der lingualen Seite der Zahnleiste, bei der wir sogar eine leichte knopfförmige Anschwellung des freien Endes konstatieren können. Diese Abbildung stelle ich den von Leche gegebenen Figuren (37/40 Tafel VI) gegenüber, die einen ähnlichen Fortsatz auf der labialen Seite zeigen.

Die Zahl derartiger lingualer Fortsätze an einer Zahnleiste ist ganz ausserordentlich gross. Ich sehe nun keinen Grund, warum man diese lingualen Fortsätze als unwesentlich beiseite lassen will und denen der anderen Seite eine derartige Bedeutung beimisst, wie es geschehen ist. Entweder: wir haben auf beiden Seiten der Zahnleiste prälacteale Anlagen, oder aber die Fortsätze sind gar nicht die Reste phylogenetisch ausgefallener Zahnserien, sondern haben eine andere Bedeutung.

Aber nicht nur das örtliche, sondern auch das zeitliche Auf-

treten der fraglichen Bildungen spricht gegen ihre Deutung als prälacteale Anlagen, denn sie erscheinen niemals zeitlich vor den Milchzähnen.

Röse bildet (158) diese Anlagen erst bei einem menschlichen Embryo von 11 1/2 cm Länge ab, also lange nach dem Auftreten der Milchzahnanlagen. Da ihm von seinen früheren Arbeiten her auch jüngere Embryonen im reichlichen Mass zur Verfügung standen, wird er sie bei früheren Stadien nicht haben nachweisen können. Auch ich habe bei meinem Material eine derartige Beobachtung nicht machen können. Wenn nun auch an anderen Stellen im Organismus eine zeitliche Verschiebung im ontogenetischen Auftreten rudimentär gewordener Organe vorkommt, so muss man doch zugeben, dass das konstant verspätete Auftreten dieser Gebilde gegenüber den Milchzähnen nicht gerade zugunsten ihrer Deutung als prälacteale Anlagen spricht.

Nun lassen sich aber unsere in Form und Zahl so ausserordentlich wechselnden Nebenleisten mechanisch leicht erklären. Ich glaube, es kann nicht zweifelhaft sein, dass die Fortsätze, die sich auf der Partie der Zahnleiste zwischen dem Schmelzorgan und dem Mundhöhlenepithel finden, erst infolge des Druckes entstehen, den das wachsende Schmelzorgan auf die Zahnleiste notgedrungen ausüben muss. Im Beginn der Entwickelung besteht die Zahnleiste aus einer glatten, völlig gleichmässigen Platte. Auch die Anlage der Milchzähne ändert daran noch nichts. Sobald aber die Schmelzorgane der Milchzähne eine bestimmte Grösse angenommen haben und die mehr und mehr an Ausdehnung zunehmende Papille dem weiteren Herabrücken des Schmelzorgans im Mesoderm einen Widerstand entgegensetzt, wird die Zahnleiste in ihrer Tiefenausdehnung gehindert. Sie wird an den in Betracht kommenden Stellen durch die Schmelzorgane direkt fixiert. Dadurch, dass das Schmelzorgan nun an Grösse immer mehr zunimmt, und zwar hauptsächlich in der Richtung

auf das Mundhöhlenepithel, wird die Zahnleiste in ihrer Ausdehnung noch mehr eingeschränkt, sie wird gewissermassen zusammengeschoben. Da sie nun auch selber noch an Grösse zunimmt, so wird die Raumbeengung noch stärker. Die Folge davon ist die Bildung von Faltungen und Nebenleisten in sowohl labialer, wie auch palatinaler Richtung. Zur näheren Erläuterung führe ich wieder die Fig. 20 an. Die Partie der Zahnleiste, die palatinal vom Schmelzorgan sich ins Mesoderm einsenkt, die Ersatzleiste EL ist vollkommen glatt und ohne auch den kleinsten Fortsatz. Sie kann sich nämlich, ohne Widerstand zu finden, in das Mesoderm hinein ausdehnen, weil die Anlage des Ersatzzahnes sie noch nicht behindert. Die Partie der Zahnleiste jedoch zwischen dem Schmelzorgan und dem Mundhöhlenepithel wird durch das Schmelzorgan fixiert und wird durch dessen Grössenzunahme noch nach oben zusammengedrängt. Infolgedessen haben wir auch hier eine grosse Anzahl von Fortsätzen in den verschiedensten Grössen und Formen.

Wer einmal derartige Faltungen und Nebenleistungen an Rekonstruktionsmodellen gesehen hat, wird ihre mechanische Erklärung durch den Druck des wachsenden Schmelzorganes als die natürlichste annehmen.

Kükenthal und sein Schüler Adloff haben sich nun, wie ich schon oben bemerkte, nicht damit begnügt, durch ihre vermeintlichen prälactealen Anlagen eine phylogenetisch ausgefallene Zahnserie nachweisen zu wollen. Sie gingen einen bedeutenden Schritt weiter, indem sie sie auch zur Stützung der Concrescenztheorie heranzogen, weil sie glaubten, Verschmelzungen von prälactealen Zahnanlagen mit dem Schmelzorgan eines funktionierenden Zahnes zeigen zu können.

Versuchen wir, ihnen auch hierin zu folgen.

Ich ging wieder so vor, dass ich aus meinem Material mir Schnittbilder heraussuchte, die sich mit den Abbildungen dieser beiden Autoren vollkommen deckten. Wurde dann jedoch die

ganze Schnittserie rekonstruiert, so zeigte es sich jedesmal, dass beide von falschen Annahmen ausgehen.

Die Beobachtung einer derartigen Verschmelzung wird von Adloff in einem Beitrag zur Entwickelungsgeschichte des Zahnsystems von Sus scrofa (17) folgendermassen beschrieben: „Dicht hinter der Anlage von J. d. 3 erscheint labial der Schmelzleiste von ihr ausgehend ein am Ende kolbig verdickter Epithelzapfen. Derselbe wird mit jedem Schnitte grösser und strebt offenbar einer Vereinigung mit der lingual liegenden Schmelzleiste entgegen. Eine derartige Vereinigung findet auch statt, und wir haben eine typische Zahnanlage vor uns von ungefähr derselben Grösse, wie J. d. 2 Fig. 4—6. Deutlich sichtbar wird ihre labiale Wand von dem vorher erwähnten labialen Zapfen gebildet. Der Befund ist beiderseitig vorhanden. Durchaus auffallend ist die verhältnismässig bedeutende Beteiligung des prälactealen Restes an ihrer Bildung, wie überhaupt die Verschmelzung verschiedener Dentitionen". Es war mir von vornherein unverständlich, dass man einen phylogenetisch derart weit zurückliegenden Vorgang wie die Verschmelzung einer prälactealen Zahnanlage mit dem Schmelzorgan des Hauptzahnes bei einem derartig entwickelten Gebiss von Sus so grob und deutlich sollte nachweisen können, indem einfach eine prälacteale Anlage sich an das Schmelzorgan anlegt und verwächst! Es handelt sich hier um eine überzählige Zahnanlage in der Gegend des dritten Schneidezahnes. Dieses Schmelzorgan war nun nicht einfach halbkugelig, sondern, wie aus den Abbildungen hervorgeht, etwas abgebogen. Adloff hat dies übersehen und aus einer Falte, die infolge einer schiefen Schnittführung als freie Leiste im Bilde erscheint, eine prälacteale Anlage gemacht. Ich bilde zum Vergleich mit den Adloffschen Angaben in Textfigur 5a—d einige Schnitte ab, die einer Schnittserie entnommen sind, die durch den ersten bleibenden Molaren eines 27 cm langen menschlichen Embryos im Oberkiefer gelegt ist. Man

sieht ganz wie im Adloffschen Fall, wie labial von der Zahnleiste z. B. ein starker, am Ende verdickter Fortsatz (LF) entsteht, der sich nach einigen Schnitten an das Schmelzorgan anlegt und mit ihm verschmilzt. Ich glaube, im Recht zu sein,

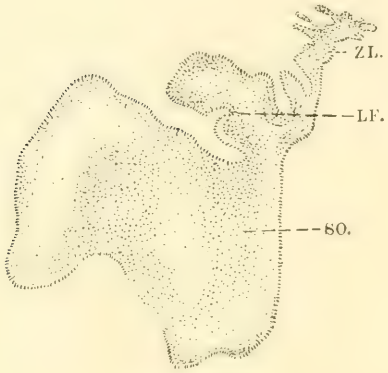

Fig. 5 a.

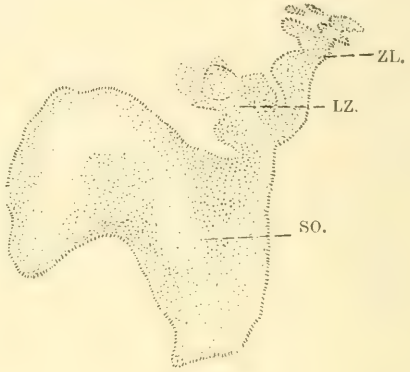

Fig. 5 b.

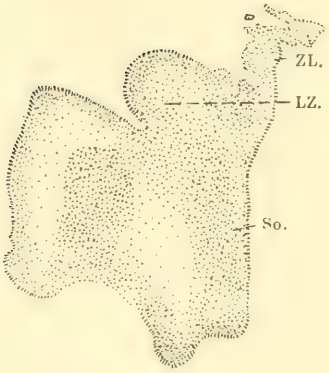

Fig. 5 c.

Fig. 5 d.

wenn ich diesen labialen Fortsatz der Adloffschen prälactealen Anlage gleichsetze. Bei der Rekonstruktion dieser ganzen Schnittserie, die ich in Fig. 33 abbilde, zeigte es sich jedoch, dass es sich um gar keinen selbständigen Fortsatz handelt, sondern dass dieser nur durch eine starke Falte vorgetäuscht

wird, die sich an der Verbindung des Schmelzorgans mit der Zahnanlage gebildet hat.

Auch die weiteren von Adloff veröffentlichten Beobachtungen über die Verschmelzung von prälactealen Anlagen sind auf solche Täuschungen zweifellos zurückzuführen. Er beschreibt einen derartigen Befund in seiner Arbeit (6) „Zur Kenntnis des Zahnsystems von Hyrax" S. 187: „P. d. 2 ist glockenförmig, ein freies Schmelzleistenende ist schwach angedeutet. Im weiteren Verlauf sehen wir auf der labialen Seite der Schmelzleiste eine Knospe entstehen, die auf dem folgenden Schnitte grösser wird und als breiter Epithelzapfen einer Vereinigung mit der Schmelzglocke von P. d. 3 entgegenstrebt. Eine derartige Vereinigung findet auch statt, und wir haben den Anblick, als wenn auch labial ein freies Schmelzleistenende vorhanden wäre. Der labiale Teil ist zweifellos ein Rest der prälactealen Dentition, der sich mit an dem Aufbau der jüngeren Zahnanlage beteiligt, ein Vorgang, wie er schon mehrfach bei den verschiedensten Säugetiergruppen nachgewiesen worden ist (Figg. 8a und b)." Adloff beschreibt also hier fast mit denselben Worten den gleichen Befund wie bei Sus scrofa und begeht auch den gleichen Fehler. Er deutet wiederum eine Faltung im Schmelzorgan bzw. an der Zahnleiste als selbständigen Fortsatz. Zum Beweis stelle ich seinen Abbildungen einige Schnitte in Textfigg. 6a—e gegenüber, die ich von einem Milchmolaren im Oberkiefer eines 18 cm langen Embryos gewonnen habe. Auch hier sieht man labial der Zahnleiste eine Knospe Pza entstehen, die allmählich grösser wird und sich mit dem Schmelzorgan vereinigt. Man sieht sogar am Schmelzorgan denselben labialen Buckel wie auf der Adloffschen Abbildung. Ihre Rekonstruktion, die ich in Figg. 21 und 22 abgebildet habe, zeigt uns jedoch ganz deutlich, dass es sich auch hier nicht um selbständige Fortsätze der Zahnleiste handelt, sondern um Faltenbildungen an der Verbindungsstelle zwischen ihr und dem Schmelzorgan.

In dem gleichen Band derselben Zeitschrift (6) gibt Adloff noch eine weitere Abbildung einer derartigen Verschmelzung, die er auch in den Ergebnissen der Zahnheilkunde 1910 wiederholt: „Prälacteale Anlage Pza im Zusammenhang mit dem daneben liegenden Schmelzkeim des P. d. 3 bei Spermophilus lepodactylus.“ Diese Abbildung deckt sich genau mit

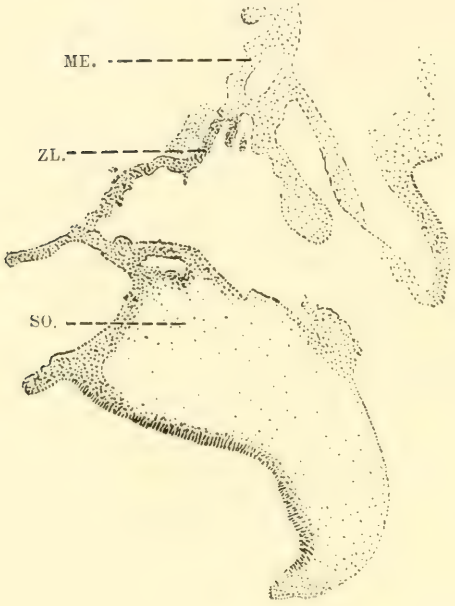

Fig. 6 a.

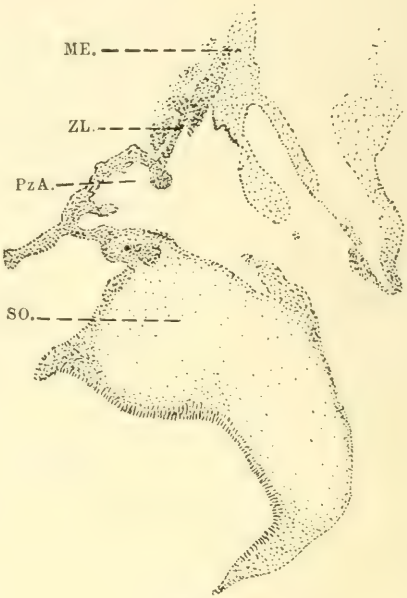

Fig. 6 b.

der von mir im früheren Teil dieser Arbeit gegebenen Figur 16. Der von der Zahnleiste zum höchsten Punkt des Schmelzorgans gehende Strang, der mannigfache Zerklüftungen aufweist, ist mutatis mutandis der Pza auf der Adloffschen Abbildung gleichwertig. Die Rekonstruktion der ganzen Schnittserie, die ich in Figg. 17 und 18 abgebildet habe, zeigt wiederum statt einer freien Leiste eine starke Falte im Schmelzorgan.

Auch Kükenthal sucht durch ähnliche Befunde wie Adloff die Richtigkeit seiner Theorie zu beweisen. In seiner

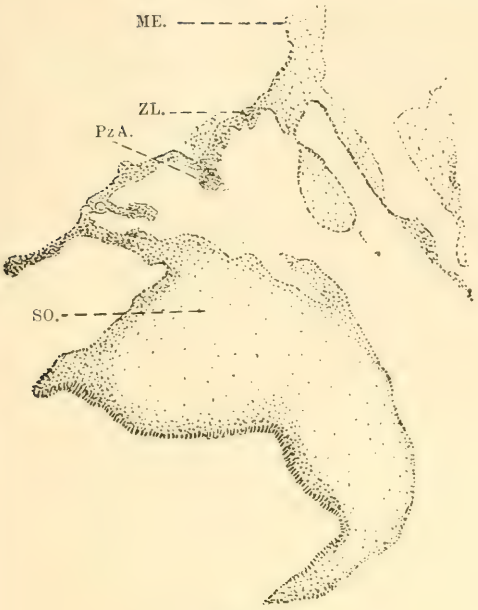

Fig. 6 c.

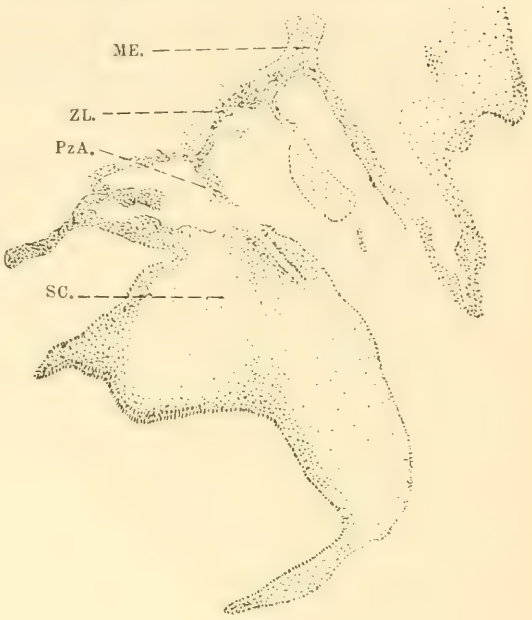

Fig. 6 d.

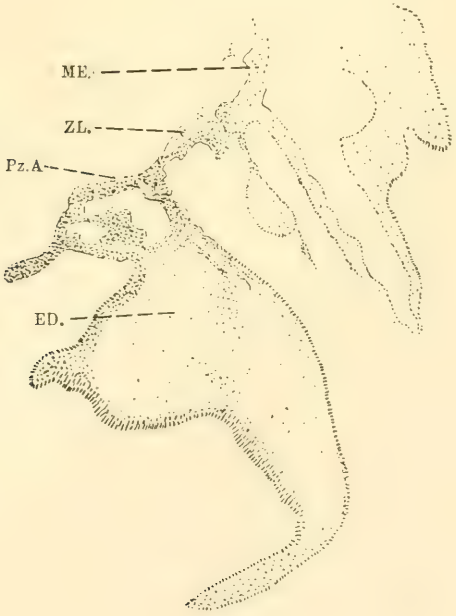

Fig. 6 e.

Arbeit zur Entwickelungsgeschichte des Gebisses von Manatus (98) beschreibt er eine derartige beginnende (!) Verwachsung einer prälactealen Anlage mit dem Schmelzorgan des Hauptzahnes, in diesem Fall eines zweiten Backenzahnes: „Eine sehr auffällige Erscheinung ist ein Epithelstrang, der kurz unter dem Mundhöhlenepithel sich labialwärts von der Zahnleiste abzweigt und sich durch das Bindegewebe zur labialen Seite der Zahnanlage hinzieht. Fig. 4 zeigt aufs deutlichste, wie dieser Epithelstrang in die labiale Wand der Zahnanlage eintritt und wie er einen kleinen Vorsprung bildet. Dass die Verschmelzung der Zellen dieses Stranges mit den Zellen der Zahnanlage nicht vollkommen vollzogen ist, erkennt man daraus, dass sich zwischen ihm und der Zahnanlage eine Lücke bildet. Noch deutlicher wird dies in Fig. 3 an einem etwas dahinterliegenden Frontalschnitt; hier zeigt sich der labiale Epithelstrang nach der Wandung der Zahnanlage angelagert ohne irgendwelche Verschmelzung. Als was ist dieser Epithelstrang aufzufassen? Wir können ihn nur als die Anlage einer prälactealen Dentition ansehen, die aber mit der zur ersten Dentition gehörenden Zahnanlage zu verschmelzen im Begriffe steht. Wir haben hier eine Backenzahnanlage vor uns, die aus zwei verschmelzenden Dentitionen besteht, der prälactealen und ersten, von denen die erstere die labiale Wand der Zahnanlage zu bilden im Begriffe steht."

Ich gebe auch diesen Befunden eine andere Deutung und bilde zum Beweis in Textfigur 7 a—e einige Schnitte durch den ersten bleibenden Molaren im Unterkiefer eines 28 cm langen menschlichen Embryos ab, welche genau zu den Kükenthalschen Bildern stimmen. Man kann hier an dem von der Zahnleiste labial ausgehenden Fortsatz sämtliche Phasen verfolgen, die Kükenthal bei dem von ihm beschriebenen labialen Epithelstrang beobachtet hat. Er verläuft frei um die ganze labiale Seite des Schmelzorgans, scheint dann in Begriff mit ihm zu

verschmelzen und bildet nachher wieder mit ihm ein Ganzes. Die Rekonstruktion Fig. 34 zeigt wiederum, wie nach den vorangegangenen Modellen wohl nicht mehr anders zu erwarten war, eine

Fig. 7 a.

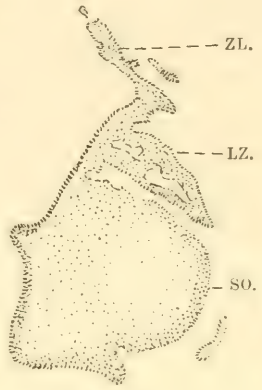

Fig. 7 b.

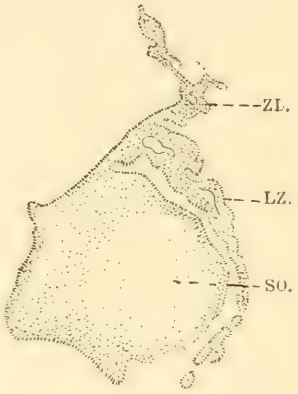

Fig. 7 c.

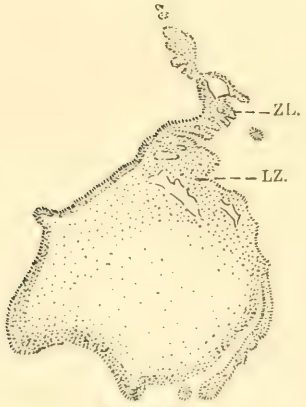

Fig. 7 d.

Fig. 7 e.

starke Faltenbildung am labialen Rand des Schmelzorganes, die diese „prälacteale Anlage" nur vorgetäuscht hat. Derartige Befunde sind nun durchaus nicht so selten, wie man aus der Form der Kükenthalschen Beschreibung schliessen könnte. Ich habe sie

bei meinem reichhaltigen Material sehr häufig angetroffen. Ich bilde z. B. noch eine Schnittserie ab, Textfigur 8 a—g, die vom Oberkiefer eines 18 cm langen menschlichen Embryos stammt, und die das genau gleiche Bild zeigt. Labialwärts (auf der Abbildung links) geht von der Zahnleiste ein Strang ab, der sich im Verlauf der weiteren Schnitte an das Schmelzorgan anlegt. Aus der Rekonstruktion, die in Fig. 35 abgebildet ist, geht hervor, dass es sich nicht um eine freie selbständige Bildung der Zahnleiste handelt, sondern um eine Falte an Schmelzorgan und Zahnleiste, die hervorgerufen wird durch die Grössenzunahme des Schmelzorgans und der damit verbundenen mehr und mehr fortschreitenden Abschnürung von der Zahnleiste. Kükenthals und Adloffs „Verwachsungen" sind nichts weiter wie missverstandene Abschnürungsvorgänge des Schmelzorgans von der Zahnleiste.

Ich muss also nach diesen Beobachtungen die Adloffsche Behauptung, „Concrescenz im obigen Sinn ist keine Hypothese mehr, sondern eine ontogenetisch nachweisbare Tatsache", als unrichtig zurückweisen. Ich bin der festen Überzeugung, wenn bei allen diesen Beobachtungen, in denen der Versuch gemacht wird, Verschmelzungen prälactealer Anlagen nachzuweisen, die betreffenden Objekte rekonstruiert würden, sich dann stets die von mir vertretene Auffassung ergeben würde. Es sind keine Verschmelzungen, sondern einfach auf mechanischen Gründen beruhende Faltungen des Schmelzorgans bzw. der Zahnleiste.

Der vermeintliche Nachweis von Verschmelzung prälactealer Anlagen mit dem Schmelzorgan des Hauptzahnes war nun bisher der einzige Beweis für die Kükenthalsche Concrescenztheorie. Wie aus meinen obigen Ausführungen hervorgeht, beruht dieser Nachweis auf Täuschung. Damit fallen dann auch alle Schlussfolgerungen zusammen, die man aus ihm zur Stützung der Theorie gezogen hat.

Auch Befunde von Verwachsungen von Zähnen der ersten

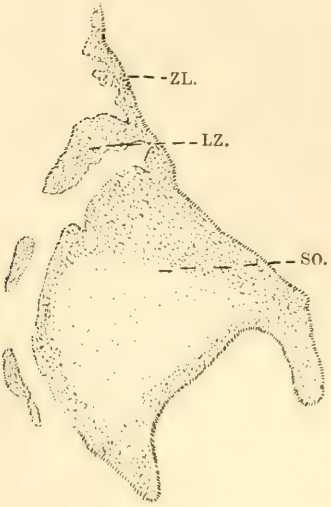

Fig. 8 a.

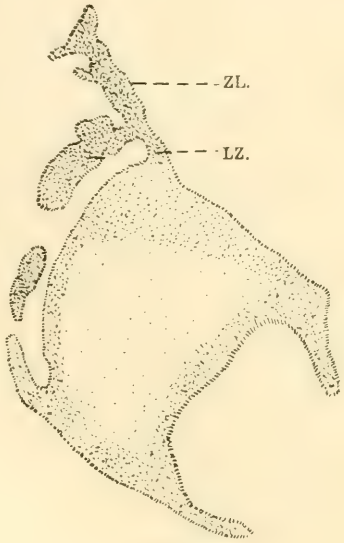

Fig. 8 b.

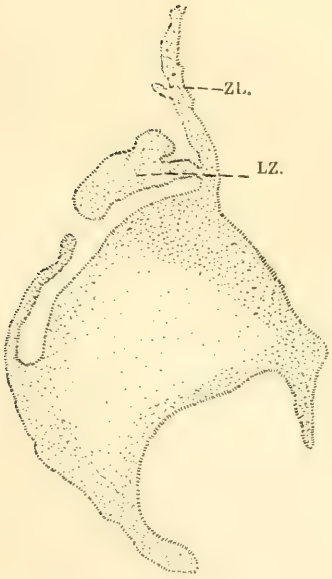

Fig. 8 c.

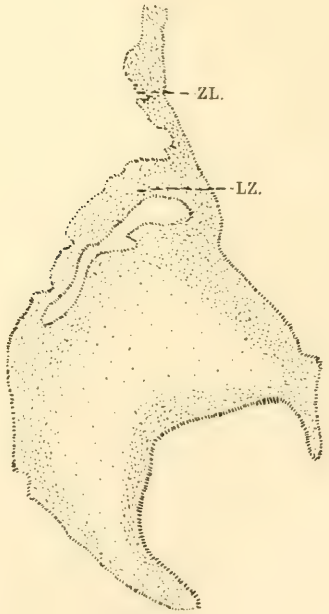

Fig. 8 d.

Fig. 8 e.

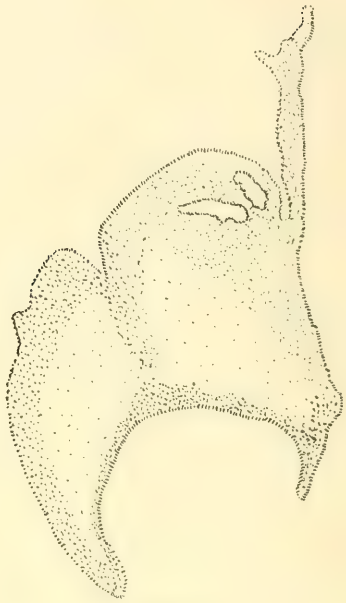

Fig. 8 f.

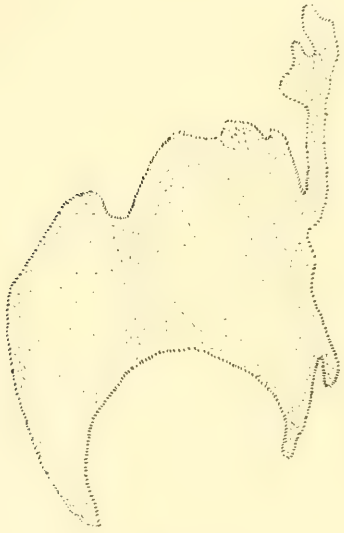

Fig. 8 g.

und zweiten Dentition hat man als Beweise für die Concrescenztheorie verwertet. Einen solchen Fall hat Kükenthal bei Phocoena communis und Schwalbe beim Menschen beschrieben. Für Verwachsungen zwischen einem Milchzahn des Menschen mit dem entsprechenden Ersatzzahn dürften sich aus den Sammlungen unserer zahnärztlichen Institute leicht weitere Beispiele finden lassen. Dass zwei normalerweise zeitlich aufeinanderfolgende Anlagen ausnahmsweise einmal infolge von zeitlichen Verschiebungen gleichzeitig oder unmittelbar aufeinander auftreten können, ist eine Abnormität, die nicht wundernimmt. Tritt sie aber auf, so liegt nichts näher, als dass die räumlich benachbarten, sich beengenden Anlagen verschmelzen. Ich kann also in diesem Vorkommnis nur eine Abnormität oder ein pathologisches Vorkommnis sehen, und halte es für sehr gewagt, aus ihm zur Erklärung der Entstehung der komplizierten Zahnformen für oder gegen die Concrescenztheorie Schlüsse zu ziehen.

Ich möchte hier kurz auf die Ansichten Eternods über die Grundform der menschlichen Zähne zu sprechen kommen. Er nimmt an, alle Zähne, auch die Incisivi und Canini seien modifizierte Bicuspidaten. Ich verweise zur näheren Begründung seiner Theorie auf einen Vortrag, den er in den Verhandlungen der Anatomischen Gesellschaft 1911 veröffentlicht hat. Die übrige, dort von ihm zitierte Literatur war mir leider nicht zugänglich. Seine Untersuchungen sind nicht an Embryonen, sondern an vollkommen ausgebildeten Gebissen gemacht worden. Auch Bolk hat in der Diskussion zu diesem Vortrag angegeben, er sei auf Grund von vergleichend-anatomischen Untersuchungen am Primatengebiss zu der Ansicht gelangt, dass alle Zähne der Primaten von einer zweihöckerigen Form abzuleiten seien. Ich habe bei meinen Untersuchungen einen direkten Beweis für diese Theorie nicht erhalten. Jedoch könnte eine Tatsache, auf die ich früher schon hingewiesen habe, geeignet erscheinen, die bis jetzt ausstehende entwickelungsgeschichtliche Unterlage für

die Auffassung von Eternod und Bolk zu liefern. Es werden nämlich bei der Entwickelung die Frontzähne in genau der gleichen Weise angelegt wie die Molaren (s. oben S. 192). In jungen Stadien sind die Schmelzorgane der Frontzähne von denen der Molaren absolut nicht zu unterscheiden. Ich halte jedoch diese Beobachtung, so auffällig sie auch an sich sein mag, für sich allein als nicht ausreichend, um die Theorie als bewiesen gelten zu lassen.

Im Jahre 1894 (172) erschien eine sehr interessante Arbeit von G. Schwalbe: „Über eine seltene Anomalie des Milchgebisses beim Menschen und ihre Bedeutung für die Lehre von den Dentitionen". Nach den eigenen Angaben des Autors ist diese Arbeit ein Versuch, an der Hand von ihm beobachteter Tatsachen die herrschenden Theorien der Dentition etwas zu modifizieren. Er beschreibt einen mesialen Schneidezahn bei einem 3 Tage alten Kind, der anstatt der einfachen breiten Zahnkrone eine einheitliche Zahnkrone mit zwei durch ein tiefes Tal getrennten Erhebungen aufwies. Nach Schwalbes Ansicht handelt es sich hier um einen Milchzahn, der mit der Anlage eines Ersatzzahnes verwachsen ist. Er stützt sich hauptsächlich darauf, dass die Nebenzacke genau die Nebenalveole ausfüllte, also genau dieselbe Stelle einnähme, die normalerweise in diesem Alter sonst der Keim des mesialen Ersatzincisivus einnimmt. Wegen der genauen Begründung verweise ich auf die Arbeit selbst. Schwalbe glaubt nun, durch diese Beobachtung die Möglichkeit einer Verwachsung von Zahnkeimen verschiedener Dentitionen nachweisen zu können. Den Wert dieses Befundes für die Concrescenztheorie überhaupt habe ich oben schon kurz besprochen. Ich halte es für unmöglich, aus einer Anomalie, denn als solche ist doch dieser Befund zweifellos aufzufassen, derartige weitgehende phylogenetische Schlüsse zu ziehen. Schwalbe baut nun auf Grund der Konstatierung einer derartigen Verwachsung eine ganz neue Form der Concrescenztheorie auf, die

gleichzeitig die Dentitionsfrage zu lösen sucht. Zur ersten Dentition rechnet er die Milch-Schneide und Eckzähne und die Aussenhöcker der Milchmolaren und der bleibenden Molaren. Zur zweiten Dentition die Ersatz-Schneide- und Eckzähne und die Innenhöcker der Milchmolaren und der bleibenden. Die Prämolaren gehören ebenfalls mit ihren Aussenhöckern der ersten und mit ihren Innenhöckern der zweiten Dentition an. Im Bereich der Frontzähne sind beide Dentitionen, weil genügend Platz vorhanden ist, noch voneinander getrennt, im Bereich der Backenzähne aber miteinander verschmolzen. Die Prämolaren sind aufzufassen nicht als echte Ersatzzähne der Molaren, sondern sie entstehen aus dem Abschnitt der Zahnleiste zwischen dem ersten Milchmolaren und Milcheckzahn. Bei der eintretenden Kieferverkürzung kämen sie dann durch eine Knickung der Zahnleiste an ihren späteren Entstehungsort zu liegen und täuschten nun Ersatzzähne vor.

Schwalbe greift hier also die alte Baumesche Theorie wieder auf.

Den Beweis führt nun Schwalbe nicht durch eigene entwickelungsgeschichtliche Untersuchungen, sondern durch einfache Messungen an den von Röse angefertigten Modellen von der Zahnentwickelung beim Menschen. Ihm fällt besonders auf, dass im Anfang der Entwickelung (Röses Modell 2) der Abstand zwischen Milchzahn und ersten Molaren fast doppelt so gross ist als die Entfernung zwischen dem Eckzahn und zweiten Schneidezahn oder vom ersten Milchmolaren zum zweiten. Schwalbe nimmt nun an, dass dies Stück der Zahnleiste infolge des durch die Grössenzunahme bewirkten Aneinanderrückens des Eckzahnes und der Milchmolaren lingualwärts gedrückt wird. „Denkt man sich nun durch diesen Buckel der freien, ursprünglich vor dem Ml gelegenen Teile der Zahnleiste und den überwölbenden vorderen Abschnitt der ersten Milchmolaren, einen Schnitt in frontaler Richtung gelegt, so wird jener Teil der

freien Zahnleistenränder in dem Lageverhältnis einer Ersatzleiste zum Milchmolaren erscheinen müssen. . . . Während doch dies Stück sich grösstenteils von dem ursprünglich zwischen dem ersten Milchmolaren und Caninus bzw. zwischen dem ersten und zweiten Milchmolaren gelegenen Stück der Zahnleiste ableitet. Nun kommen also erst nach der Geburt die Keime der Prämolaren zur Ausbildung, also an einem Stück der ursprünglichen Zahnleiste, welches während des embryonalen Lebens unproduktiv war, dabei aber wesentliche Verschiebungen und Verbiegungen erfuhr."

Ich habe nun bei meinen Untersuchungen an jungen Embryonen weder Zahnanlagen von Prämolaren in dem Abschnitt der Zahnleiste zwischen Eckzahn und Milchmolaren nachweisen können, noch auch Verschiebungen und Knickungen, die sich zur Stützung der Schwalbeschen Theorie verwenden liessen. Seine Auffassung über die Entstehung der Prämolaren findet auch durch meine Modelle keine Bestätigung. Man sieht schon an meinem Modell Fig. 27, dass für die Entstehung der Prämolaren die Strecke C-Ml gar nicht in Betracht kommt. Die Zahnleiste wächst in der Gegend der Milchmolaren genau in derselben Weise lingualwärts weiter wie im Gebiet der Frontzähne. Auf den folgenden Modellen, Figg. 28 und 29, werden diese Verhältnisse noch deutlicher. Die Prämolaren sind echte Ersatzzähne der Milchmolaren. Mit diesem Nachweis fällt auch die ganze Schwalbesche Theorie.

Aus diesen Gründen muss ich alle entwickelungsgeschichtlichen Angaben, welche die Vertreter der Concrescenztheorie zur Stütze ihrer Ansicht ins Feld geführt haben, als nicht stichhaltig zurückweisen.

Andererseits haben meine ontogenetischen Untersuchungen am menschlichen Gebiss keine Tatsache ergeben, welche mit der Cope-Osborneschen Differenzierungstheorie in Widerspruch steht. Ein Beweis für dieselbe ist damit freilich nicht

erbracht. Vielleicht gelingt es mir, in Zukunft durch Untersuchungen an primitiveren Gebissen einen Schritt weiter zu tun.

Die Frage nach der Entstehung der komplizierten Zahnformen aus einfachen Zähnen leitet fast von selbst zu der mit ihr im engsten Zusammenhang stehenden Frage nach der Deutung der Dentitionen über. Ich verweise da auf die Arbeit Adloffs über den gegenwärtigen Stand unserer Kenntnisse von den Dentitionen, Deutsche Monatsschrift für Zahnheilkunde 1899, die besonders dadurch wertvoll wird, weil sie ein bis zum Jahre 1899 gehendes, fast lückenloses, 135 Nummern enthaltendes Literaturverzeichnis enthält, und auf das vorzügliche Referat O. Schwalbes „Theorien der Dentition" (Verhandlungen der anatomischen Gesellschaft zu Strassburg 1894).

Die Beurteilung dieser Fragen hat sich auch heute noch nicht geändert, und trotz der Untersuchungen der verschiedensten Familien von Säugern ist bisher keine Klärung erfolgt. Auch ich bin der Meinung, dass der Diphyodontismus der heutigen Säuger aus dem Polyphyodontismus der Reptilien phylogenetisch abzuleiten ist. Allerdings nicht in dem Sinne, dass die komplizierten Zahnformen durch Concrescenz der Keime einzelner kegelförmiger Zähne der gleichen oder verschiedener Dentitionen entstanden wären, sondern in dem Sinne, dass einzelne Kegelzähne der gleichen oder verschiedener Dentitionen angehörend auf Kosten der übrigen sich durch Differenzierung zu komplizierten Zähnen ausgebildet haben. Ich halte aber den ontogenetischen Nachweis, dass Zahnreihen phylogenetisch ausgefallen sind, in der Weise, wie man ihn durch Beobachtungen der prälactealen Anlagen führen zu können glaubte, für nicht erbracht.

Es erübrigt sich danach für mich auch, der vielfach behandelten und ebensooft verschieden beantworteten Frage: Welcher Dentition gehören die Molaren an? näher zu treten. Meine Untersuchungen am menschlichen Gebiss haben keine

Befunde ergeben, die mich berechtigen könnten, mich der einen oder anderen Ansicht bedingungslos anzuschliessen.

Ich fasse zum Schluss die Resultate meiner Untersuchungen noch einmal kurz zusammen:

1. Ein „freies Papillenstadium" wie Röse es nachgewiesen haben will, ist bei der ersten Anlage der menschlichen Zähne nicht vorhanden.

2. Die Umwandlung des knospenförmigen in den kappenförmigen Zustand des Schmelzorgans erfolgt nicht durch eine Einbuchtung des inneren Schmelzepithels, sondern durch Vorbuchtung der Zahnleiste an deren labialer Seite oberhalb der Knospe.

3. Bei der Formung des Schmelzorgans ist das Epithel allein das aktive Element.

4. Die Entwickelung des Schmelzorgans bis einschliesslich zum glockenförmigen Stadium ist bei allen Zähnen genau die gleiche.

5. Es entsteht am inneren Schmelzepithel durch lebhafte Zellvermehrung eine Anschwellung verdichteten Gewebes, der „Schmelzknoten", begrenzt von einer labialen und einer lingualen Rinne, den „Schmelzrinnen".

6. Diese „Schmelzrinnen" bilden, indem sie sich vertiefen, die Gussform der labialen und lingualen Höcker bzw. Höckerreihen der Backenzähne.

7. Bei den Frontzähnen entsteht aus der labialen Rinne die Schneidekante, aus der lingualen das Tuberculum coronae.

8. Bei den Eck- und Backzähnen des Menschen tritt im Innern der Schmelzpulpa ein das äussere und innere Schmelzepithel verbindender Strang verdichteten Gewebes auf, der „Schmelzstrang", der die labiale Schmelzrinne tiefer einzieht und so die Höckerbildung mechanisch beeinflusst. Gleichzeitig kommt bei allen Zähnen eine zweite, an der lingualen Wand des Schmelzorgans herabziehende Zellenverdichtung zustande, deren Bedeutung jedoch noch aufzuklären ist.

9. Die Abschnürung des Schmelzorgans von der Zahnleiste geschieht nicht durch eine diskontinuierliche Trennung der Verbindungsmasse unter Erhaltenbleiben der sogenannten Verbindungsbrücken. Sie besteht vielmehr in einem gleichzeitig von vorn, hinten und unten einsetzenden Abfaltungsprozess des Schmelzorgans von der Zahnleiste, durch den das erstere eine selbständige linguale Wand erhält. Der Vorgang ist also in bezug auf die Fertigstellung des Schmelzorgans ein progressiver.

10. Die von Röse angeblich beobachtete Umwachsung mehrerer Papillen durch die Zahnleiste beruht auf Täuschung.

11. Der versuchte Nachweis von „Prälactealen Anlagen" darf nach meinen Untersuchungen als nicht gelungen bezeichnet werden. Es handelt sich entweder um Täuschung infolge von Schiefschnitten oder um Wucherungen der Zahnleiste ohne jede phylogenetische Bedeutung.

12. Der vermeintliche Nachweis von Verschmelzungen prälactealer Anlagen mit dem Schmelzorgan des Hauptzahnes im Sinne Kükenthals und Adloffs beruht auf Täuschung, hervorgerufen durch Faltenbildungen in der Zahnleiste bzw. im Schmelzorgan.

13. Damit entfällt die einzige einigermassen brauchbare Stütze der Concrescenztheorie. Da ausserdem meine eigenen Untersuchungen keinen Anhaltspunkt für diese Theorie geliefert haben, so kann ich derselben nicht beipflichten.

14. Ich konnte für den Menschen an dem Schmelzorgan der bleibenden Molaren palatinale Fortsätze nachweisen, die den Fortsätzen völlig gleichen, die bei der Abschnürung des Schmelzorganes der Milchmolaren von der Zahnleiste entstehen und aus denen sich die Ersatzleiste für die Prämolaren bildet.

Nachtrag.

Nachdem die vorliegende Arbeit der medizinischen Fakultät der Münchener Universität eingereicht war, kamen zwei Publikationen von Adloff in meine Hände, auf die ich wegen der nahen Beziehungen zu meinen eigenen Untersuchungen hier noch nachträglich eingehen muss. Die erste, betitelt: „Über prälacteale Zahnanlagen" und erschienen in der Deutschen medizinischen Wochenschrift 1912, Nr. 16, als Referat über einen im Greifswalder medizinischen Verein gehaltenen Vortrag, enthält Angriffe auf meine vor der Gesellschaft für Morphologie und Physiologie in München 1911 vorgetragenen Befunde und Anschauungen über prälakteale Zahnanlagen. Ich halte die sämtlichen Einwände, die Adloff hier macht, für hinfällig, wie ich in meiner Entgegnung im Anatomischen Anzeiger 1912 dargelegt habe. Indem ich auf die letztere verweise, kann ich den Leser mit einer nochmaligen Darlegung der Einzelheiten dieser Polemik hier verschonen. In einer zweiten, ausführlicheren Schrift (Zeitschr. f. Morph. und Anth., 30. Juli 1912), die sich hauptsächlich gegen Bolk richtet, kommt Adloff auf seinen von mir beanstandeten (S. 65) Befund einer prälactealen Zahnanlage zurück. Er ergänzt seine damals nur an einem einzigen Schnitt gemachte Beobachtung jetzt durch Vorführung zweier Schnittserien von menschlichen Embryonen, die er inzwischen erhalten hat. Der jüngere ca. 9wöchige Embryo zeigt labial von der Anlage der ersten Milchmolaren im Unterkiefer einen selbständig vom Mundhöhlenepithel sich ins Bindegewebe einsenkenden Fortsatz, der eine Strecke weit verfolgbar ist. Nach den beigegebenen Abbildungen loc. cit. Abb. 4a und b kann ich diesen Fortsatz nicht als einen „starken" bezeichnen, wie es der Autor selbst tut, sondern als

eine leichte rinnenartige Einfaltung des Epithels, wie man sie an verschiedenen Stellen der Mundhöhlenschleimhaut als gelegentlichen Befund ab und zu antrifft. Ich kann diesem Befund also keine Bedeutung zumessen. Beachtenswert hingegen ist eine weitere Beobachtung bei einem ca. 12wöchigen Embryo, auf welche der Autor anscheinend mit Recht auch grösseres Gewicht legt. Hier findet sich dicht vor der Anlage des ersten Milchmolaren im Unterkiefer labial vor der Zahnleiste eine deutlichere und tiefere Einsenkung des Mundhöhlenepithels in das Bindegewebe, die in der Tat mit der ersten Anlage einer Zahnleiste Ähnlichkeit hat und sich über 59 Schnitte erstreckt. Adloff beschreibt an dieser Leiste sogar zwei Schmelzkeime. In der Tat macht der in Fig. 6c und d abgebildete Schnitt den Eindruck eines solchen. Der Umstand, dass die beschriebene Bildung auf der labialen Seite der Zahnleiste liegt, könnte zugunsten der Auffassung gedeutet werden, dass es sich hier um eine prälacteale Anlage handelt. Auffallenderweise gibt Adloff aber selbst seinem Befund diese Deutung nicht, weil ihm die Anlage dafür zu ausgedehnt erscheint. Er nimmt vielmehr an, dass es sich hier um Reste von beim Menschen phylogenetisch ausgefallenen Prämolaren handle. Den von ihm schon früher als prälacteale Zahnanlage beschriebenen und von mir beanstandeten Befund bildet er auch hier wieder ab und gibt ihm jetzt ebenfalls die Deutung als Rest des verloren gegangenen Prämolaren. Ich gehe hier auf die Berechtigung einer derartigen Annahme nicht weiter ein und begnüge mich mit der Konstatierung, dass Adloff die Deutung des in Frage stehenden Befundes als prälacteale Zahnanlage nicht mehr aufrecht erhält. Diese Beobachtung Adloffs war jedoch bisher die einzige, durch die eine kappenförmige prälacteale Zahnlage nachgewiesen sein sollte. Durch die vom Autor selbst erfolgte Umdeutung gewinnen die von mir gegen die prälactealen Zahnlagen gemachten Einwände bedeutend an Wahrscheinlichkeit.

Meine Untersuchungen finde ich ferner in einer neueren Arbeit Bolks bestätigt. In der Zeitschrift für Morphologie und Anthropologie 1912 gibt er in einer Fussnote, allerdings ohne meinen doch schon im Februar 1911 gehaltenen Vortrag zu zitieren, an, dass er „weder beim Menschen, noch beim Affen auch nur ein einziges Mal eine Anlage eines prälactealen Zahnes gefunden habe. Dagegen manches, was als solches angeführt wird, aber mit prälactealen Zähnen nichts zu tun hat." Einige Seiten weiter beschreibt er eine Abbildung, auf der ein Schmelzorgan scheinbar durch 2 Stränge mit der Zahnleiste in Verbindung steht. Dazu bemerkt er in einer zweiten Fussnote: „Auch diese Erscheinung ist irrtümlicherweise oftmals mit sogenannter prälactealer Zahnanlage in Verbindung gebracht."

Die Beobachtungen Bolks betreffend Gaumenentwickelung und Beteiligung der Lippenfurchenleiste kann ich nach meinen Untersuchungen bestätigen.

Im Verlauf des Sommers konnte ich meine Untersuchungen in grösserem Massstab auf Tiere ausdehnen. Auch dort fand ich meine Beobachtungen betreffend die prälactealen Zahnanlagen bestätigt. Ebenso fand ich beim Meerschwein und Schwein die von mir beim Menschen zum erstenmal beschriebenen „Schmelzstränge" und konnte sie beim Schwein auch bei den Incisiven einwandfrei nachweisen. Es fällt durch diesen Nachweis auch die letzte Abweichung in der Entwickelung der Schneidezähne von der der Molaren fort, wodurch die schon zitierten Ansichten Eternods und Bolks an Wahrscheinlichkeit gewinnen.

Die Anregung zu dieser Arbeit verdanke ich Herrn Professor Rückert. Er hat mir die Durchführung der Untersuchungen nicht nur durch die Zuweisung eines Arbeitsplatzes in der kgl. Anatomie und Überlassung des nötigen Materials ermöglicht,

sondern hat sich des Anfängers auch in liebenswürdigster Weise und weitesten Masse mit Rat und Tat angenommen. Dieser Hilfe verdanke ich es, dass ich die Untersuchungen so, wie sie in dieser Arbeit vorliegen, zu Ende führen konnte. Ich möchte Herrn Professor Rückert für sein liebenswürdiges Entgegenkommen und seine Unterstützung auch an dieser Stelle meinen herzlichsten Dank sagen.

Literaturverzeichnis.

1. Adloff, P., Zur Entwickelungsgeschichte des Nagetiergebisses. Zool. Anz. XX. Jenenser Zeitschr. f. Naturwissenschaften 1898.
2. — Gebiss von Phocaena communis. Anat. Anz. 1899. II.
3. — Der gegenwärtige Stand unserer Kenntnis von den Dentitionen. Deutsche Monatsschr. f. Zahnheilkunde 1899. Nr. 10.
4. — Überzählige Zähne und ihre Bedeutung. Deutsche Monatsschr. f. Zahnheilkunde 1901. Nr. 5.
5. — Noch einiges zur Frage nach der Beurteilung überzähliger Zähne. Deutsche Monatsschr. f. Zahnheilkunde 1901.
6. — Zur Kenntnis des Zahnsystems von Hyrax. Zeitschr. f. Morphologie u. Anthropologie 1902. 1.
7. — Zur Frage nach der Entstehung der heutigen Säugetierformen. Zeitschr. f. Morphologie u. Anthropologie. Nr. 2.
8. — Über den Zahnwechsel von Cavia cobaya. Anat. Anz. 1904. Bd. 25.
9. — Zur Entwickelung des Säugetiergebisses. Anat. Anz. 1905.
10. — Einige Besonderheiten des menschlichen Gebisses und ihre stammesgeschichtliche Bedeutung. Zeitschr. f. Morphologie u. Anthropologie 1907. Nr. 1.
11. — Überzählige Zähne im menschlichen Gebiss. Deutsche Monatsschr. f. Zahnheilkunde 1907. Nr. 22.
12. — Vergleichend-anatomische Untersuchungen über das Gebiss des Menschen und der Anthropomorphen. 1908.
13. — Überreste einer prälactealen Zahnreihe beim Menschen. Deutsche Monatsschr. f. Zahnheilkunde 1909. Nr. 11.
14. — Zur Frage nach der Differenzierung des Primatengebisses. Deutsche Monatsschr. f. Zahnheilkunde 1909. Nr. 6.
15. — Über den gegenwärtigen Stand der vergleichenden Morphologie des Zahnsystems der Säugetiere und des Menschen. Ergebn. d. ges. Zahnheilkunde 1910. Nr. 1.
16. — Zur Frage der Concrescenztheorie. Jenenser Zeitschr. f. Naturwissenschaften. Bd. 43.

17. Adloff, P., Zur Entwickelung des Zahnsystems von Sus scrofa. Anat. Anz. 1901.
18. — Über plakoide Zahnanlagen beim Menschen. Anat. Anz. 1911.
19. — Noch einmal die Bolksche Hypothese und die Differenzierung des Primatengebisses. Zeitschr. f. Morphologie u. Anthropologie 1912. Heft 15.
20. Arkövy, Die Bedeutung des Diverticulums Tomes Zsigmondy usw. Österreichisch-ungarische Vierteljahrsschr. f. Zahnheilkunde 1904. Nr. 1.
21. Ballowitz, E., Das Schmelzorgan der Edentaten. Arch. f. mikroskop. Anat. 1892.
22 — Die Bedeutung des Schmelzorgans. Münch. med. Wochenschr. 1892. Nr. 23.
23. Baume, R., Der Durchbruch der Zähne. Deutsche Vierteljahrsschr. f. Zahnheilkunde 1873. Nr. 1.
24. — Bemerkungen über den Bau und Entwickelung des Säugetierzahnes. Deutsche Vierteljahrsschr. f. Zahnheilkunde 1875.
25. — Odontologische Forschungen. Versuch einer Entwickelungsgeschichte des Gebisses. 1882.
26. — Lehrbuch der Zahnheilkunde 1890.
27. Baur, Morphologie des Unterkiefers der Reptilien. Anat. Anz. 1896.
28. — Das Gebiss von Sphenodon und Bemerkungen über Sauropsiden. Anat. Anz. 1896.
29. Beauregard, H., Considérations sur les deux dentitions des mammifères. Compt. rend. de la Société de biologie 1888.
30. Berten, J., Chronol. Reihenfolge des Durchbruchs der bleibenden Zähne. Deutsche Monatsschr. f. Zahnheilkunde 1895. Nr. 6.
31. — Über Zahnretention. Korrespondenzbl. f. Zahnärzte 1910.
32. Bild, A., Entwickelungsgeschichte des Zahnsystems bei Sus domestica. Anat. Anz. 1902.
33. Bolk, L., Beziehungen der Zahnformen der plathyrinen und catharinen Affen. Österreichisch-ungarische Vierteljahresschr. f. Zahnheilkunde 1907.
34. — Über die Phylogenese des Primaten-Gebisses und des Zukunftgebisses des Menschen. Zeitschr. f. Morphologie und Anthropologie 1910. Nr. 13.
35. Über die Gaumenentwickelung und die Bedeutung der oberen Zahnleiste beim Menschen. Zeitschr. f. Morphologie u. Anthropologie 1912.
36. Bonvill, Beweise gegen die Evolutionstheorie. Deutsche Monatsschr. f. Zahnheilkunde 1894. Nr. 1.
37. Brunn, A. v., Die Ausdehnung des Schmelzorgans und seine Bedeutung für die Zahnbildung. Arch. f. mikr. Anat. 1887.
38. — Beitrag zur Kenntnis der Zahnentwickelung. Arch. f. mikr. Anat. 1891. Nr. 1.
39. Brandt, L., Vollständiges Fehlen der bleibenden Zähne. Deutsche Monatsschr. f. Zahnheilkunde 1895.
40. Burckhardt, R., Die Entwickelungsgeschichte der Verknöcherungen des Integuments und der Mundhöhle der Wirbeltiere. O. Hertwigs Handbuch der Entwickelungslehre d. Wirbeltiere 1906.
41. Busch, Überzahl und Unterzahl der Zähne. Deutsche Monatsschr. f. Zahnheilkunde 1886. Nr. 12.

42. Busch, Über die Deutung des Milchgebisses der Säugetiere. Verhandl. d. deutsch. odontologisch. Gesellsch. Bd. IV.
43. — Über die Zähne der Huftiere. Verhandl. d. deutsch. odontologisch. Gesellsch. 1891.
44. — Verschmelzung und Verwachsungen der Zähne des Milch- und bleibenden Gebisses. Deutsche Monatsschr. f. Zahnheilkunde 1897. Nr. 11.
45. Carlsson, A., Zahnentwickelung bei einigen Knochenfischen. Zoologisch. Jahrbuch 1894.
46. — Über den Zahnersatz bei Agama colonor. Anat. Anz. 1896.
47. — Über die Schmelzleiste bei Sterna hirundo. Anat. Anz. 1896.
48. — Über Zahnentwickelung der diprotodonten Beuteltiere. Zoolog. Jahrbuch 1899.
49. Cederblom, E., Zahnwechsel bei Nagern. Zoolog. Jahrb. 1900.
50. Cope, E. D., The homologies and origin of the Types of molar teeth in the Mammalia educabilia. Journ. Philad. 1874.
51. — The origin of the specialised teeth of the carnivora. American Naturalist 1879.
52. — The mechanical causes of the origin of the dentition of the Amblypoda. Proceedings of the American philosophical Society 1880.
53. — Tritubercular molar in human dentition. Journal of Morphologie 1888.
54. — Effect of impacts and strain on theet of mammals. American Naturalist 1877.
55. — The mechanical causes of the origin of the dentition of Rhodentia. American Naturalist 1888.
56. — The mechanical causes of the development of the hard parts of the Mammalia. Journal of Morphology 1889.
57. — On the permanent and temporary dentition of certain three-toed horses. American Naturalist 1892.
58. Debierre, Ch. u. Pravaz, J., Contributions à l'odontologie. Arch. de Physiologie 1886.
59. Dependorf, Zur Entwickelungsgeschichte des Zahnsystems der Marsupialia. Denkschr. d. medizinisch-naturwissenschaftl. Gesellsch. z. Jena. Bd. 6.
60. — Zur Entwickelungsgeschichte des Zahnsystems der Säugetiergattung Galeopithecus. Jenenser Zeitschr. f. Naturwissensch. 1896.
61. — Zur Frage der sog. Concrescenztheorie. Jenenser Zeitschr. f. Naturwissensch. Bd. 42.
62. — Zur Frage der überzähligen Zähne im menschlichen Gebiss. Zeitschr. f. Morphologie u. Anthropologie 1907. Bd. 10.
63. — Die Unterzahl der Zähne im menschlichen Gebiss und ihre Bedeutung. Österreichisch-ungarische Vierteljahrsschr. f. Zahnheilkunde 1907.
64. — Der Diphyodontismus der Säuger und die Stellung der Milchzahnreihe in diesem System. Korrespondenzbl. f. Zahnärzte 1907.
65. — Allgemeines zur Phylogenie des Zahnsystems. Korrespondenzbl. f. Zahnärzte 1898.
66. Dietlein, W., Neue Breiträge zum Zahnwechsel und verwandten Fragen. Österreichisch-ungarische Vierteljahrsschr. f. Zahnärzte. Jahrg. 11. H. 2 u. 3.

67. Dybowsky, B., Studien über Säugetierzähne. Verhandl. d. zoologisch-botanischen Gesellsch. z. Wien 1889.
68. Eckermann, R., Das Eckzahnproblem und die Prämolarenwanderung. Deutsche Monatsschr. f. Zahnheilkunde 1908. Nr. 12.
69. Eternod, A. C. F. d', Toutes les dents humaines sont des bicuspidées modifiées. Verhandl. d. Anat. Gesellsch. 1911.
70. Friedmann, E., Beitrag zur Zahnentwickelung der Knochenfische. Schwalbes morphol. Arbeit. 1897. Bd. 7.
71. Fischer, Guido, Bau und Entwickelung der Mundhöhle des Menschen. Leipzig 1910.
72. Freund, Beitrag zur Entwickelungsgeschichte der Zahnanlagen bei Nagetieren. Arch. f. mikroskop. Anat. 1892.
73. Geisselbrecht, Zahnmissbildung und dritte Dentition. Deutsche Vierteljahrsschr. f. Zahnärzte 1882.
74. Guttmann, Retention fast aller bleibenden Zähne. Deutsche Monatsschrift f. Zahnheilkunde 1900.
75. Harrison, Zwei Fälle von gut ausgebildeten Bicuspidaten. Deutsche Vierteljahrsschr. f. Zahnärzte 1869.
76. Heincke, F., Untersuchungen über die Zähne niederer Wirbeltiere. Zeitschr. f. wissenschaftl. Zoologie 1873.
77. Heinick, P., Entwickelung des Zahnsystems der Gattung Castor fiber. Zoolog. Jahrb. 1908.
78. Hertwig, O., Lehrbuch der Entwickelungsgeschichte des Menschen und der Wirbeltiere.
79. — Bau und Entwickelung der Placoidschuppen und Zähne der Selachier. Jenenser Zeitschr. f. Naturwissensch. 1874.
80. — Das Zahnsystem der Amphibien. Arch. f. mikroskop. Anat. 1874.
81. Hertz, Untersuchungen über den feineren Bau und die Entwickelung der Zähne. Virchows Arch. 1866.
82. Hess, H., Dritte Dentition. Dental Cosmos 1872.
83. Jentsch, Beitrag zur Struktur und Entwickelung der Selachierzähne. Diss. Leipzig 1898.
84. Kersting, Ein Fall von dritter Dentition durch Röntgenaufnahme nachgewiesen. Österreichisch-ungarische Vierteljahrsschrift f. Zahnärzte 1904.
85. Kiaer, Th., Gänzliches Fehlen der permanenten Zähne. Korrespondenzbl. f. Zahnärzte 1907.
86. Kielhauser, H., Über das angebliche Fehlen und Unterzahl der Zähne. Deutsche Monatsschr. f. Zahnheilkunde 1894.
87. — Unterzahl der Zähne. Österreichisch-ungarische Vierteljahrsschr. f. Zahnheilkunde 1894.
88. Kingsley, N., Ursachen der Unregelmässigkeit bei Entwickelung der Zähne. Dental Cosmos 1875.
89. Kölliker, H., Entwickelungsgeschichte des Menschen und der höheren Tiere. 1880.
90. — Die Entwickelung des Zahnsäckchens der Wiederkäuer. Zeitschr. f. wissenschaftl. Zoologie 1866.

91. Kollmann, Entwickelung der Milch- und Ersatzzähne beim Menschen. Zeitschr. f. wissenschaftl. Zoologie 1870. Bd. 20.
92. Kükenthal, W., Das Gebiss von Didelphys. Anat. Anz. 1891.
93. — Einige Bemerkungen über Säugetierbezahnung. Anat. Anz. 1891.
94. — Entstehung und Entwickelung des Säugetierstammes. Biolog. Zentralbl. 1892.
95. — Ursprung und Entwickelung der Säugetierzähne. Jenenser Zeitschr. f. Naturwissensch. 1892.
96. — Entwickelungsgeschichtliche Untersuchungen am Pinnipediergebiss. Jenensische Zeitschr. f. Naturwissensch. 1893.
97. — Vergleichend-anatomische u. entwickelungsgeschichtl. Untersuchungen an Waltieren. Denkschr. d. mediz.-naturwissenschaftl. Gesellsch. z. Jena 1893. Bd. 3.
98. — Zur Entwickelungsgeschichte des Gebisses von Manatus. Anat. Anz. 1896.
99. — Vergleichend-anatomische und entwickelungsgeschichtliche Untersuchungen an Sirenen. Denkschr. d. mediz.-naturwissenschaftl. Gesellschaft z. Jena 1898.
100. Laaser, P., Zahnleiste und erste Zahnanlagen der Selachier. Dissertation. Jena 1903. Jenenser Zeitschr. f. Naturwissensch. Nr. 37.
101. Leche, W., Über Hornzähne bei einem Säugetier. Anat. Anz. 1889.
102. — Studien über Entwickelung des Zahnsystems der Säugetiere. Morphol. Jahrb. 1892/93.
103. — Über Zahnentwickelung von Inguana tuberculata. Anat. Anz. 1893.
104. — Zur Entwickelungsgeschichte des Zahnsystems der Säugetiere, Teil I. Ontogenie. Bibliotheka zoologica. Stuttgart 1895.
105. — Zur Dentitionsfrage. Anat. Anz. 1896.
106. — Zur Morphologie des Zahnsystems der Säugetiere. Anat. Anz. 1897.
107. — Zur Frage nach der stammesgeschichtlichen Bedeutung des Milchgebisses bei Säugetieren. Zoolog. Jahrb. 1909.
108. — Morphologie des Zahnsystems der Insectivoren. Anat. Anz. 1897.
109. — Zur Entwickelungsgeschichte des Zahnsystems der Säugetiere. Teil II. Phylogenie. Heft 1. Familie der Erinaceidae. Zoologica Stuttgart 1902.
110. — Zur Entwickelungsgeschichte des Zahnsystems der Säugetiere, zugleich ein Beitrag zur Entwickelungsgeschichte dieser Tiergruppe. Biolog. Zentralbl. 1903.
111. — Über Zahnwechsel bei Säugetieren im erwachsenen Zustand. Zoolog. Anz. 1904.
112. Levy, H., Beiträge zur Kenntnis der Entwickelung der Zähne bei den Reptilien, Jenenser Zeitschr. f. Naturwissensch. 1898.
113. Lipschütz, M., Eine seltene Zahnanomalie. Deutsche Monatsschr. f. Zahnheilkunde 1903.
114. Magitôt, C., Traité des anomalies du système dentaire chez l'homme et les mammifères. Paris 1874.
115. — Des lois de la dentition chez les vertèbres. Journ. d'Anatomie et Physiologie 1893.

116. Mahn, R., Bau und Entwickelung der Molaren bei Mus und Arvicola Dissert. Erlangen 1890.
117. Masur, A., Beiträge zur Histologie und Entwickelung der Schmelzpulpa. Anat. Hefte 1907. Nr. 10.
118. Mazotti, L., Ein Fall dritten Zahnens. Korrespondenzbl. f. Zahnärzte 1881.
119. Mebes, A., Ist eine dritte Dentition möglich und erklärlich? Zahnärztl. Wochenschr. 1895.
120. Meierheim, M., Beitrag zur Kenntnis der Entwickelung der Schneidezähne bei Mus decumanus. Disser. Leipzig 1898.
121. v. Metnitz, Ein überzähliger Mahlzahn. Österreichisch-ungarische Vierteljahrsschr. f. Zahnheilkunde 1888.
122. — Überzählige Schneidezähne. Österreichisch-ungarische Vierteljahrsschr. f. Zahnheilkunde 1888.
123. — Acht Mahlzähne im Oberkiefer. Österreichisch-ungarische Vierteljahrsschr. 1889.
124. — Beitrag zur Kasuistik der Überzahl der Zähne. Wiener zahnärztl. Monatsschr. 1902.
125. Montigel, F., Über zwei Fälle seltener Dentitionsanomalie (III. Dentition). Deutsche Monatsschr. f. Zahnheilkunde 1888.
126. — Eine seltene Dentitionsanomalie. Schweiz. Vierteljahrsschr. f. Zahnärzte 1898.
127. Morgenstern, M., Untersuchungen über den Ursprung der bleibenden Zähne. Deutsche Monatsschr. f. Zahnheilkunde 1884—85.
128. Nawroth, P., Zur Ontogenese der Schweinemolaren. Dissert. Basel 1893.
129. Nicolai, Dritet Dentition. Korrespondenzbl. f. Zahnärzte 1863.
130. Oeder, R., Die Entstehung der Munddrüsen und der Zahnleiste der Anuren. Jenenser Zeitschr. f. Naturwissensch. 1906.
131. Osborne, The evolution of mammalian molar to and from tritubercular type. The American Naturalist 1888.
132. — The history and homologies of the human molar cusps. Anat. Anz. 1892.
133. Owen, Odontography. 1840.
134. Pflüger, Zur Entwickelungsgeschichte der Zähne. Deutsche Monatsschr. f. Zahnheilkunde 1867.
135. Recker, Entwickelung und Formabänderung der menschlichen Mahlzähne. Natur 1895.
136. Röse, C., Entwickelung der Zähne des Menschen. Arch. f. mikroskop. Anat. 1891.
137. — Schmelzlose Zahnrudimente des Menschen. Verhandl. d. deutschen odontolog. Gesellsch. 1892.
138. — Über die Zahnentwickelung beim Menschen. Schweiz. Vierteljahrsschr. f. Zahnheilkunde 1892. Bd. 4.
139. — Über die Entstehung und Formabänderung der menschlichen Molaren. Anat. Anz. 1892.
140. — Entwickelung des menschlichen Gebisses. Verhandl. d. deutsch. odontolog. Gesellsch. Bd. 3.

141. Röse, C., Modelle zur Demonstration der Entwickelung der Zähne des Menschen. Verhandl. d. deutsch. odontologisch. Gesellsch. Bd. 4.
142. — Die Zahnentwickelung der Reptilien. Deutsche Monatsschr. f. Zahnheilkunde 1892.
143. — Zur Phylogenie des Säugetiergebisses. Biolog. Zentralbl. 1892.
144. — Über die Zahnleiste und Eischwiele der Sauropsiden. Anat. Anz. 1892.
145. — Über die Zahnentwickelung der Beuteltiere. Anat. Anz. 1892.
146. — Beiträge zur Zahnentwickelung der Edentaten. Anat. Anz. 1892.
147. — Über rudimentäre Zahnanlagen der Gattung Manis. Anat. Anz. 1892.
148. — Zahnentwickelung von Clamydoselachus anguineus. Morphol. Arb. 1892.
149. — Die Zahnentwickelung der Krokodile. Morpholog. Arb. 1892.
150. — Zahnentwickelung von Phaskolomys wombath. Akad. d. Wissensch. Berlin 1893.
151. — Zahnbau und Zahnwechsel von Elephas indicus. Morphol. Arb. 1893.
152. — Über die erste Anlage der Zahnleiste beim Menschen. Anat. Anz. 1893.
153. — Zahnentwickelung von Chamaeleon. Anat. Anz. 1893.
154. — Zahnbau und Zahnwechsel der Dipnoer. Anat. Anz. 1894.
155. — Zahnentwickelung der Fische. Anat. Anz. 1895.
156. — Zahnentwickelung der Schwanzmolche. Morphol. Arb. 1895.
157. — Zahnentwickelung der Kreuzotter. Anat. Anz. 1894.
158. — Überreste einer vorzeitigen prälactealen und einer 4. Zahnreihe beim Menschen. Österreichisch-ungarische Vierteljahrsschr. f. Zahnheilkunde 1895. Nr. 2.
159. Röse, C. und Barthels, O., Zahnentwickelung des Rindes. Morphol. Arb. 1896.
160. — Das Zahnsystem der Wirbeltiere. Referat. Deutsche Monatsschr. f. Zahnheilkunde 1896.
161. — Die mittlere Durchbruchszeit der bleibenden Zähne des Menschen. Deutsche Monatsschr. f. Zahnheilkunde 1909. Nr. 8.
162. Rosenberg, Emil, Über Umformungen an den Incisiven der zweiten Zahngeneration des Menschen. Morphol. Jahrb. Bd. 22. H. 3.
163. Sachse, Beiträge zur Kenntnis der Entwickelung der Schneidezähne bei Mus musculus. Diss. Leipzig 1894.
164. Scheff, J., Durchbruch überzähliger Mahlzähne im Greisenalter. Österreichisch-ungarische Vierteljahrsschr. f. Zahnheilkunde 1885.
165. — Zur Frage der überzähligen Eckzähne. Österreichisch-ungarische Vierteljahrsschr. f. Zahnheilkunde 1889.
166. — Ein Fall von drei beiderseits im Unterkiefer typisch ausgebildeten Backenzähnen. Österreichisch-ungarische Vierteljahrsschr. f. Zahnheilkunde 1890.
167. Scheidt, P., Morphologie und Ontogenie des Gebisses der Hauskatze. Morpholog. Jahrb. 1894.
168. Schlosser, M., Über die Deutung des Milchgebisses der Säugetiere. Biolog. Zentralbl. 1890.
169. — Bemerkungen zu Leches Entwickelungsgeschichte der Säugetiere. Anat. Anz. 1897.

170. Schlösser, M., Die Differenzierung des Säugetiergebisses. Biolog. Zentralbl. 1890/91.
171. — Über die Deutung des Milchgebisses der Säugetiere. Verhandl. d. deutsch. odontolog. Gesellsch. 1893.
172. Schwalbe, G., Über eine seltene Anomalie des Milchgebisses beim Menschen und ihre Bedeutung für die Lehre von den Dentitionen. Morpholog. Arb. 1894.
173. Schwalbe, Über Theorien der Dentition. Verhandl. d. anat. Gesellsch. z. Strassburg 1894.
174. Selenka, Die Rassen und der Zahnwechsel des Orang-Utang. Sitz. d. Akad. Berlin. 1896.
175. Semon, Die Zahnentwickelung von Ceratodus forsteri. Zool. Forschungsreisen 1899. Bd. 4.
176. Stach, Johann, Über die Entstehung des Ersatzgebisses und der Backenzähne bei den Säugetieren. Sitz.-Berichte d. Akad. d. Wissensch z. Krakau 1904.
177. — Die Ontogenie der Schneidezähne bei Lepus cuniculus. Ibidem. April 1910.
178. Stettenheimer, Beitrag zur Frage der überzähligen Zähne. Deutsche Monatsschr. f. Zahnheilkunde 1910.
179. de Terra, M., Überblick über den heutigen Stand der Phylogenie des Menschen. Deutsche Monatsschr. f. Zahnheilkunde 1901.
180. de Terra, P., Vergleichende Anatomie des menschlichen Gebisses und der Zähne der Vertebraten. Jena 1911.
181. Thomson, Evolution of the complex molar from the simple cone. Nat. D. Add. Philadelphia 1900.
182. Thompson, A. H., Entwickelung der Prämolaren. Dental Digest. 1901.
183. — Phylogeny of fifth tubercule of lower 2 molar of man Deutsche Monatsschr. f. Zahnheilkunde 1900. Nr. 12.
184. — Stammbaum der mittleren Schneidezähne. Deutsche Monatsschr. f. Zahnheilkunde 1894. Bd. 1.
185. Thomas, O., Deutung des Milchgebisses der Säugetiere. Biolog. Zentralbl. 1890/91.
186. Urbantschitsch, E., Supernumeräre Zähne. Österreichisch-ungarische Vierteljahrsschr. f. Zahnheilkunde 1907.
187. Virchow, R., Retention und Überzahl von Zähnen. Deutsche Monatsschrift f. Zahnheilkunde 1887.
188. Waldeyer, W., Untersuchungen über die Entwickelung der Zähne. I. Königsberger mediz. Jahrb. 1864. II. Zeitschr. f. Mediz. 1865. III. Bau und Entwickelung der Zähne in Strickers Handb. d. Lehre v. d. Geweben. Leipzig 1871. IV. Referat Deutsche Vierteljahrsschr. f. Zahnheilkunde 1866. Nr. 3.
189. Wallisch, W., Überzählige Zähne und ihre Beziehungen zur atavistischen Theorie. Deutsche Monatsschr. f. Zahnheilkunde 1897.
190. Walkoff, O., Mikrophotographischer Atlas der normalen Histologie der menschlichen Zähne. Hagen 1894.

191. Wilson and Hill, Observations upon the development and succession of the teeth in Perameles. Quart. Journ. Mocrosc. Science 1897.
192. Woodward M. J., On the milk dentition of the Rodentia. Together with a description of a vestigial milk incisor in the mouse. Anat. Anz. 1893.
193. — On the teeth of the Marsupialia with especial reference to the premilk dentition. Anat. Anz. 1896.
194. Zierler, E., Einige Beiträge über die Differenzierung des Gebisses der fossilen Suiden. Biolog. Zentralbl. 1905.
195. Zsygmondy, Entstehung der Fissuren in der Schmelzdecke der Prämolaren und Molaren. Österreichisch-ungarische Vierteljahrsschr. f. Zahnheilkunde 1903.
196. Zuckerkandel, Über rudimentäre Zähne. Mediz. Jahrb. 1885.
197. — Das epitheliale Rudiment eines vierten Mahlzahnes beim Menschen. Referat. Österreichisch-ungarische Vierteljahrsschr. f. Zahnheilkunde 1893. Nr. 1.
198. — Die Entwickelung der Zähne. Scheffs Handb. d. Zahnheilkunde 1909.

Umfassende Literaturverzeichnisse enthalten die Arbeiten von Adloff (3), Burckhardt (40) und de Terra (180).

Die ältere Literatur findet sich in Assmann, Quellenkunde der vergleichenden Anatomie, Braunschweig 1847.

Aus dem anatomischen Institute zu München.
(Direktor: Prof. Rückert.)

DIE
AUSMÜNDUNG DER KIEFERHÖHLE.

VON

L. GRÜNWALD,
MÜNCHEN.

Mit 27 Figuren im Text.

So sonderbar es klingt: Über die anscheinend ganz bekannten Verhältnisse der Kieferhöhlenmündung ist viel Neues zu sagen, einiges weniger Bekannte in den Vordergrund zu rücken. Vom Altbekannten soll nur insoweit die Rede sein, als für die Vermittlung der neuen Mitteilungen unerlässlich ist.

Es gibt zwei Arten der Verbindung zwischen der Höhle und der Nase:

I. Die Mündung erfolgt unmittelbar:

Der Hiatus semilunaris inferior[1]) bildet zugleich den Eingang zur Höhle. Das kann auf zweierlei Weise geschehen:

a) im vollen Umfange des Hiatus.

Zuckerkandl (1893, S. 95) erwähnt dieses Verhalten kurz; er hat es an zwei Präparaten (bei einem dritten vermutet er krankhaften Ursprung) gesehen; ob die Fig. 73 (Zuckerkandl 1882) hierher gehört, ist nicht zu entscheiden. Wer eine Abbildung oder das entsprechende Präparat nicht gesehen hat, kann sich keine richtige Vorstellung von dem weiten Klaffen der Öffnungen in solchen Fällen machen. Zuckerkandl (1893, S. 91) führt als Höchstmasse eine Länge von 19, eine Breite von 5 mm an. Meine grössten Masse waren sogar

[1]) Ich gebrauche auch in dieser Arbeit einige, den bisher gebräuchlichen zu substituierende Benennungen, wofür die Motivierung an anderer Stelle erfolgen wird: Hiatus semilunaris inferior für „Hiatus semilunaris", Torus lateralis für „bulla ethmoidalis". — Die Befunde beziehen sich auf 120 Höhlen.

16 : 8 mm, also 108 qmm gegenüber 95 qmm Zuckerkandls. Figg. 1 und 2 zeigen das Verhalten. Es beruht nicht nur auf teilweisem oder gänzlichem Defekt der „Kieferfortsätze des

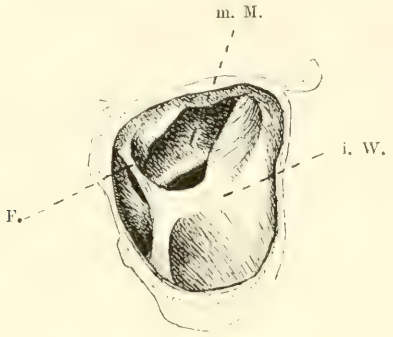

Fig. 1.

Kieferhöhle von der Seite her eröffnet, so dass ihre innere Wand (i. W.) sichtbar ist. F = (accidentelle) Falte.

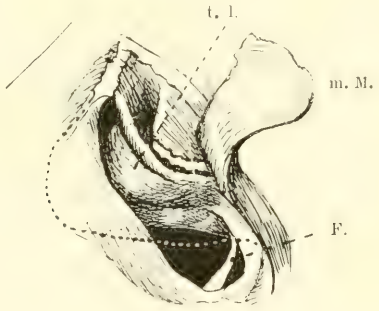

Fig. 2.

Ansicht desselben Präparates von der Medialseite her, nach Aufklappung der mittleren Muschel (m. M.), deren Kontur in natürlicher Lage durch die punktierten Linien angegeben ist. Der Hiatus maxillaris ist noch unter dieser sichtbar.

Siebbeinhakens“ (s. Zuckerkandl ebendort), sondern vor allem auf einer kongenital angelegten Hypoplasie der ganzen Umrahmung des Hiatus maxillaris; das beweist der Anblick

des von einem ca. 60 Tage alten Fötus (grösste Länge vom Scheitel bis zu den Fersen 63 mm, Scheitelsteiss 49 mm) herrührenden Präparates (Fig. 3): man sieht, in völliger Analogie zu Fig. 2, den (relativ)weit klaffenden Spalt unter dem konkav ausgehöhlten Rand der mittleren Muschel.

Diese direkte Mündung stellt ein weit klaffendes Fenster dar, dessen Rahmen in einer einzigen Ebene liegt. Theoretisch wäre es möglich, dass ein solcher fensterartiger Zugang zu der Höhle auch eng gestaltet sein könnte, wenn die Rahmenleisten sehr nahe aneinander liegen würden. Tatsächlich liegt

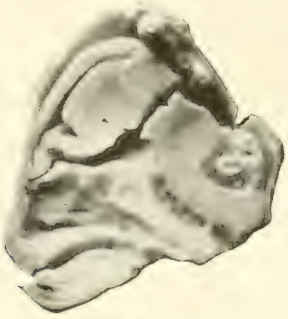

Fig. 3.
(ca. doppelte Vergrösserung.)

aber noch keine einzige derartige Beobachtung vor und auch das spricht im Sinne einer Aplasie, denn der Mangel an Fortsätzen des Processus uncinatus (s. o.) hat, wie wir weiter unten sehen werden, ausschliesslich die Bedeutung, die Mündung zu verlängern und sie in eine einzige Ebene zu verlegen, sie fensterförmig zu gestalten, nicht sie zu erweitern.

b) Der Hiatus bildet den unmittelbaren Zugang zur Höhle, aber nur in einem Teil, auf Grund einer medial gerichteten Depression des Processus uncinatus. In solchem Fall könnte sogar ausserdem ein Ostium (weiter hinten) bestehen, ohne jedoch für die Kommunikation Bedeutung zu be-

sitzen. Fig. 4 zeigt dieses Verhalten. Man sieht die nach vorne unten gedrehte Fläche des Processus uncinatus (die ausserdem, was unwesentlich, eine polypöse Schleimhautverdickung trägt); darüber das dreieckige helle, in die Höhle schauende Fenster. Ähnliches Verhalten scheint dem bei

Fig. 4.

Hajek (1899, Fig. 18) abgebildeten Präparat zugrunde zu liegen.

II. Die Mündung erfolgt mittelbar durch ein „Ostium", und zwar:

a) in den Hiatus semilunaris inferior, oder

b) in einen Canalis semilunaris (s. u.) und erst durch diesen in die Nase.

Bevor wir uns mit diesen Eventualitäten befassen, ist es notwendig, den Begriff „Ostium" festzulegen; denn — wieder-

um, so sonderbar es klingen mag — dies ist seitens der für Nebenhöhlenanatomie kompetenten Autoren nicht genügend oder nicht in den tatsächlichen Verhältnissen entsprechender Weise geschehen: Zuckerkandl [1893, S. 94, 290] bringt eine Beschreibung anstatt einer Definition und gegen diese Beschreibung bestehen erhebliche Einwände; Hajek [1899, S. 33 und 36] erörtert nur die Lage des „Ostium". (Über Sieurs und Jacobs Ansichten berichte ich unten). Nun sind bei näherer Betrachtung die Schwierigkeiten, eine Definition des „Ostium maxillare" zu geben, tatsächlich sehr gross und beruhen darauf, dass es überhaupt kein einheitliches Ostium, noch weniger ein Foramen maxillare gibt. Der mittelbare Zugang der Höhle wird nämlich (abgesehen von seltenen, unten zu berührenden Ausnahmen) überhaupt nicht durch ein in einer Ebene liegendes allseitig verschlossenes Loch gebildet, sondern, wie wir gleich sehen werden, durch eine Art von Halbkanal, der wiederum nur halbgeschlossene Mündungen besitzt. Es ist demnach überaus schwer, sich eine richtige Vorstellung von diesen Verhältnissen zu machen, denn was als Ostium beschrieben wird, ist gewöhnlich nur der perspektivisch zu einem Loch verschobene Aufriss des Halbkanals, dessen mediales und laterales Ende aber in ganz verschiedenen Ebenen liegen. Betrachtet man allerdings mit Zuckerkandl (1893, S. 290) nach seitlicher Eröffnung der Kieferhöhle ihre innere Wand, so erhält man in der Tat das täuschende Bild einer „spaltförmigen Kommunikationsöffnung (Ostium maxillare)" (S. 94) oder eines „elliptischen Spaltes mit sagittal gerichteter längerer Achse" usw. (S. 291), weil in dieser perspektivischen Aufsicht der ganze Halbkanal in eine einzige Ebene verlegt erscheint (vgl. Fig. 5). Überblickt man aber die fragliche Gegend an Frontalschnitten (wie sie Zuckerkandl [1893, S. 292] sehr richtig zur Übersicht der Lage empfiehlt), aber nicht am

vorderen Segment, sondern am hinteren (dieses findet man nirgends abgebildet!), so sieht man etwas ganz anderes als ein Foramen oder Ostium. Im Zusammenhalt mit dem vorderen Segment ergibt sich dann das Bild eines Halbkanals, dessen Enden wiederum nur halbgeschlossen sind. Hierin liegt der Angelpunkt unserer Betrachtungen. Es

Fig. 5.

ist daher nicht einmal zulässig, von einem medialen und lateralen „Ostium" dieses Halbkanals zu sprechen, sondern nur von einer medialen und lateralen Mündungsebene. Darüber orientiert der Frontalschnitt und noch mehr der Horizontalschnitt einfache Verhältnisse aufweisender Präparate. In Fig. 6 (hinteres Segment eines Frontal-

schnittes) sieht man den Proc. uncin. (p. u.) und Torus lateralis (t. l.) quergeschnitten. Zwischen diesem und dem konkav

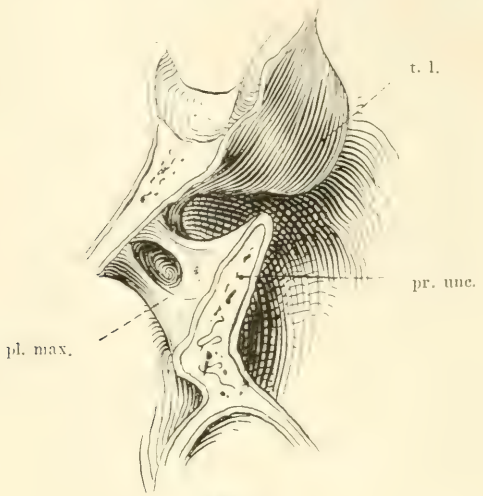

Fig. 6.

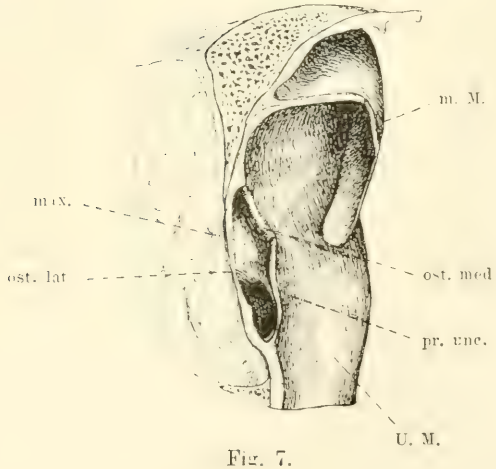

Fig. 7.

ausgeschweiften oberen Rande des hakenförmigen Fortsatzes erstreckt sich ein halbelliptischer, aber nicht (wie in Fig. 5 perspektivisch vorgetäuscht wird) geschlossener, sondern vorne

offener Spalt[1]). Vom unteren Rande des lateralen Abhanges des Proc. uncin. aber zieht nach lateral und oben in frontaler Ebene eine leicht konkav ausgebuchtete Falte. Ihr lateraler Rand erst umschliesst den eigentlichen Zugang zur Kieferhöhle und wäre als „inneres" Ostium oder Foramen zu bezeichnen, wenn er nicht noch weniger ostium- oder lochähnlich wäre als der mediale „äussere" Mündungsteil. Verlauf des Halbkanals, mediale (äussere) und laterale (innere) Mündungsebene mit ihren Rändern sind in Fig. 7, einem Horizontalschnitt, ersichtlich. Die frontal stehende Falte (Fig. 6) wollen wir als Plica maxillaris bezeichnen; sie verdient eine eigene Benennung, denn ihr kommt wesentliche Bedeutung für die eigentümliche Gestaltung der Zugangsverhältnisse unter den prozentual überwiegenden (nicht „normalen") sowohl, als unter seltenen (nicht „abnormen") Verhältnissen zu. —

Die Voraussetzungen für die Gestaltung und Ausdehnung dieser Faltenbildung liegen in dem Vorhandensein eines Processus maxillaris des Hakenfortsatzes, seiner Lage und vor allem in dem Winkel, den diese beiden Knochenblätter einschliessen.

Fehlt der Processus maxillaris ganz (Fig. 8) oder ist er nur minimal ausgebildet, oder zweigt er sich bereits in der Kontinuität des Hakenfortsatzes von dessen hinterem Ende ab, so gehen jene sekundären Schleimhautfalten, welche der Kieferhöhlenmündung erst ihre eigentliche Gestalt geben, nur direkt vom Processus uncinatus aus und es besteht die Wahrscheinlichkeit, dass diese Falten in derselben (nämlich sagittalen) Ebene liegen wie der Hakenfortsatz selbst: Dann kommt es

[1]) Sieur und Jacob (01) sind der Erkennung dieser Verhältnisse scheinbar nahe gekommen, wenn sie von einem „très court canal" sprechen, der mit dem Hiatus semilunaris einen nahezu rechten Winkel bilde (S. 542). Nur entspricht die als Beleg angeführte Fig. 197 durchaus nicht den von uns angezogenen typischen Verhältnissen, sondern stellt eine seltene Bildung, durch accessorische, rein membranöse Falten, dar (s. unten).

zu der ganz seltenen, mir nur in zwei Präparaten vorliegenden Bildung eines mehr oder weniger geschlossenen, nahezu in einer einzigen (nämlich der sagittalen) Ebene liegenden Ostium maxillare (Fig. 9) in direkter Fortsetzung des Hiatus semilunaris inferior. Im hier abgebildeten Präparat ist offenbar der Hakenfortsatz noch beträchtlich kürzer als in dem der Fig. 8 entsprechenden, sonst könnte das Ostium nicht die

Fig. 8.

erhebliche Ausdehnung erlangt haben, die wir sehen. Auf die anderen an diesem Präparat ersichtlichen Besonderheiten werden wir noch zurückkommen.

Was die Eigentümlichkeit der regulären, d. h. am häufigsten vorkommenden Mündungsverhältnisse bestimmt, das ist nun ein Umstand, der bei der Besichtigung der Knochenpräparate ohne weiteres auffällt, den aber merkwürdigerweise Zuckerkandl (1893) zwar bei der Anatomie des Processus uncinatus (S. 94) beschrieben, nicht aber in seiner

Bedeutung für die Mündungsverhältnisse gewürdigt hat, und der auch an der entsprechenden Abbildung (1893, Tafel IX, Fig. 1) nur dann bemerkbar wird, wenn man ihn bereits kennt: das ist die Einstellung des Proc. maxill. in eine ganz andere

Fig. 9.

Ebene als die des Proc. uncin.; er ist seitlich ausgeladen (Fig. 10) und erreicht unter Umständen sogar beinahe horizontale Lage (Fig. 11). Damit ist gegeben, dass die von seinem hinteren Rande zum Torus lateral bzw. zur unteren Orbitalwand aufsteigende Schleimhautfalte, die Plica maxillaris, eine

nahezu frontale Lage einnimmt, wie wir das in Fig. 6 bereits gesehen haben. Da der obere Rand des Proc. maxill. aber zumeist nicht quergestellt ist, sondern mehr die Richtung von

Fig. 10.

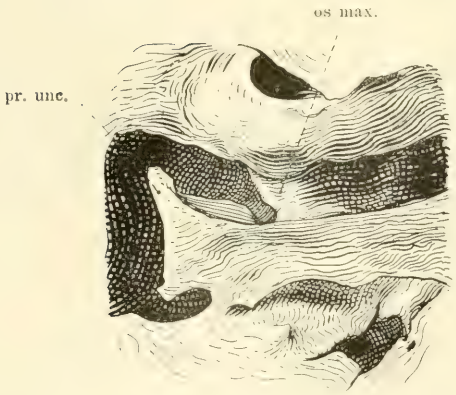

Fig. 11.

hinten innen nach vorne aussen einhält, so folgt auch die Falte öfter dieser Richtung und verläuft infolgedessen meistens in einer zwischen frontal und sagittal die Mitte haltenden Ebene mit leichter lateral-konvexer Ausbuchtung. Dadurch

lagert sie sich in einiger Entfernung seitlich dem vom Rande des Processus uncinatus bzw. von dessen Schleimhautüberkleidung gebildeten halboffenen Spalt (Fig. 6) vor und es entsteht der oben geschilderte Halbkanal, dessen äusserer (lateraler) Rand von der entsprechenden Kante der Plica maxillaris gebildet wird (Fig. 7). Das sind die einfachsten Verhältnisse: es liegen die laterale und mediale Mündungsebene des Halbkanals einander fast unmittelbar gegenüber und man gelangt mittels einer leicht nach vorne umgebogenen Sonde aus der Höhle durch das laterale Halbostium, der Plica maxillaris entlang, in das hintere Ende, den „Recessus inferior" des Hiatus und ohne weiteres über die untere Lefze der medialen Ebene (Proc. uncin.) in die Nase.

Die geschilderten anatomischen Einzelheiten sind weiter nichts als der sichtbare Ausdruck eines Mechanismus, dessen Begründung wir in der Genese zu suchen haben.

Die erste Kieferhöhlenanlage beginnt im hinteren Anteil des präformierten Hiatus, an dessen vorderem Ende (teilweise auch in der Mitte) ausserdem Pneumatisierungsvorgänge anderer Art einsetzen. Naturgemäss richtet sich der Pneumatisierungsdrang im Recessus inferior zunächst nach hinten unten und aussen als der Richtung des geringsten Widerstandes. Beim weiteren Wachstum des Gesichtes verschiebt sich aber die Gewebsmasse nach vorne und unten: in dieser Richtung, der der Entlastung, folgt nun die Pneumatisation und schliesslich sehen wir den von vorn nach hinten, dann nach aussen und schliesslich wieder nach vorne unten verlaufenden Halbkanal gewissermassen als Leerform der am Werke gewesenen Triebkräfte überbleiben. Es ist also die Geschichte der Gesichtsbildung, die sich in der höchst unvorteilhaften Hochlage und Gestalt der Mündung abspiegelt: Beide haben weder funktionellen noch Zweckmässigkeitswert.

Es sind nun weitere Elemente der Mündungsbildung vor-

handen, um diese an sich schon nicht einfachen Verhältnisse zu komplizieren. Zunächst ist es der Hiatus semilunaris inferior selber, der grosse Formverschiedenheiten aufweist. Ich habe diese grossenteils schon in einer früheren Arbeit[1]) erörtert und hebe daraus nur folgendes hervor:

Fig. 12.

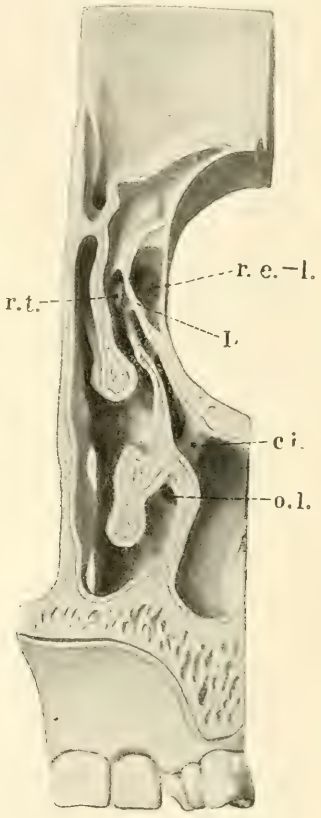

Fig. 13.

Abgesehen von der schon Pirogoff bekannten Verengerung des Hiatus durch Herabreichen des Torus lateralis kann jener sehr eng, eigentlich nur als Raum angedeutet (vgl. Fig. 6) sein, wenn der Proc. uncin. in ganzer Ausdehnung dem Torus lateralis naheliegt (Fig. 12). In diesem Falle ist auch sein

[1]) Anatom. Hefte. 125. S. 377.

„Recessus inferior" sehr eng geschlossen und der Zugang zum Halbkanal ausserordentlich erschwert.

Anders, wenn der Hakenfortsatz sowohl vom Torus lateralis (Fig. 8), als — und dies ganz besonders — von der medialen Orbitalwand weit entfernt liegt. Dieses bis dahin unbeachtete Verhalten, das sich in einem Maximalabstand von 10 mm gegenüber einem minimalen von 2 mm (!) ausspricht[1]), als Ursache der Umwandlung des Hiatus semilunaris in einen „Canalis semilunaris"[2]), habe ich bereits a. a. O. ausführlich erörtert.

Letzterenfalls führt der Mündungshalbkanal zwar auch in den „Recessus inferior", aber dieser ist tiefverborgen im Canalis semilunaris, der „gouttiere" der Franzosen (Boyer 1803), und erst nach längerem Verlaufe bergauf gelangt man in seinem vorderen Teile über die untere Lefze in den mittleren Nasengang. Im Frontalschnitt stellt sich der Verlauf vom medialen Halbostium her als kaminartiger Gang dar, der also erst dem eigentlichen Halbkanal noch angefügt ist. Unter solchen Verhältnissen haben wir gar drei Mündungsebenen zu unterscheiden: den oberen Ausgang des Canalis semilunaris (Fig. 13), das äussere (mediale) und das innere (laterale) Halbostium (Figg. 6, 7). Aus der Höhle herausgelangt ist man also noch lange nicht im Freien, und umgekehrt muss man, beim Versuch zu sondieren, vom oberen Rande des Canalis semilunaris im besten Falle erst nach unten, im schlechteren sogar ausserdem noch ziemlich weit dorsalwärts vordringen, ehe man nur an die Plica maxillaris hingelangt.

Zuckerkandl (1893, S. 292) schildert diese Verhältnisse als „schräg verlaufende Rinne, die am Hiatus semilunaris beginnt und im Foramen maxillare endigt". Wenn er zugleich

[1]) l. c. S. 378.

[2]) Krankheiten der Mundhöhle, des Rachens und der Nase. 1912. 3. Aufl. Teil I, S. 50.

als Höchstmass der Entfernung der Kommunikationsöffnung des Sinus maxillaris von der eigentlichen Mündung in der Nasenhöhle 1 cm ansetzt, so ist nicht ersichtlich, welche Endpunkte er diesem Masse verleiht. Unsere Erwägungen ermächtigen uns nun, solche Endpunkte zu fixieren, nämlich als unteren den Ansatz der Plica maxillaris am Proc. uncin. (s. Fig. 6), als oberen den Durchschnitt des Proc. uncin. im vorderen Segment. Dieser letztere Punkt teilt allerdings mit Zuckerkandls „eigentlicher Mündung in die Nasenhöhle" den Vorwurf willkürlicher Verschieblichkeit, wenn auch in geringem Masse; tatsächlich ist er mit ziemlicher Genauigkeit durch die Lage einer in die Kieferhöhlenmündung eingeführten Sonde zu bestimmen. Unter dieser Einschränkung teilen wir als Höchstmass sogar 2 cm mit.

Diese schon ziemlich komplizierten Verhältnisse sind uns nun durch die Analyse der einzelnen Begrenzungselemente verständlich geworden, zugleich wird aber daraus klar, dass und warum die Zugängigkeit der Kieferhöhle oft auf nicht unerhebliche Hindernisse stösst. Nun kommen aber zu den an sich schon komplizierten elementaren Verhältnissen eine Reihe von Varianten hinzu, die erst aus der Kenntnis des komplizierten Aufbaues verständlich werden und teils erschwerend, teils erleichternd auf die Erreichbarkeit der Höhle wirken.

Die Folgerungen aus den einzelnen Variationen für die Zugängigkeit der Höhle sind im übrigen durchweg nur mit dem Vorbehalt ceteris paribus zu ziehen, denn jede einzelne Veränderung kann in ihrem Belang für die Zugängigkeit noch durch Veränderungen der anderen mitwirkenden Elemente verstärkt oder kompensiert werden.

Es hängt z. B. nicht allein „von der Geräumigkeit (Breite) des Hiatus semilunaris" ab, „ob die bezeichneten Ostien frei oder versteckt liegen" (Zuckerkandl [1893, S. 93]), sondern dies ist nur ein Moment unter allen anderen, jetzt von uns

erörterten. Jedes wirkt für sich und ausserdem im Zusammenhang mit den anderen.

Variationen der elementaren Mündungsverhältnisse.

1. Im allgemeinen geht die Bildung der Kieferhöhle aus dem Recessus posterior des Hiatus semilunaris inferior hervor,



Fig. 14.

den wir schon frühzeitig (2.—4. Lunarmonat) ausgebildet antreffen (Figg. 14, 15). Sehr deutlich wird dieses Verhalten dort, wo der Recessus noch vorne von einem lateralen Ausläufer des Torus lateralis begrenzt wird (Fig. 16). Aber das verhält sich, wenngleich von Zuckerkandl und Hajek die Mündung im hintersten Teile des Hiatus als ausnahmslose Regel hingestellt wird, durchaus nicht immer so: Gar nicht selten (in 11 meiner Präparate, d. h. in 9%) mündet die Höhle ganz beträchtlich vor dem Recessus poster. aus, unter Umständen halbverdeckt von dem Seitenast, Crus laterale, des Torus

lateral. (Fig. 16), und das macht sie nicht gerade zugänglicher, engt vielmehr das mediale Halbostium an dieser Stelle beträchtlich ein.



Fig. 15.

Fig. 16.

Notwendig tritt jenes Verhalten dort ein, wo der Hiatus semilunaris inferior überhaupt keinen hinteren Abschluss, keinen Recessus posterior besitzt, sondern flach ausläuft (Fig. 15), wie wir das auch an mehreren Präparaten vom Erwachsenen

beobachtet haben; im übrigen scheint es dadurch bedingt zu sein, dass der Processus maxillaris schon erheblich vor dem hinteren Ende des Processus uncinatus abzweigt und dabei doch der Plica maxillaris als Ausgangsfläche dient, im Gegen-

Fig. 17.

satz zu dem oben (Fig. 9) beschriebenen Verhalten, wo die Falte (tatsächlich) vom hintersten Ende des Proc. uncin. ausging.

2. Als zweitem die Zugängigkeit mitbestimmendem Moment begegnen wir dem sagittalen Durchmesser des Halbkanals bzw. des (seltenen) Ostium. Dieser Durchmesser wird durch die Entfernung des vordersten Ansatzes der Plica maxillaris, oder, was damit identisch, des vordersten Randes des Processus

maxillaris vom hinteren Rande der Facies nasalis des Oberkieferknochens (mitunter auch vom Tränennasengang) bestimmt. Ist die Entfernung gross (Fig. 10), so kann die Öffnung (ceteris paribus!) weit sein, ist der Abstand kurz (Fig. 11), so kann die Öffnung gar nicht anders als klein werden.

3. Wir hatten die Plica maxillaris als das eigentlich bestimmende Element für die Gestalt des Halbkanals kennen gelernt: je schmäler sie ist, desto kürzer wird dieser (Fig. 5), verschmilzt sie, bei Mangel eines Proc. maxill., mit der hinteren Hiatusbegrenzung, so existiert überhaupt kein Halbkanal mehr; je weiter der Proc. maxill. ausladet, und je mehr lateral infolgedessen die Plica maxill. Ausdehnung gewinnt, desto mehr erhält der Halbkanal die Form eines Trichters, in dessen Tiefe der Zugang zum Canalis bzw. Hiatus semilunaris endlich ganz verschwinden kann[1]). Dabei erstreckt sich die Ausbuchtung der Falte nicht nur an der Orbitalwand weiter nach aussen, sondern steigt auch noch an der nasalen Wand tiefer herab (Fig. 17).

Diese letztere Bildung ist relativ häufig, in meinen Präparaten 14 mal (12%), anzutreffen. Bedeutungsvoll ist natürlich auch die Stelle, an welche hin die Falte aufsteigt; wenn sie sich nur am Torus lateralis und gar nicht an der Orbitalplatte anheftet, wird die Öffnung von der Gestalt und Grösse jenes Vorsprunges wesentlich abhängen.

4. Eine sehr merkwürdige Erscheinung bietet sich dann, wenn der Processus maxillaris, ganz oder nahezu wagrecht stehend, an die laterale Kieferhöhlenwand angewachsen ist (Figg. 18, 19). Damit geht Hand in Hand, dass der Zugang zur Höhle nicht am obersten Ende, an ihrem Dache angesetzt

[1]) Bordenave (1768) meint dasselbe, wenn er sagt: L'ouverture . . . est un peu oblongue et j'ai vu sur plusieurs sujets, que la membrane fournoit du côté du sinus une espèce de repli, qui donne à cette ouverture une direction oblique, en sorte qu'elle est quelquefois difficile à apercevoir".

Fig. 18.
Hinteres Segment eines Frontalschnittes.

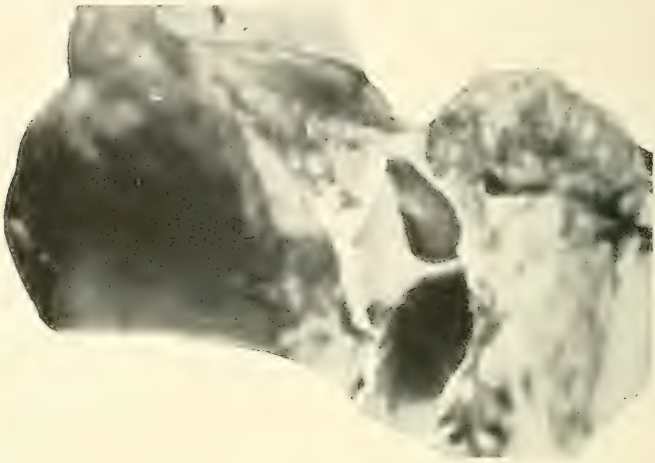

Fig. 19.
Hinteres Segment eines Frontalschnittes, etwas von unten gesehen.

Fig. 20.

ist, sondern sich die sonst horizontal von der Orbitalplatte überdeckte Höhle (vgl. Figg. 5, 17, 20—24) über der Mündung noch spaltförmig, medial von der Lamina papyracea, hinauferstreckt.

Durch die querverlaufende Platte wird nun dieser spaltförmige Fortsatz der Höhle (der nach vorne direkt in den Canalis semilunaris übergeht) grösstenteils abgesperrt und zu einem retentionsfähigen Recessus umgestaltet. Die mediale

Fig. 21.

Mündungsebene liegt weit hinten, tief verborgen und schwer zugängig (Fig. 19).

5. Im allgemeinen tritt innerhalb der Kieferhöhle eine Neigung der Schleimhaut zutage, sich in Falten mannigfacher Art zu erheben. Solche sekundären Faltenbildungen finden sich auch an der Mündungspartie vor. Vom soliden oder zur Cellula Halleri pneumatisierten Seitenausläufer des Torus lateralis, Crus laterale, geht demgemäss die vom Proc. maxill. aufsteigende Faltenbildung unter Umständen auf den vorderen Abschnitt über und emanzipiert sich von der Wand, sowohl zur Orbitalfläche hin als von hier aus nach vorne zur

Tränengangsvorwölbung Ausläufer sendend (Fig. 20). Hierdurch entsteht an der Stelle der lateralen Mündung eine Überdachung, die sich bis zur Bildung eines Torbogens (Fig. 21) steigern kann. Als Variation solchen Verhaltens kann wohl das in Fig. 22 abgebildete Präparat gelten, in dem die horizontale

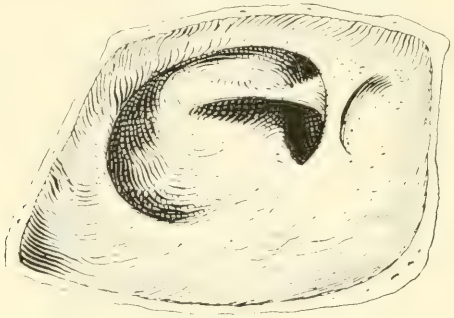

Fig. 22.

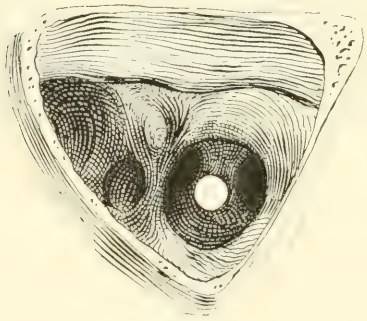

Fig. 23.

nach vorne ziehende Falte von der facialen Fläche der Plica maxillaris ausgeht.

Insgesamt traf ich solche Sekundärfalten mit dem Effekt der Verbergung der lateralen Mündungspartie 6 mal, also in 5% an.

6. Die letzte Modifikation der Mündungsgestalt bietet sich darin, dass im lateralen Teil des Halbkanals eine sagittale von

der Orbitalfläche zur nasalen Wand gespannte Falte eine Art von zweitem lateralen Eingang herstellt. So sieht man in Fig. 23 zwei richtige Foramina. Sowohl im Bereiche des Hiatus als in der Ebene des lateralen Endes der Plica maxillaris ist durch umfangreiche Faltenbildung eine völlige Ringform zustande gekommen; durch den lateralen Ring hindurch erblickt man den viel kleineren medialen. Nach rückwärts setzen sich weiter die Faltenbildungen, flache Gruben umgrenzend, fort. In Fig. 24 würde die sagittale Falte den Halbkanal gänzlich abteilen, wenn sie nicht vorne und hinten je eine runde Durchlöcherung aufweisen würde. Durch diese beiden Fenster wird dann der Hiatus sichtbar.

Ob es sich in dem in Fig. 25 abgebildeten Präparat um gleiches Verhalten, d. h. um eine überschüssige Falte handelt, ist mir allerdings zweifelhaft. In diesem, der lateralen Fläche des in Fig. 9 von der medialen Seite her dargestellten Falles entsprechenden Bilde zieht eine breite Falte quer nach unten; vor ihr erscheint ein tiefer Recessus, hinter ihr ein kleineres, dem sichtbaren Hiatusabschnitt entsprechendes Fenster, dessen hintere Grenze die vom Proc. uncin. aufsteigende Falte bildet (Fig. 9). Die laterale Falte ist auch in Fig. 9 in der Tiefe sichtbar. Es scheint mir nun in diesem Falle eher ein Defekt in der (vom Processus maxill. her gebildeten) Plica maxillaris vorzuliegen, dergestalt, dass von dieser Falte nur der reichlich ausgebildete sagittale Umschlag erhalten und der frontale Teil, der die Verbindung zum Hiatus hin herstellen würde, geschwunden ist. Wäre der nach dieser Annahme fehlende Teil vorhanden, so hätten wir es einfach mit einem vor dem hinteren Hiatusende angelegten und reichlich umgrenzten Mündungshalbkanale zu tun. Wie dem auch sei, die beiden letztgeschilderten Präparate stellen die einzigen uns bekannten Modalitäten morphologischer Zweiteilung der Kieferhöhlenmündung dar. J. P. Schaeffer (1909) erwähnt zwar das

Vorhandensein solcher Teilung, und zwar bereits in der fötalen Anlage, der also auch eine echte Doppelbildung der Kieferhöhle folgen müsste; mangels irgendwelcher tatsächlicher Schil-

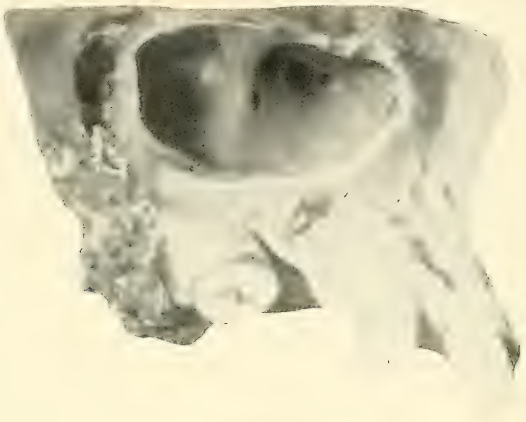

Fig. 24.

Fig. 25.

derung und von Abbildungen aber ist diese Angabe unkontrollierbar. Das einzige noch zur Verfügung stehende Bild von Zuckerkandl (1882, Fig. 73) scheint dieselben Verhältnisse wie die meiner 3 (bzw. 4) Präparate zu bieten, so dass es wohl berechtigt ist, die Zweiteilung der Mündung nur als accidentelles Vorkommnis, keineswegs als das Produkt ursprünglich doppelter Anlage anzusprechen.

7. Es gibt vereinzelte Fälle, in denen im ganzen Bereiche des Hiatus semilunaris inferior überhaupt keine Öffnung zur Kieferhöhle hin besteht.

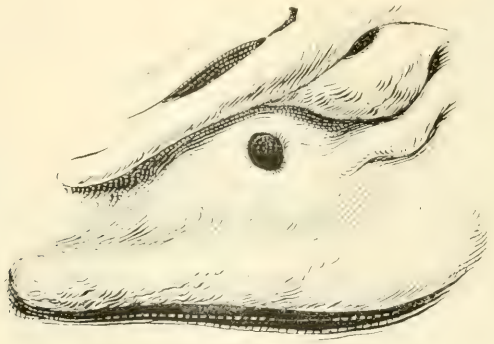

Fig. 26.

Meistens haben sich Processus uncinatus und Torus lateralis nachträglich derart genähert, dass es praktisch zum vollkommenen Abschluss gekommen ist. Das finde ich an einem Präparat, das bei im übrigen vollkommener Sekretlosigkeit der Höhle und glatter, spiegelnder Schleimhaut den absoluten Verschluss auch heute noch dadurch zeigt, dass von eingegossenem Wasser kein Tropfen abläuft. Solche völlig abgeschlossene und doch vollkommen sekretfreie Höhlen habe ich noch viermal angetroffen; in einem Falle davon schien der sekundäre Verschluss dadurch bewirkt zu sein, dass eine sehr grosse Muschelzelle den Torus lateralis aufs äusserste seitlich verdrängt hatte.

Wenn wir hier von sekundärem Verschluss als von einer Selbstverständlichkeit sprechen, so erklärt sich das aus der Genese der Kieferhöhle, für die wir, bisher wenigstens, keine andere Modalität kennen als die Entwickelung aus einer Vertiefung der Seitenwand heraus. Die epitheliale Auskleidung der Höhle kann ja auch nur vom Hauptraum her stammen.

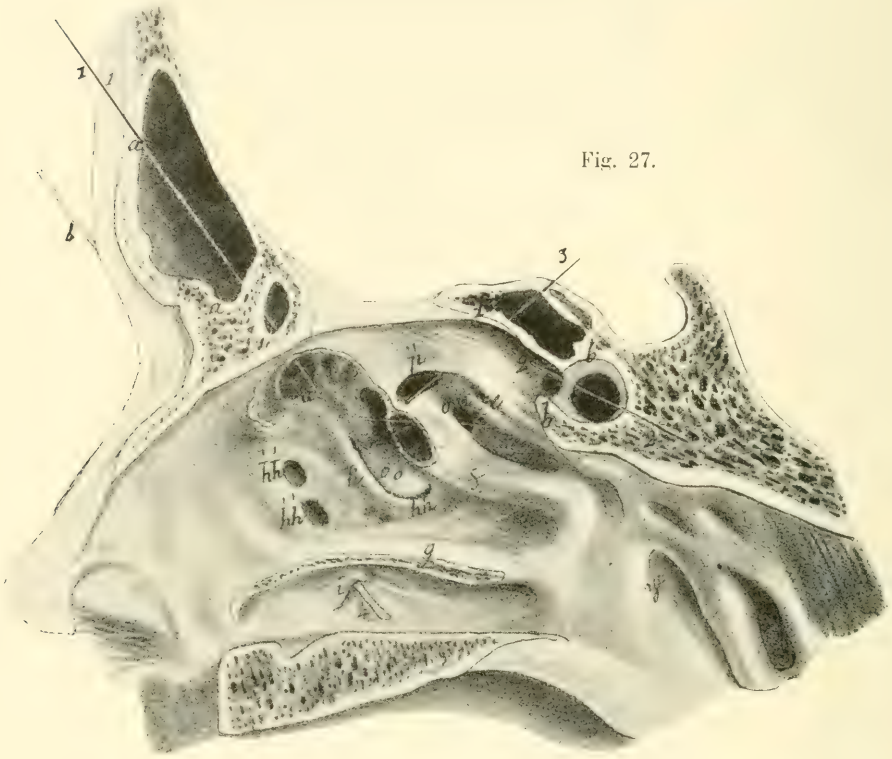

Fig. 27.

8. Die einzige uns möglich erscheinende Varietät der Kieferhöhlenbildung kann nur die sein, dass die erste Anlage an anderer Stelle als im Hiatus semilunaris inferior sitzt. Das scheint bei zwei Präparaten zuzutreffen, deren eines in Fig. 26 dargestellt ist. In beiden läuft der Hiatus hinten flach aus (s. Fig. 15) und erst weit dahinter, etwas oberhalb der Stelle, an der man ein Foramen accessorium suchen würde,

öffnet sich ein rundes weites Loch. Dieses möchte ich nun nicht als sekundäre accessorische Bildung auffassen, da in dem völlig flachen Auslauf des Hiatus keine Spur sekundären Verschlusses und somit auch kein Rest der primären Anlage ersichtlich ist, sondern ich folgere aus dem Postulat einer solchen, dass es sich hier um Dislokation der primitiven Anlage, noch in der Höhe und Richtung, aber nicht mehr im Bereiche des Hiatus handelt, also eigentlich eine Missbildung. Dafür scheint auch die Aplasie der Siebbeinmuscheln zu sprechen. —

Es erübrigt, noch mit einigen Worten der Anomalien des Foramen accessorium zu gedenken. Seine viel erörterte reguläre Lage usw. bedarf keiner Darstellung.

In dem völlig in Vergessenheit geratenen herrlichen anatomischen Atlas Pirogoffs sieht man in App., Tab. 4, Fig. 5 zwei rundliche Öffnungen unterhalb vom vorderen Ende des Proc. uncin. (s. Fig. 27). Dass sie in die Kieferhöhle führen, dürfen wir, auch mangels weiterer Beschreibung, ohne weiteres glauben, da Pirogoff mit Beziehung auf diese Abbildung sagt: „Praeterea hiatus antri Highmori non semper simplex est; interdum duae tresve aperturae sub concha media notantur.“ Es wären also zwei Foramina accessoria vorhanden (das doppelte Vorkommen an sich ist nichts sehr Seltenes) im Bereiche jener Schleimhautduplikatur, die sich unter Umständen zwischen dem vorderen Anteil des Proc. uncin. und dem aufsteigenden Oberkieferfortsatz ausspannt (vgl. Fig. 8). Etwas weiter nach rückwärts, in der vorderen Fontanelle, zwischen Proc. turbinalis und Proc. ethmoidalis conchae inferioris, habe ich ein ähnliches Vorkommnis beobachtet. Beide Fälle sind Ausnahmen seltenster Art. —

Herrn Prof. Rückert spreche ich auch an dieser Stelle meinen besten Dank für die Gewährung des Materials aus.

Literaturverzeichnis.

1. Bordenave (1768), Mém. de l'acad. royale de chirurgie. Paris. Tome 4. S. 329.
2. Hajek (1899), Pathologie und Therapie der entzündlichen Erkrankungen der Nebenhöhlen der Nase. Wien.
3. Pirogoff (1859), Anatome topographica. Petersburg.
4. Schaeffer, J. P. (1909), The amer. journal of anatomy. X. p. 313.
5. Sieur et Jacob (1901), Recherches anatomiques, cliniques et opératoires sur les fosses nasales et leurs sinus. Paris.
6. Zuckerkandl (1882), Normale und pathol. Anatomie der Nasenhöhle. Wien.
7. — Derselbe (1893), 2. Aufl. 1. Bd.

Aus dem anatomischen Institut der Universität Bonn.
(Direktor: Prof. Bonnet.)

EIN SEHR FRÜHES STADIUM VON HUFEISENNIERE.

VON

WERNER BUDDE,
BONN.

Mit 3 Abbildungen auf Tafel 22/23.

Nachstehend schildere ich einen Fall von medianer Verwachsung der caudalen Pole beider Nachnierenblasteme aus einer durch einen 19 mm langen menschlichen Embryo angefertigten Serie. Der sehr gut erhaltene Embryo war etwa 6 Wochen alt.

Da die Hufeisennieren keine Beeinträchtigung der Funktion des uropoetischen Systems bedingen, so ist es ein besonderer Glückszufall, wenn man ein Stadium dieser Missbildung zu Gesicht bekommt, welches Rückschlüsse auf die Zeit und den Modus der Entstehung derartiger Verwachsungen erlaubt; die Seltenheit des Materials rechtfertigt die Veröffentlichung.

Die Durchsicht der Serie ergab folgenden Befund:

Die unteren Pole der bleibenden Nieren liegen beiderseits am unteren Rande der Anlage des vierten Lendenwirbels und sind in geringer Ausdehnung frei. Sehr bald, wenige Schnitte unterhalb der in der Mitte des vierten Lendenwirbels liegenden Aortenteilung, findet sich eine Blastemverwachsung, die ihre grösste Dicke in der Höhe der Aortenteilung erreicht, und am oberen Rand des vierten Lendenwirbels endigt. Die Längsachsen der Nieren divergieren caudalwärts sehr beträchtlich; dorsal von den Nebennierenanlagen schieben sich die Nieren noch ein Stück cranialwärts in die Höhe. Ihre oberen Pole liegen in der Höhe des oberen Randes vom zweiten Lendenwirbel. Die Verwachsung erstreckt sich über einen Raum von etwas mehr als ein Drittel der gesamten Nierenanlage.

Die beiderseits bis zur Blase freien Ureteren sind nicht geteilt. Die Hilus der Nieren liegen ventral gerichtet.

Im Nierenmesenchym sind Anlagen von Sammelröhrchen erster Ordnung zu sehen; im Blastemgewebe markieren sich Anlagen von Harnkanälchen. Ihre Verschmelzung mit Sammelröhren hat noch nicht stattgefunden.

Anomalien in der Gefässversorgung liessen sich nicht nachweisen.

Die Arteriae spermaticae internae kommen von der dorsomedialen Seite der Keimdrüsenanlage, verlaufen ventral-lateral von den Ureteren und ziehen dann ventral von der Verwachsungsbrücke in die Höhe, um oberhalb derselben in die Aorta zu münden. Soweit das ohne Injektion verfolgt werden konnte, geben sie keine Äste in die Nieren ab.

Die Arteriae suprarenales sind am Hilus der Nebennierenanlage als ziemlich starke Gefässe erkennbar und konnten bis zur Aorta verfolgt werden. Sie stehen mit Arterien in Zusammenhang, die an der medial-ventralen Seite in das Nachnierengewebe verlaufen.

Die Arteria mesenterica superior ist gleichfalls bis zur Aorta verfolgbar und mündet in der Höhe des unteren Randes vom ersten Lendenwirbel.

Die Arteria mesenterica inferior verläuft ventral von der Verwachsung in die Höhe, ist in ihrem oberen Teil nicht mehr deutlich zu isolieren, scheint aber keine Verbindung mit den Nieren zu haben.

Ein starkes Netzwerk von Venen vor dem Hilus der Nachnieren steht unterhalb der Nebennieren mit den Venae cardinales posteriores in Verbindung, von denen die rechte hier, entsprechend ihrer späteren Aufgabe als caudaler Teil der Vena cava inferior besonders stark ist.

Weiterhin ist noch zu erwähnen, dass sich der Ösophagus in Höhe des zwölften Thoracalwirbels nach links wendet und erweitert.

Der Magen zeigt seine grösste Entfaltung zwischen dem unteren Rand des ersten und dem unteren Rand des dritten Lendenwirbels. Er reicht mit seinem tiefsten Punkt noch bis zur Mitte des vierten Lendenwirbels.

Das Duodenum mündet in den Magen in Höhe des oberen Teiles vom dritten Lendenwirbel.

Der Scheitel der Darmschleife liegt in der Höhe des vierten Lendenwirbels.

Die Leber wird rechts in der Höhe des unteren Randes des achten, links in der Höhe des oberen Randes des neunten Brustwirbels sichtbar, erreicht ihre grösste Ausbreitung zwischen zwölftem Brust- und drittem Lendenwirbel und ihr Ende rechts in Höhe des unteren, links des oberen Randes des fünften Lendenwirbels.

Um das Zustandekommen der Nierenverwachsung zu verstehen, müssen wir die Lageveränderungen berücksichtigen, welche die Nieren während ihrer Entwickelung durchmachen. Es sei hier kurz daran erinnert, dass in der ersten Zeit nach der Teilung des primitiven Nierenbeckens in den cranialen und caudalen Schenkel die oberen Nierenpole divergieren, während die unteren einander bis fast zur Berührung in der Medianlinie genähert sind. Später, bei Embryonen von 5 cm Länge stehen die Längsachsen beider Nieren ungefähr vertikal und vom dritten Monat ab divergieren die caudalen Pole. Ausser diesem Bewegungsmodus kommt noch die Rotation der Nieren um ihre Längsachse in Betracht.

Bis etwa zur fünften Woche ist der Hilus ventral gerichtet. Von da ab dreht sich das Nierenbecken und ist schliesslich gerade medialwärts gerichtet. Mit dem dritten Embryonalmonat findet abermals eine Drehung, diesmal aber im entgegengesetzten Sinne statt, so dass schliesslich die durch die Nierenbeckenmitte und den lateralen Rand des Organs gelegte Ebene eine Mittelstellung zwischen frontaler und sagittaler Lage einnimmt.

Danach ergibt sich bezüglich der Zeit, in der die Blastemverwachsung eintritt, dass die Verbindung spätestens bei Beginn der Drehung des Nierenbeckens aus der ventralen in die mediale Lage erfolgt sein muss, denn die ventrale Lage des Beckens bei den Hufeisennieren Erwachsener ist nur durch die Annahme zu erklären, dass es nicht zur Ausführung der Torsion gekommen ist. Wichtige Rückschlüsse auf die Eintrittszeit der Parenchymverwachsung erlaubt ferner die Art der Gefässversorgung bei den Hufeisennieren Erwachsener. Es gilt als Regel, dass hier die Arteriae renales nicht wie normal in der Höhe des zweiten Lendenwirbels aus der Aorta entspringen, sondern meist tiefer, oder gar aus den unteren Ästen der Aorta, so aus der Arteria mesenterica inferior, iliaca communis u. a. Ausserdem erhalten die unteren Partien der Hufeisenniere fast konstant noch accessorische Gefässe aus den Aa. mes. inf., il. com., hypogastr., sacr. med. u. a.

Wir wissen, dass die bleibenden Arteriae renales normal zuerst bei Embryonen von 18 mm Länge auftreten, und zwar als Äste der etwas früher angelegten Arteriae suprarenales. Möglicherweise sind schon früher vorübergehende Äste aus den Aa. iliacae communes und sacralis media vorhanden, die zu den caudalen Teilen der Nieren ziehen.

In jüngster Zeit konnten Evans und Helmina Jeidell an injizierten Schweineembryonen nachweisen, dass in früher Zeit die Nieren während ihrer cranialen Wanderung von kleinen transitorischen Ästen der Arteriae sacralis media und mesent. inf. versorgt werden.

Da schon normalerweise, besonders aber bei Hufeisennieren und beim congenitalen Tiefstand der Niere accessorische Nierenarterien aus den genannten Aortenästen und anderen Beckengefässen vorkommen, so dürfen wir annehmen, dass dieselben transitorischen Nierenarterien, die die genannten Autoren beim Schwein fanden, auch beim Menschen vorkommen, und gelegent-

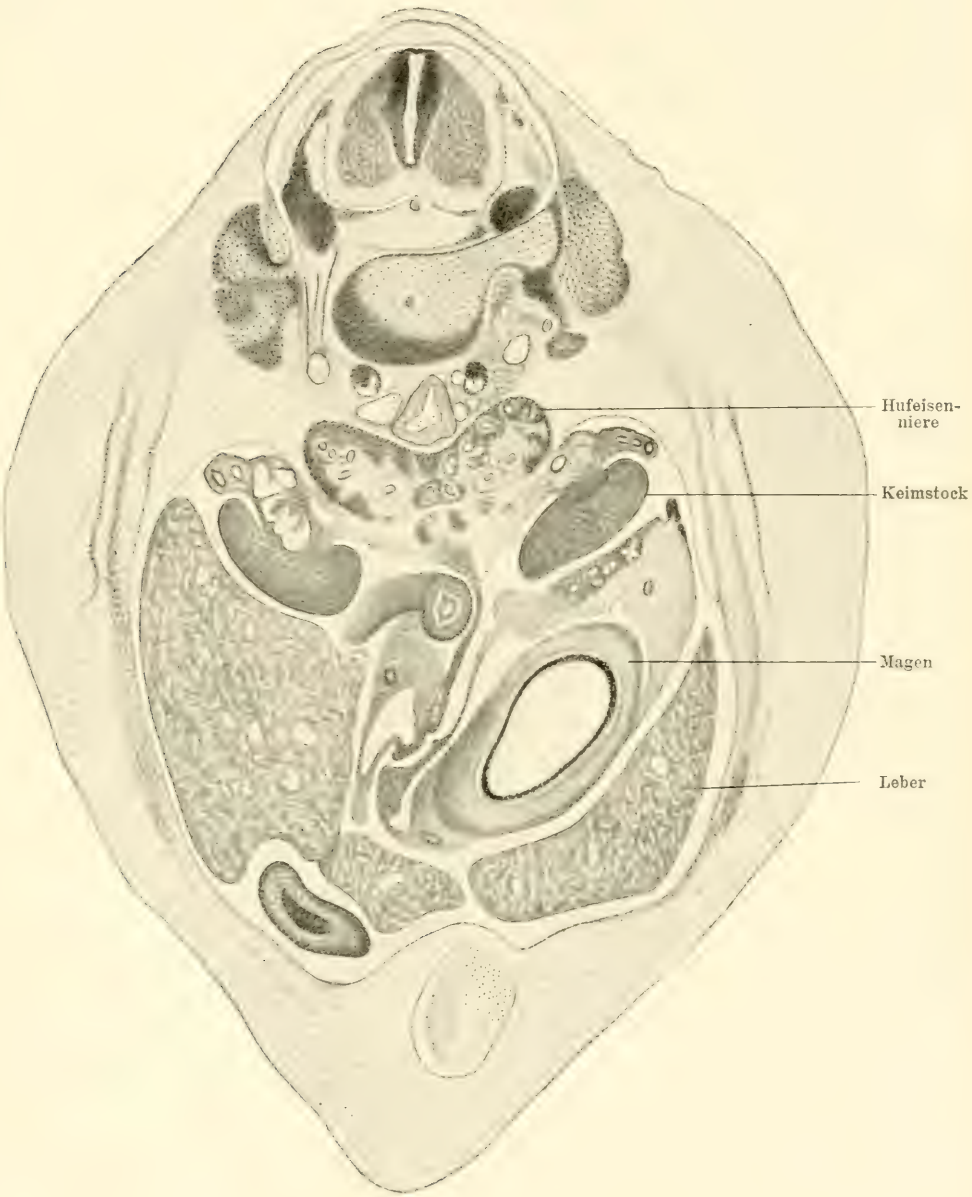

Fig. 1.

Verlag von J. F. Bergmann in Wiesbaden.

Fig. 2.

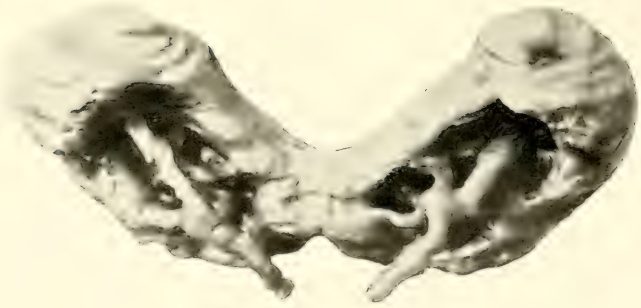

Fig. 3.

Verlag von J. F. Bergmann in Wiesbaden.

lich bestehen bleiben. Für die Hufeisennieren erklärt sich ihre dauernde Erhaltung dadurch, dass das Organ in abnorm tiefer Lage festgehalten wird und infolgedessen die Blutversorgung durch die hochliegende Arteria suprarenalis mangelhaft ist. Leider liessen sich diesbezügliche Feststellungen bei unserem Embryo nicht machen, da keine Gefässinjektion vorgenommen war.

Weniger sichere Rückschlüsse auf die Zeit der Verwachsung erlaubt die Lage des Nierenbeckens. Felix gibt an, dass dasselbe schon bei Embryonen von 9,5—13 mm Länge seinen bleibenden Platz in Höhe des zweiten Lendenwirbels erreicht; bei unserem Embryo liegt es in Höhe des dritten Lumbalwirbels, doch kennen wir einmal die individuelle Variationsbreite nicht, und ferner wissen wir ja nicht, ob mechanische Momente, die möglicherweise zur Verwachsung geführt haben könnten, nicht auch die Nieren als Ganzes zurückzuhalten imstande sind, ev. schon vor Ausbildung der Verbindung.

In bezug auf die Gründe, die eine Verwachsung herbeigeführt haben könnten, sind wir auf blosse Vermutungen angewiesen. Als sichere Tatsache können wir nur annehmen, dass die Disposition zu derartigen Missbildungen stets vorhanden ist, da ja die caudalen Pole ursprünglich auch normalerweise einander bis fast zur Berührung genähert sind und durch kein zwischenliegendes Organ — das Mesenterium weicht nach rechts ab — getrennt werden. Dabei sind die divergierenden oberen Pole länger mit dem Urnierenblastem in Zusammenhang und dadurch fixiert gegenüber den freier beweglichen unteren. Ob nun mechanische, raumbeengende Ursachen durch Druck auf die caudalen Teile zur Verwachsung führen, dafür lässt sich ein sicherer Beweis zurzeit nicht bringen.

In der Literatur konnte ich genauere Angaben über den Stand des Magens zu dieser Zeit nicht finden; immerhin schien er mir bei unserem Fall auffällig tief zu stehen. Die Cardia lag in Höhe des zwölften Brustwirbels und der unterste Teil

des Magens reichte bis zur Mitte des vierten Lendenwirbels. Man kann sich vorstellen, dass in diesem Fall Magen und Mesenterium im Verein mit anderen Darmteilen — der Scheitel der Darmschleife stand am vierten Lendenwirbel — die Entfaltung der Nieren behindert haben; dazu kommt noch die enorme Ausdehnung der Leber, die bis zum fünften Lendenwirbel beiderseits herabreichte und die durch Vermittelung der zwischenliegenden Organe, wie z. B. der Nebennieren, vielleicht mehr als sonst auf die Nieren gedrückt haben kann.

Literaturverzeichnis.

1. Alglave, P., Note sur la situation du rein chez le jeune enfant par rapport à la crête iliaque et réflexions sur l'ectopie rénale. Bull. et mém. soc. anat. Jahrg. 85. Paris 1910.
2. Bonnet, R., Bericht im Anat. Anz. 1911. Bd. 38. Ergänzungsheft S. 211.
3. — Lehrbuch der Entwickelungsgeschichte. 2. Aufl. Berlin 1912.
4. Chievitz, I. H., A research on the topograph. anat. of the full-term human foetus in situ. Copenhagen 1899.
5. Cords, Elisab., Über eine Anomalie des Nierenbeckens bei normaler Lage des Organs. Anat. Anz. Bd. 38. Nr. 20 u. 21. 1911.
6. Evans, Entwickelung des Blutgefässsystems. Handbuch der Entwickelungsgeschichte des Menschen, herausgegeben von Keibel-Mall. Leipzig 1911.
7. Felix, W., Entwickelung der Harnorgane. 1905. Handbuch der Entwickelungsgeschichte, herausgegeben von O. Hertwig. Bd. 3. 1905.
8. — Die Entwickelung der Harn- und Geschlechtsorgane. 1910. Handb. d. Entwickelungsgeschichte des Menschen, herausgegeben von Keibel-Mall. Leipzig 1911.
9. Hauch, E., Über die Anatomie und Entwickelung der Niere. Anat. Hefte. Bd. 22. S. 153—248. 1903.
10. Hills, H. E., Philadelphia. Med. Journal 1899.
11. Kaufmann, E., Lehrbuch der speziellen pathologischen Anatomie. Berlin 1904.
12. Keibel, F., Zur Entwickelungsgeschichte des menschlichen Urogenitalapparates. Archiv f. Anat. u. Entwickelungsgesch. 1896.
13. Keibel-Elze, Normentafel zur Entwickelungsgeschichte des Menschen. 1908.
14. Muthmann, E., Die Hufeisenniere. Anat. Hefte. Bd. 32. S. 544. 1907.
15. Orth, J., Pathol.-anat. Diagnostik. Berlin 1909.
16. Rauber-Kopsch, Lehrb. d. Anatomie. Bd. 3 u. 4. Leipzig, 1906.
17. Ribbert, H., Lehrb. d. allg. Pathol. Leipzig 1908.
18. Simon, Ch., Un cas de „rein en fer à cheval." Bibliogr. anat. 1894.

Figurenerklärung.

Fig. 1 gibt einen Schnitt durch den Embryo in Höhe des vierten Lendenwirbels wieder. Vor der Wirbelkörperanlage liegt die Aorta, zu beiden Seiten von ihr die Vv. cardinales posteriores, die rechte mit grösserem Lumen als die linke. Vor der Aorta ist die Nachnierenanlage sichtbar, flankiert von den Keimdrüsenanlagen. Bei der Nachniere fällt die starke, in der Medianlinie gelegene Blastemverwachsung auf. Weiter nach vorn liegt links der Magen, zwischen ihm und der Bauchwand ein Stück Leber, rechts ein grosses Stück Leber und nahe der Mittellinie der Scheitel der Darmschleife. Vergr. 1 : 20.

Fig. 2 gibt die Blastemverwachsung in stärkerer Vergrösserung wieder. Der Ureter hat sich schon in primäre Sammelröhren geteilt, die rechts und links im Mesenchym sichtbar sind. In der Blastemkappe bemerkt man Anlagen von Harnkanälchen, die sich aber vorläufig noch nicht in Sammelröhrchen geöffnet haben. Vergr. 1 : 80.

Fig. 3 ist die Photographie eines Modells der Hufeisenniere, das nach dem Wachsplattenverfahren in etwa 50facher Vergrösserung hergestellt wurde.

ZUR

VERGLEICHENDEN MORPHOLOGIE DES BLINDDARMES UNTER BERÜCKSICHTIGUNG SEINES VERHÄLTNISSES ZUM BAUCHFELL.

I. TEIL.

VON

K. KOSTANECKI,

KRAKAU.

Mit 9 Textfiguren und 60 Figuren auf den Tafeln 24/31.

Einleitung.

Zerstreute Angaben über den Blinddarm der einzelnen Tiere oder Tierordnungen finden wir in der Literatur in ungemein grosser Zahl, und eine nur flüchtige Durchsicht der Beschreibungen erschliesst uns sofort die grosse Mannigfaltigkeit in der Ausbildung des Blinddarms in den einzelnen Abteilungen der Wirbeltierreihe, dagegen sind nur in spärlicher Zahl Arbeiten vorhanden, welche von morphologischen Gesichtspunkten die Beobachtungen vergleichen und sichtigen, um die allmähliche Herausbildung der Gestalt des Cäcums festzustellen. Ebenso sind auch die Angaben über die embryonale Entwickelung des Blinddarms, namentlich über die Anfangsstadien, sehr spärlich und auch der mikroskopische Bau des Blinddarms bei verschiedenen Tiergruppen ist bei weitem noch nicht hinlänglich erforscht.

Dieses Thema bedarf noch weiterer eingehender Bearbeitung, aus der eine Vertiefung der vergleichend anatomischen Erkenntnis, eine Erklärung mancher beim Menschen noch weniger klargestellten Verhältnisse und sicherlich auch einige Schlüsse über die physiologische Bedeutung des Blinddarms sich ergeben dürften.

In der vorliegenden Abhandlung möchte ich eine Darstellung der allmählichen Gestaltung des Blinddarms in der Wirbeltierreihe geben; Einzelheiten des histologischen Baues

und die embryonale Entwickelung des Blinddarms berücksichtige ich nur insofern, als dies zum genaueren Verständnis der erörterten Tatsachen und zur Verknüpfung des Gedankenganges notwendig ist, während die genaueren Ergebnisse der Untersuchung des mikroskopischen Baues und der embryonalen Entwickelung, welche im hiesigen anatomischen Institut von Herrn Mażylis durchgeführt wird, später veröffentlicht werden soll.

Bei der Untersuchung der Gestaltung des Cäcums bei den Wirbeltieren habe ich — was bisher nur wenig geschehen ist — besonderen Nachdruck auf sein Verhältnis zum Bauchfell gelegt; wie wir nämlich sehen werden, erhalten wir gerade durch die Berücksichtigung der peritonealen Verhältnisse nicht nur eine Erklärung der in der Umgebung des Blinddarms auftretenden Bauchfellfalten, welche beim Menschen speziell auch eine hohe praktische Bedeutung haben, sondern — und dies betone ich mit besonderem Nachdruck — es können auch manche anderen wichtigen Einzelheiten in der Phylogenese des Blinddarms nur unter Berücksichtigung der Verhältnisse des Peritonaeums eine richtige Beurteilung erfahren.

Da das Endziel der Untersuchung eine Erklärung der bei den Säugetieren und dem Menschen bestehenden Verhältnisse bildet, so werden uns bei der Betrachtung des Blinddarms der niederen Wirbeltiere die Verhältnisse bei den Säugetieren stets vorschweben; es ist daher zweckmässig, sich diese von vorneherein zu vergegenwärtigen. Aber wir stossen hierbei auf eine grosse Schwierigkeit: die Verhältnisse in der Säugetierreihe selbst bieten eine kolossale Mannigfaltigkeit, bei einigen fehlt der Blinddarm vollkommen, bei einigen weist er eine mässige Entwickelung auf, bei anderen dagegen nimmt er enorme Dimensionen an, wobei wiederum seine Gestalt sehr verschieden sein kann; vor allem aber stellen sich die Verhältnisse der Peritonaealfalten in der Umgebung des Blinddarms

ausserordentlich wechselnd dar; auch wenn das Endstück des Ileums und das Anfangsstück des Dickdarms mit dem Blinddarm, sowie der entsprechende Teil der dorsalen Mesenterialplatte vollkommen frei und selbständig beweglich bleiben, bieten die Peritonaealfalten sehr mannigfaches Aussehen; komplizierter gestalten sich die Verhältnisse, wenn Verklebungen des Peritonaeums, sei es der Mesenterialplatte mit dem Peritonaeum parietale, sei es des visceralen Peritonaeums dieser Darmteile mit dem Peritonaeum parietale oder dem Peritonaeum der Mesenterialplatte auftreten, oder selbst Verlötung mit dem visceralen Peritonaeum der angrenzenden Darmteile (ich erinnere an die Anlötung des Endstücks des Dünndarms und des Dickdarms ans Peritonaeum parietale beim Menschen, an die Bildung der aus verlöteten Dickdarmschlingen bestehenden Darmspirale bei den Wiederkäuern). Wie wir in dem Abschnitt über den Blinddarm bei den Säugetieren sehen werden, lassen sich viele von diesen Bildungen bei genauerer Analyse als sekundäre Erscheinungen erkennen und trotz der grossen Mannigfaltigkeit lässt sich doch ein gemeinsamer fundamentaler Grundtypus feststellen.

Ein solcher Grundtypus wurde von Treves in seiner ausgezeichneten, später viel zu wenig gewürdigten, teilweise sogar oberflächlich beurteilten und deshalb bemängelten Arbeit bei Ateles festgestellt.

Dank einem reichhaltigen Material, das ich allmählich ansammelte, habe ich diese Grundform noch bei anderen Säugetieren in vollkommen ausgeprägter Weise verwirklicht gefunden, in rein schematischer Weise bei Cryptoprocta ferox[1]). Wenn ich die Verhältnisse des Blinddarms von Cryptoprocta und namentlich seiner Peritonaealfalten gewissermassen als

[1]) Die Gelegenheit, einen sehr schön erhaltenen Darmkanal dieses seltenen Tieres untersuchen zu können, verdanke ich der Liebenswürdigkeit des Direktors des Kgl. Zoologischen Museums in Berlin, Prof. Dr. A. Brauer.

Paradigma hinstelle, um mit ihm die Verhältnisse bei den anderen Wirbeltiergruppen zu vergleichen, so nehme ich hier gewissermassen ein von den Ergebnissen des Abschnitts über den Blinddarm bei Säugetieren voraus; eine nähere Begründung dieser Auffassung muss ich mir natürlich für das Kapitel über Säugetiere vorbehalten. Der in Schlingen gelegte Dünn- und Dickdarm ist bei Cryptoprocta ferox durch ein freies Mesenterium mit der hinteren Bauchwand verbunden. Die Verhältnisse des Blinddarms sind aus den Textfiguren A, B und C ersichtlich.

Ich betone hier die für die weiteren Erörterungen massgebenden Momente:

1. Der Blinddarm stülpt sich aus dem dem Dünndarm unmittelbar anliegenden Teil des Dickdarms hervor und wächst in der Richtung des Dünndarms (Mitteldarm) aus. Der Blinddarm buchtet sich aus der dem Ansatz des dorsalen Mesenteriums diametral entgegengesetzten Seite, also aus der ventralen Hälfte der Dickdarmwand hervor, er ist weder nach links noch nach rechts etwa stärker ausgebildet, vielmehr liegt er vollkommen symmetrisch, so dass eine durch die dorsale Mesenterialplatte gelegte Ebene in ihrer ventralen Verlängerung diesen Blinddarm, den ich als Caecum ventrale bezeichne, in zwei völlig gleiche, symmetrische Hälften teilen würde.

2. Der Blinddarm ist mit dem Endstück des Dünndarms durch eine Peritonaealduplikatur, eine Peritonaealfalte verbunden, welche die dorsale Mittellinie des Blinddarms mit der ventralen (dem Ansatz der dorsalen Mesenterialplatte entgegengesetzten) Seite des Ileums verbindet, es ist dies ein Analogon der beim Menschen sog. Plica ileo-caecalis, ileocaeco-appendicularis, des sog. bloodless fold von Treves; ich werde diese Falte, der wir bei allen Säugetieren wieder ständig begegnen werden, aus Gründen, die ich später dar-

legen werde, Vinculum[1]) ileo-caecale (bei einigen Affen und beim Menschen Vinculum ileo-caeco-appendiculare) nennen.

In Fig. A und B ist diese Falte von der rechten und linken Seite zu sehen, in Fig. C, in der der Dünndarm samt dem dorsalen Mesenterium durchschnitten dargestellt ist, erscheint auch diese Falte im Durchschnitt.

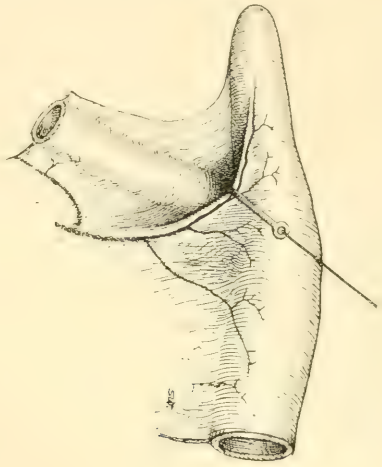

Fig. A.

Bei Cryptoprocta sieht man diese Ileocäkalfalte, das Vinculum ileo-caecale, sich weit auf das Ileum, stets entlang seiner ventralen Wand als feinen Streifen fortsetzen; ich nenne diese Fortsetzung des Vinculum ileo-caecale auf der Wand des Ileums Stria iliaca.

[1]) Ich hätte gern den Namen „Frenulum" ileo-caecale benutzt, da es sich bei Säugetieren um eine unpaare, in der Verlängerung der durch das dorsale Mesenterium verlaufenden Medianebene gelegene Falte handelt (natürlich wenn man von der Schlingenbildung und von der Drehung des Darms absieht); nur würde dieser Name nicht mehr für die Vögel gelten, bei denen wir zwei Cäca und, wie wir sehen werden, zwei analoge Falten finden werden, der Name Frenulum aber besser für die medianen unpaaren Fältchen reserviert bleiben soll.

3. Rechts und links (vgl. die Textfiguren A, B, C) begibt sich von der dorsalen Mesenterialplatte zum Blinddarm je eine Gefässfalte, welche je einen Ast der das Endstück des Dünn- und das Anfangsstück des Dickdarms versorgenden, aus der Art. mesenterica superior stammenden Arterie und der entsprechenden, zur Vena mesent. sup. s. magna gehörigen Vene, also eine Art. et Vena caecalis sinistra et dextra birgt. Die Falten sind verhältnismässig dick und voluminös infolge reichlicher Ansammlung von Fettgewebe, an der Abgangsstelle vom

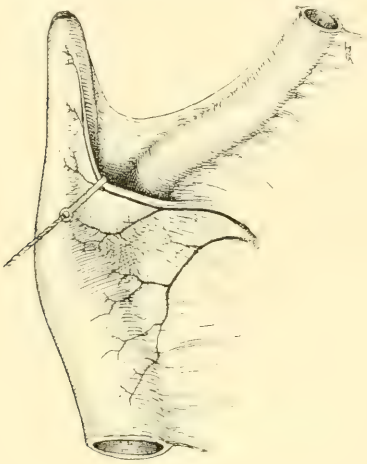

Fig. B.

Fig. C.

Mesenterium enthält jede von ihnen mächtige Lymphknoten. Jede dieser Gefässfalten hebt sich als eine freie Falte ab, welche entsprechend dem Verlauf der Gefässe von der Mesenterialplatte beginnt, bogenförmig zum Blinddarm verläuft und in seinem unteren Teil sich verliert, ohne jedoch bis ganz an sein Ende zu reichen; die rechte Falte ist um eine Spur stärker entwickelt und reicht ein klein wenig weiter auf das Cäcum herab. Ich nenne diese Falten Plica vasculosa mesenterico-caecalis dextra et sinistra. Die beiden Falten verlaufen ganz symmetrisch, bleiben vollkommen selbständig

und unabhängig, keine von ihnen verbindet sich mit dem oben genannten Vinculum ileo-caecale. Dadurch eben, dass die beiden Falten nur in einer bogenförmigen Linie mit der Darmwand in Verbindung bleiben, sonst aber sich vollkommen frei von ihr abgehoben haben, entsteht unter jeder von ihnen, zwischen ihr und dem Darm, je eine Tasche, ein Recessus; beide Taschen sind ganz symmetrisch und die Symmetrie wird durch das Vinculum ileo-caecale, das wie eine Art Scheidewand zwischen den beiden Gruben bildet, noch stärker markiert.

Vorwegnehmend sei bemerkt, dass in der Säugetierreihe in den einzelnen Ordnungen diese beiden Gefässfalten sich sehr verschieden darstellen können; einmal ist diese, ein ander Mal jene viel stärker entwickelt, wogegen die andere in der Ausbildung zurückbleibt oder sogar völlig fehlt; sodann verbindet sich gewöhnlich die stärker entwickelte Falte mit dem Vinculum ileo-caecale, wodurch ihre Selbständigkeit sich verwischt. Dies hat wiederum eine andere Gestaltung der durch die Falten gebildeten Taschen zur Folge, worauf wir bei der Besprechung der Verhältnisse bei den Säugetieren zurückkommen werden.

Amphibien und Fische.

Ich beginne die Betrachtungen mit der Besprechung der Verhältnisse bei den Amphibien, dann erst von ihnen aus wollen wir auf die Verhältnisse bei den Fischen zurückgreifen, sowie die weitere Gestaltung bei den höheren Wirbeltieren verfolgen.

Ältere Autoren sprechen den Amphibien überhaupt einen Blinddarm ausdrücklich ab, so Tiedemann, Meckel[1]),

[1]) Meckel, Tiedemann gebrauchen ähnlich wie die meisten Autoren ihrer Zeit die Bezeichnungen Amphibien und Reptilien als Synonyma. Die heutzutage als Reptilien bezeichnete Tierklasse wird als „höhere" Reptilien

Owen u. a.; in den meisten Lehrbüchern der vergleichenden Anatomie ist dieser Punkt wenig klargestellt, nur von einigen Autoren, so vor allem von Gegenbaur, Howes, Klein, Klaatsch wird für bestimmte Amphibien die Existenz eines Blinddarms, wenn auch von geringer Ausbildung, festgestellt; hierbei werden aber mit Recht auch bei den Gattungen, bei denen er vorkommt, die zahlreichen individuellen Schwankungen in der Ausbildung, bis zum völligen Mangel, betont.

Ich habe von Amphibien nachfolgende untersucht[1]): Proteus anguineus, Siredon pisciformis, Triton cristatus, Salamandra maculosa, Rana esculenta, Rana temporaria, Bombinator igneus, Bufo vulgaris, Hyla arborea, Pipa americana, Polypedates leucomystax (Gravh.), Ceratophrys ornata (Bell), Rana macrodon (Kuhl), grösstenteils in zahlreichen Exemplaren.

Für Proteus kann ich die Angabe von Klaatsch bestätigen, dass das gerade, nur stellenweise etwas schlingenartig verbogene Darmrohr überall fast den gleichen Durchmesser hat. Oppel gibt jedoch für Proteus an, dass bei manchen der untersuchten Tiere der Enddarm sich durch ein plötzliches Weiterwerden scharf gegen den Mitteldarm abgrenzte, wenn er auch bezüglich des histologischen Baues keinen Unterschied von den anliegenden Teilen des Mitteldarms zeigte. Dieser Unterschied in den Angaben dürfte vielleicht auf individuelle Unterschiede, vor allem aber sicherlich auf den Unterschied in dem Füllungszustand und dem Kontraktionsgrade der Muskulatur zurückzuführen sein, ein

oder Amphibien (eidechsen — schlangenartige usw. Amphibien oder Reptilien, im Gegensatz zu den „niederen", froschartigen usw.) bezeichnet. Da, wie wir sehen werden, der Blinddarm bei den höheren Reptilien in der Tat, wenigstens bei vielen Gruppen, viel deutlicher und mächtiger entwickelt ist, so mag vielleicht seine Ausbildung bei den „niederen" Amphibien den Autoren so unansehnlich erschienen sein, dass sie ihn vollkommen in Abrede stellten.

[1]) Die seltenen Species entstammen der von meinem Freunde, Professor M. Siedlecki aus Java mitgebrachten Sammlung.

Moment, welches, wie ich von vorneherein betonen möchte, nicht nur bei den Amphibien, sondern auch bei den Reptilien und den Säugetieren das Bild des Enddarms und, wie wir sehen werden, das Bild des Blinddarms ausserordentlich beeinflussen kann.

Beim Axolotl und bei den anderen Urodelen, sowie den Anuren, die ich untersucht habe, fand ich die Grenze zwischen dem schon ziemlich langen in Schlingen gelegten Mitteldarm und dem kurzen Enddarm ganz deutlich ausgeprägt und die beiden Teile unterschieden sich auch durch ihr Kaliber deutlich voneinander; dies steht im Einklang mit den Angaben verschiedener Autoren, welche für den Enddarm der Amphibien neben einem differenten Bau der Schleimhaut eine stärkere Erweiterung des Lumens, die ihn als Dickdarm gegenüber dem Mitteldarm als Dünndarm bezeichnen lässt, und an der Übergangsstelle des Mitteldarms in den Dickdarm einen faltenförmigen Vorsprung, eine ringförmige Valvula coli beschreiben.

Die Figuren 1 und 2 geben uns zwei Bilder des Übergangs des Dünndarms in den Dickdarm bei zwei Exemplaren von Axolotl, die ich untersucht habe.

So verschieden auch das Bild auf den ersten Blick erscheinen mag, der Unterschied beruht nur darauf, dass in einem Fall der obere Teil des Enddarms von festen Kotmassen erfüllt, der untere dagegen kontrahiert, im zweiten umgekehrt der obere Teil kontrahiert, der untere Teil ampullenartig erweitert ist. In beiden Fällen ist jedoch nichts von einer Hervorstülpung des Dickdarms gegen den Dünndarm, die als Blinddarm aufgefasst werden könnte, zu sehen.

Bei anderen Urodelen (von Klaatsch für Siren lacertina, Cryptobranchus, Salamandra, Pleurodeles, Triton festgestellt) ist am Anfang des Enddarms eine in dorsaler Richtung vorspringende Auftreibung zu sehen.

Jedoch kommen hier grosse individuelle Schwankungen vor; dies hebt auch Klaatsch speziell für Salamandra hervor; besonders günstige Exemplare muss Gegenbaur beobachtet haben, der gerade für Salamandra eine „sehr deutliche blindsackartige Ausstülpung des Enddarmlumens" hervorhebt. Bei den von mir untersuchten Exemplaren von Salamandra maculosa und Triton cristatus war trotzdem, dass der Dickdarm sehr stark ampullenartig erweitert war, eine blindsackartige Hervorstülpung gegen das dorsale Mesenterium nur spurweise angedeutet.

Viel deutlicher ausgebildet habe ich sie erst bei den Anuren gefunden, und zwar stellen sich bei ihnen allen die Verhältnisse im wesentlichen in derselben Form dar: Der dorsale [1]), dem Mesenterium zugekehrte Anfangsteil des blasenförmig erweiterten Dickdarms buchtet sich in Form eines deutlichen Blindsacks cranial nach oben gegen den dünnen Mitteldarm vor (Fig. 3, 4, 5), wodurch im Inneren an der dorsalen Seite an der Übergangsstelle des Mitteldarms in den Enddarm eine sehr deutliche Falte entsteht.

[1]) Abweichende Verhältnisse habe ich bei einem mir zu Gebote stehenden Exemplar von Pipa americana gefunden (vgl. Fig. 6). Der Dünndarm ist gegen den Enddarm durch eine Einschnürung abgegrenzt, der Dickdarm erweitert sich dann plötzlich sehr bedeutend; diese Erweiterung betrifft jedoch vor allem die vordere, ventrale Wand und symmetrisch die anstossenden Teile der lateralen Wände, während die hintere Wand die unmittelbare Verlängerung der hinteren Wand des Dünn- oder Mitteldarms in gerader Linie darstellt. Auf den ersten Blick erscheint diese ventrale Auftreibung des Dickdarms als eine Art Cäcum und von einigen Autoren ist sie auch wohl als solches aufgefasst worden (vgl. Klein, der für Pipa am Anfange des Dickdarms eine starke Valvula coli und ein kleines Cäcum erwähnt). Ich glaube jedoch, dass diese Bildung nicht als ein Cäcum aufgefasst werden kann, buchtet sie sich doch überhaupt nicht „blind" gegen den Dünndarm vor. Die vordere Wand des Dünndarms geht vielmehr leicht bogenförmig in diesen blasenartig erweiterten Teil über. Es handelt sich, glaube ich, um die für die meisten Amphibien charakteristische Erweiterung des Anfangsteils des Enddarms, die hier nur vor allem die ventrale Hälfte in Anspruch genommen hat. Da aber in anderen Amphibiengattungen individuelle Schwankungen in sehr breitem Masse vorkommen, so ist es möglich, dass bei anderen Exemplaren auch andere den anderen Amphibien mehr genäherte Verhältnisse bestehen können.

An der ventralen Seite geht der Dünndarm gewöhnlich in einer geraden Linie in den Dickdarm über (vgl. Fig. 3), bei einigen ist der Dickdarm auch an der ventralen Seite plötzlich erweitert, so dass der Dünndarm in den Dickdarm wie eingesenkt erscheint (vgl. Fig. 4 und 5); aber auch in diesen Fällen ist der Unterschied zwischen der ventralen, nur erweiterten und der cranial blindsackartig vorgebuchteten dorsalen Wand sehr deutlich ausgeprägt. Der Füllungszustand der Darmteile, der Kontraktionszustand ihrer Muskulatur kann natürlich das Bild sehr beeinflussen und modifizieren.

Die in das dorsale Mesenterium hineinwachsende blindsackförmige Ausbuchtung kann nach oben hin abgerundet (Fig. 4) oder etwas konisch endigen (Fig. 5), immer ist sie völlig symmetrisch ausgebildet, niemals ist bei den Amphibien eine Prävalenz in der Ausbildung der rechten oder linken Hälfte des Blindsacks oder auch nur eine seitliche Verschiebung zu bemerken.

Für die Beurteilung der morphologischen Bedeutung und der Phylogenese des Cäcums ist seine d o r s a l e Lage zwischen den beiden Platten des Mesenteriums massgebend. G e g e n b a u r betont mit Recht: „Dass aber jenes Cöcum der Amphibien nicht ausschliesslich auf mechanischem Wege, durch blosse Ausbuchtung der Wand des Enddarmes in jener Richtung entstand, ist aus dem Umstande zu entnehmen, dass jenes Cöcum in der Mesenterialplatte liegt und dass sich füllende und dadurch ausgedehnte Darmteile sich stets nach vorn drängen. Bei der Entstehung des Cöcums aus einer mechanisch erfolgten Ausbuchtung wäre seine Lage nur vorn zu erwarten."

Die gleichmässige ampullenartige Erweiterung, wie sie bei einigen Urodelen besteht, oder die ventrale Vorbuchtung des Enddarms bei Pipa dürfte sich aus einer solchen mechanischen Erweiterung erklären. Wollte man in dem „dorsalen" Blindsack der Amphibien eine cänogenetische Bildung sehen, so

würde derselbe in Mangel einer mechanischen Erklärung, an die noch am ehesten gedacht werden könnte, eine vollkommen rätselhafte Bildung darstellen. Gerade seine Lage in der dorsalen Mesenterialplatte lässt uns aber dieses Organ als eine Weiterentwickelung der bei den niedersten Wirbeltieren, nämlich bei einigen Fischen zu beobachtenden Verhältnisse erscheinen. Es kommt hier das bei den Selachiern am Anfang des Enddarms befindliche Anhangsorgan in Betracht. Monro (1785) bezeichnet bereits dasselbe in seinem klassischen Werk über die Fische (T. II u. III) als „Appendix vermiformis or caecum", Home (1814, Vol. I, p. 425) betont schon die Analogie des „glandular appendage in cartilaginous Fishes" mit dem Cäcum der Vögel und Säugetiere.

Später ist jedoch diese Auffassung dieses Organs nicht beibehalten worden und auch die Bezeichnung desselben hat einer anderen Benennung Platz gemacht, nämlich: „Drüse des Mastdarms, Drüsenkörper des Rectums" (Mayer), „beutelförmiger Anhang" (Wagner 1841), „cylinderförmiger Anhang des Dickdarms" (Rathke), „Appendice digitiforme" (Duméril), „Bursa cloacae" (Retzius), fingerförmiger Fortsatz, fingerförmige Drüse, Processus sive glandula digitiformis, auch Glandula supraanalis oder superanalis, „rectal Gland" (englische Autoren).

Auf die Merkmale, auf Grund deren wir bei den Selachiern die Grenze zwischen dem verhältnismässig stark entwickelten Mitteldarm und dem ausserordentlich kurzen Enddarm feststellen können, gehe ich hier in Anbetracht der variablen Verhältnisse, denen wir begegnen (Verschiedenheit im Bau der Schleimhaut, Vorhandensein der Spiralklappe im Mitteldarm, ihr Mangel im Enddarm, Einfaltung an der Übergangsstelle, differentes Lumen usw.) hier nicht näher ein, verweise in dieser Beziehung auf spezielle Abhandlungen, sowie auf die Ausführungen in Gegenbaurs vergleichender Anatomie. Ge-

nau am Anfange des nur ganz kurzen Enddarms findet man bei Selachiern die Einmündungsstelle des Ausführungsganges der „fingerförmigen Drüse".

Bei älteren Autoren (Monro, Rathke, Wagner, Mayer, Hunter, Home, Duméril, Blainville) wird dieses Organ nur kurz besprochen, genauere Angaben über die Form, den Bau und auch die Entwickelung dieser Drüse finden wir bei Leydig, Blanchard, Gegenbaur, Sanfelice, Howes und Morgera.

Die Einmündungsstelle liegt genau in der Sagittallinie, der Gang selbst, dessen terminales Ende mit Drüsen besetzt ist, erstreckt sich nach hinten in die dorsale Mesenterialplatte.

Bei Fischen kommt es bekanntlich zum teilweisen Schwund der dorsalen Mesenterialplatte, so dass dieselbe nicht kontinuierlich verläuft, sondern in ihr Defekte, Durchbrechungen, grosse Lücken und Öffnungen entstehen. Dieser Schwund der anfänglich für den ganzen Darmkanal bestehenden hinteren Mesenterialplatte kann so hochgradig sein, dass der Darm auf grossen Strecken eines Mesenteriums vollkommen entbehrt und nur vereinzelte Züge oder Stränge übrig bleiben als Bahnen für die zu dem Darm ziehenden Blutgefässe. Bei den meisten Selachiern (vgl. näheres bei Howes) entbehrt der untere Teil des Mitteldarms (vgl. auch die Figg. 7, 8, 9, 11) der dorsalen Mesenterialplatte, diese bleibt jedoch in der Mittellinie längs der Wirbelsäule als eine Leiste erhalten, welche nach oben sowohl als auch nach unten bogenförmig in das gegen den oberen Teil des Mitteldarms resp. gegen den Enddarm sich begebende Mesenterium übergeht.

Wenn man den Mitteldarm etwas abhebt (vgl. vor allem Fig. 7), so erscheint zwischen dem Darm, der medialen Mesenterialleiste und ihrem oberen und unteren auf den Darm sich fortsetzenden Rande eine ovale Öffnung.

Der australische Torpedo (Hypnos subnigrum) ist, wie

Howes hervorhebt, der einzige Repräsentant unter den Selachiern, bei dem eine kontinuierliche dorsale Mesenterialplatte erhalten ist; sie weist nur an zwei Stellen zwei kleinere Löcher auf, eins neben der dem Mesenterium aufsitzenden Milz, ein zweites gerade am drüsigen Ende des fingerförmigen Organs.

Der Enddarm besitzt stets eine kontinuierliche Mesenterialplatte und gerade ihrem oberen Rande entspricht bei den Selachiern mit grossen Defekten der Mesenterialplatte (also bei den meisten) der Verlauf des fingerförmigen Organs und seines Ausführungsganges, nur der obere Teil des Drüsenorgans kann, wie Sanfelice für Raja punctata und Torpedo narce hervorhebt, wie ich bei Torpedo marmorata, Raja marginata, Raja batis (vgl. Fig. 7, 8, 9), ebenso bei Raja clavata, Raja miraletus, Trygon pastinaca finde, frei über den Rand des Mesenteriums hervortreten.

Die Entwickelung der fingerförmigen Drüse wurde von Blanchard und Sanfelice näher untersucht. Ihre erste Anlage stellt sich als eine ins dorsale Mesenterium hineinwachsende Ausstülpung der Darmwand dar, welche sämtliche Schichten der Wandung des Darmkanals enthält; aus der Beschreibung von Blanchard und Sanfelice ist zu entnehmen, dass, während die Anlage der fingerförmigen Drüse und der untere Teil des Enddarms durch das dorsale Mesenterium an der hinteren Bauchwand befestigt sind, das zum Darm oberhalb der Abgangsstelle des fingerförmigen Organs anfänglich verlaufende Mesenterium dorsale schon sehr früh schwindet, denn bei einem Embryo von Acanthias vulgaris von 23 mm Länge erwähnt Blanchard und zeichnet das Darmlumen auf dem Querschnitte rings herum vollkommen frei, die Drüse dagegen und ihr Ausführungsgang bleibt im dorsalen Mesenterium eingeschlossen.

Der craniale Teil der entodermalen Anlage bildet zahlreiche Sprossen, den künftigen Drüsenkörper, die Mesoderm-

schicht, welche die Anlage des Drüsenkörpers umgibt, ist nur spärlich, reichlicher in der Umgebung des Teils, der zum Hauptausführungsgang wird. Dies entspricht auch den Verhältnissen im definitiven Zustande.

Der Bau der Drüse wurde von Blanchard, Kingsbury, sodann vor allem von Sanfelice näher untersucht, eine Zusammenstellung der Befunde mit einigen neuen Angaben findet sich in der Arbeit von Disselhorst[1]); ich selber habe die Drüse bei Raja marginata und Torpedo marmorata histologisch untersucht.

Die Drüsenschläuche bilden Convolute, welche durch Bindegewebssepta, die von der Peripherie eindringen, in Lappen geteilt sind, die Ausführungsgänge der Drüsen können sich noch im Drüsenkörper in einen gemeinsamen Ausführungsgang ergiessen, einen grösseren von einfachem Cylinderepithel (Alopecia vulpes) oder geschichtetem Cylinderepithel (Raja asterias) ausgekleideten grossen Hohlraum, der entweder die Mitte des Drüsenkörpers einnimmt oder etwas peripher liegt; da, wo der Drüsenkörper aufhört und der Ausführungsgang frei (natürlich vom Peritonaeum der Mesenterialplatte bedeckt) aus dem Drüsenkörper hervortritt, ist auch äusserlich eine leichte Einschnürung zu sehen.

Die Muskulatur der Darmwand setzt sich kontinuierlich auf den Ausführungsgang fort. (Sanfelice hebt hervor, dass hierbei, umgekehrt wie in der Darmwand, die äussere Muskelschicht cirkulär, die innere longitudinal verläuft.) Der Drüsen-

[1]) In Oppels Lehrbuch der vergleichenden mikroskopischen Anatomie ist der Prozessus digitiformis bei den Anhangsdrüsen der Geschlechtsorgane von Disselhorst besprochen. In dem Abschnitt „Blinddärme bei niederen Wirbeltieren" erwähnt Oppel die unten näher zu besprechende Auffassung von Howes, dass der Processus digitiformis der Plagiostomen dem Cäcum resp. dem Processus vermiformis der höheren Vertebraten entspricht, sagt dann aber: „Der mikroskopische Bau des Processus digitiformis bestimmt mich, denselben erst in einem späteren Teile meines Lehrbuches zu besprechen und ihn nicht mit den Blinddärmen anderer Vertebraten zusammenzustellen."

körper ist von einer Bindegewebsschicht umgeben, die bei einigen Gattungen, vor allem bei Haien, die einen schmalen Ausführungsgang haben, stärker entwickelt, während sie bei Rochen nur schwach ist. Von der bindegewebigen Hülle dringen Bindegewebsbalken ins Innere der Drüse und bilden die Septa zwischen den einzelnen Drüsenlappen. Die bindegewebige Hülle enthält eine Lage glatter Muskelfasern (einzelne finden sich auch in den zwischen die Lappen dringenden Septa). Die Muskellage erscheint als eine selbständige Bildung und steht nicht in kontinuierlichem Zusammenhang mit der Muskelschicht der Darmwand resp. ihrer Fortsetzung auf den Ausführungsgang.

Der Ausführungsgang der fingerförmigen Drüse mündet in den Anfang des kurzen Enddarms. Howes bezeichnet geradezu als Grenze zwischen dem Mitteldarm und dem Enddarm die Einmündungsstelle der fingerförmigen Drüse und stützt diese Auffassung auf die Verhältnisse der Blutgefässverteilung, die wir noch weiter unten näher besprechen werden.

Den Autoren gegenüber, welche die Stelle, an der die sog. Spiralklappe des Mitteldarms aufhört, als Grenze zwischen dem Mittel- und Enddarm annehmen, macht Howes darauf aufmerksam, dass die Spiralklappe nicht bei allen gleich stark und gleich weit caudalwärts entwickelt ist; es kann daher bei Selachiern mit kurzer Spiralklappe ein Teil des Darms cranial von der Einmündungsstelle der fingerförmigen Drüse glatt sein, derselbe muss jedoch dem Mitteldarm, nicht dem Enddarm zugezählt werden.

Dass das fingerförmige Organ der Selachier eine wahre Drüse, ein wahres secernierendes Organ[1]) darstellt, unterliegt in Anbetracht seines Baues keinem Zweifel. Home (1814)

[1]) Hyrtl fasste die fingerförmige Drüse als Anhangsgebilde des weiblichen Geschlechtsapparates auf; Howes weist mit Recht darauf hin, dass diese Drüse ebenso bei männlichen wie bei weiblichen Individuen vorkommt.

sagt schon bei Besprechung des „glandular appendage", des „glandular bag attached to the rectum" bei den Knorpelfischen: „Its use is evidently to supply the rectum with a secretion of a particular kind." An einer anderen Stelle sagt er: „The glandular appendages" . . . . . „form secretions which are evidently intended to produce some effect upon the contents of the intestine." Leydig (1852) verglich das schmutzig-gelbe Sekret der fingerförmigen Drüse mit dem Aussehen der Magenflüssigkeit und die dicht gedrängten Drüsen selbst mit den Brunnschen Drüsen der Säugetiere, „denen sie wohl auch in ihrer Bedeutung entsprechen mögen."

Duméril (1865) nennt das „Appendice digitiforme" „un véritable organe sécréteur".

Blanchard (1878), der den sekretorischen Charakter der Drüse anerkennt, ist der Ansicht, dass „es in physiologischer Beziehung mit dem Verdauungs- und Resorptionsprozesse kaum in Zusammenhang zu bringen ist" und er vergleicht „das Sekret dieser Drüse, wenn auch nur zum grössten Teile mit den Analdrüsen oder Circumanaldrüsen mancher höheren Tiere."

Gegen diese Auffassung spricht sowohl der Sitz der Drüse und die Einmündungsstelle ihres Ausführungsgangs als auch ihre Genese aus dem Entoderm, während die Gl. analis (circumanalis) s. rectalis der höheren Wirbeltiere aus der Epidermis ihren Ursprung nimmt.

In einer zweiten Notiz (1882) hat Blanchard die Reaktion des Drüsensekrets chemisch untersucht. Er stellt seine alkalische Reaktion fest und sagt: „Il émulsionne très-fortement la graisse (huile d'olive) et transforme énergiquement en glycose l'amidon cuit et cru. Cette glande produit donc un ferment diastatique et un ferment émulsif. Si à ces deux ferments venait de s'ajouter un troisième, analogue à la trypsine, on pourrait dire que la glande superanale des Plagiostomes

est, physiologiquement au moins, un véritable pancréas." Trotzdem glaubt er, dass es wenig wahrscheinlich sei, dass die Drüse am Verdauungsakte teilnehme, und zwar aus dem Grunde, weil der Darminhalt, an die Einmündungsstelle der Drüse angelangt, bereits verdaut sei, sich schon als Fäkalmasse darstelle und weil das Darmstück unterhalb der Einmündungsstelle der Drüse nur sehr kurz, nicht stärker vaskularisiert sei und keine Zotten mehr aufweise. Er schliesst daher, es sei wahrscheinlich, dass die Drüse ein Organ sei, „qui, bien que doué de propriétés digestives très-nettes, ne concourt en aucune façon à la transformation des matières alimentaires."

Ich finde, dass die Untersuchungen Blanchards insofern nicht erschöpfend sind, als sie die chemische Analyse des Darminhalts oberhalb und unterhalb der Einmündungsstelle der fingerförmigen Drüse vermissen lassen. Meiner Ansicht nach liessen sich die Resultate seiner chemischen Untersuchung eher für entgegengesetzte Schlüsse verwerten. Dass der Ausführungsgang der fingerförmigen Drüse in den Anfang des kurzen Enddarms mündet und dass ihr Sekret sich dem Darminhalt dort beimischt, wo die Darmcontenta nur noch eine kurze Strecke zu passieren haben, kann keinen Grund gegen die Beteiligung des Sekrets an der Transformation der Ernährungsmasse abgeben, namentlich wenn wir bedenken, dass nicht nur der Enddarm, sondern auch der Mitteldarm der Selachier nur sehr kurz ist, dass daher wohl der Darminhalt den Darm nur langsam passiert und also auch im Enddarm nach Vermengung mit dem Sekret des fingerförmigen Organs noch längere Zeit verbleibt, weswegen auch hier noch eine chemische Veränderung des Inhalts und Resorption seitens der Darmwand sehr wahrscheinlich ist[1]).

[1]) Der Umstand „que chez les poissons l'appendice glandulaire est le plus souvent situé à la portion terminale du tube digestif" veranlasst auch Maumus, ihm die Anologie mit dem Cäcum abzusprechen.

Ich schliesse mich vollkommen der schon von Home (1814, V. I, p. 393) ausgesprochenen Ansicht an, dass „the glandular appendages, in the rays and sharks[1]), form secretions which are evidently intended to produce some effect upon the contents of the intestine: and the length of this lower portion, as well as the delicate structure of the internal membrane by which it is lined, make it evident that it is to answer some purpose beyond that of a reservoir."

Für die Phylogenese der fingerförmigen Drüse erscheint die von Leydig hervorgehobene Tatsache von besonderer Bedeutung, dass bei Chimären eine solche mit Drüsen besetzte Ausbuchtung der Wand des Enddarms zwar fehlt, dass aber an der der Einmündungsstelle des Ausführungsgangs der fingerförmigen Drüse bei Rochen und Haien entsprechenden Stelle des Anfangsteils des Enddarms in der Schleimhaut der Darmwand ein Komplex von Drüsen von dem gleichen Bau wie diejenigen der fingerförmigen Drüse sich findet.

Dieser Befund für Chimären wurde von Disselhorst bestätigt; er findet gleichfalls in der Schleimhaut des Afterdarms eigentümliche Wülste, deren rötlich-gelb gefärbte verästelte Drüsenschläuche schon in ihrer Färbung auf die Drüsen der Plagiostomen hinweisen: „Die morphologische Deutung dieser Gebilde ist wohl ohne Zweifel die, dass sie der Glandula digitiformis der Plagiostomen entsprechen." Durch diese Befunde erscheint schon das fingerförmige Organ als eine höhere Bildung: die bei Chimären auf die Schleimhaut des Enddarms beschränkten spezifischen Drüsen sind bei den Rochen und Haien als ein einheitlicher grösserer Drüsenkomplex über die

[1]) Wenn Home auch den: „ink-bag in the cuttle-fishes" (den Tintenbeutel der Cephalopoden) mit den „glandular appendages" der Selachier analogisiert, so ist diese Ansicht, wie spätere Untersuchungen ergeben haben, verfehlt. Gegenbaur stellt für den Tintenbeutel der Cephalopoden fest, dass derselbe genetisch unabhängig vom Enddarm sich erweist (Vgl. Anatomie. Bd. II, S. 16).

Wand des Darmrohrs hinaus zwischen die Blätter der dorsal gelegenen Mesenterialplatte hineingewachsen. Die Entwickelung dieser Drüse gewinnt Anschluss an andere grosse Anhangsdrüsen des Verdauungskanals; wir können somit mit Gegenbaur (1901) die fingerförmige Drüse, dieses „bis jetzt noch rätselhafte Organ wohl aus einer Sonderung von Drüsen hervorgegangen" uns denken.

Ich habe bei Besprechung des fingerförmigen Organs bisher ein Moment nur nebenbei berücksichtigt, welches gerade, wenn wir in diesem Organ, wie es schon Monro und Home getan haben, „den Anfang des bei den höheren Abteilungen erscheinenden Cäcums" (Howes, Gegenbaur) erblicken, von besonderer Bedeutung ist, nämlich das Verhältnis des Ausführungsgangs der Drüse zum Darmlumen. Dasselbe stellt sich bei den Haien und bei den Rochen verschieden dar. Bei den Haien (— von Gegenbaur wurden Heptanchus, Squatina, Acanthias, Laemargus, von Blanchard Acanthias, Scyllium, Chiloscyllium, Mustelus vulgaris, von Howes Zygaena, Scyllium, Cestracion, Acanthias, Notidanus cinereus, Rhina squatina, von Sanfelice Scyllium canicula, Scyllium stellare, Mustelus vulgaris untersucht —) besitzt die Drüse einen langen Ausführungsgang, der entweder frei im Rande der Mesenterialplatte bis zur Einmündungsstelle in den Enddarm verläuft oder auf längerer Strecke der hinteren Enddarmwand anliegt[1]), bevor er sich in sein Lumen öffnet. Dadurch, dass der Gang die Darmwand gewissermassen schief durchbohrt, kann, wie vor allem Blanchard für die von ihm untersuchten Haie betont, eine Art Kappe an der Einmündungsstelle entstehen, „die ihren Wert dadurch äussert, dass etwaige Fäkalmassen

[1]) Das Verhalten des Ausführungsgangs, wo er der hinteren Darmwand angeschlossen verläuft, rührt sicherlich, wie Howes hervorhebt, von der Adhäsion desselben an die Darmwand her, denn bei Embryonen entwickelt er sich anfangs frei ins dorsale Mesenterium.

durch die Mündung der Drüse in das Innere derselben nicht gelangen können." „Es ist demnach ermöglicht, dass ein vermehrter Inhalt der Drüse in den Darm gelangen kann, ohne dass Teile des Darminhalts normalerweise in das drüsige Organ dringen können."

Bezüglich der bedeutenden Verschiedenheit in dem Ausbildungsgrad der Drüse, die entweder länger oder kürzer, dünner oder dicker sein kann, bezüglich der Länge und Weite, sowie des Verlaufs des Ganges sei vor allem auf die Arbeit von Howes verwiesen, der in seinen Figuren 8—15 diese Verhältnisse auch durch eine Reihe von Bildern genau illustriert. Ich gebe in Fig. 11 das Bild der fingerförmigen Drüse bei Mustelus vulgaris.

Das Bild der Drüse bei Rhina synatina leitet zu den Verhältnissen über, welche wir bei den Rochen finden und welche Howes als die ursprünglichen ansieht. Diese zeichnen sich nämlich, wenn auch im einzelnen bei den verschiedenen Gattungen und Familien manche Unterschiede auftreten, dadurch aus, dass, wie Leydig und Gegenbaur, dann auch Howes hervorgehoben haben, das Enddarmlumen sich trichterförmig in den kurzen Ausführungsgang der gewöhnlich dicken Drüse fortsetzt oder dass die Drüse der trichterförmig hervorgebuchteten Darmwand geradezu aufsitzt, so dass ausserhalb des Drüsenkörpers überhaupt kein Ausführungsgang besteht, sondern das Sekret der Drüse sich aus dem centralen Sammelgang direkt in diesen Trichter ergiesst. Die nach einem Sagittaldurchschnitt von Raja marginata gezeichnete Skizze in Textfigur D veranschaulicht das Verhältnis; das äussere Bild ist aus den Figg. 7, 8, 9 zu ersehen, in Fig. 10 ist der Enddarm samt dem terminalen Stück des Mitteldarms aufgeschnitten dargestellt, man sieht den Eingang in den Trichter (Raja batis). Die in der den Drüsenkörper umgebenden Bindegewebsschicht befindlichen Muskelzüge sind (vgl. auch Sanfelice) bei den

Rochen schwächer als bei den Haien, bei denen die Drüse durch einen langen schmalen Ausführungsgang mit dem Enddarmlumen in Verbindung stand, bei denen also eine stärkere Ausbildung notwendig war, um das Sekret der Drüse ins Darmlumen hineinzupressen. Auch hat die trichterförmige Ausbuchtung der Wand des Enddarms eine Änderung des Epithels, welches den Ausführungsgang und den inneren Hohlraum der Drüse auskleidet, zur Folge; dasselbe ist nämlich nicht, wie bei den Haien, ein einschichtiges Cylinderepithel, sondern mehr-

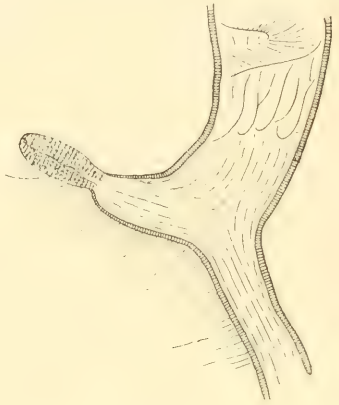

Fig. D.

schichtiges Cylinderepithel wie das Epithel des Enddarms; der Ausführungsgang wurde gewissermassen ins Darmlumen aufgenommen.

Dadurch wird die Möglichkeit gegeben, dass die Contenta des Darmkanals in dieser trichterförmigen Ausbuchtung, in welche der kurze Ausführungsgang der Drüse sich ergiesst, ausgiebiger mit dem Sekret der Drüse in Berührung kommen. Gerade diese bei den Rochen anzutreffenden Verhältnisse sind von besonderer Bedeutung: Das Bild bei den Rochen „suggest", wie H o w e s mit Recht bemerkt, „an homology between this passage (which is in reality a wide tunnelshaped prolon-

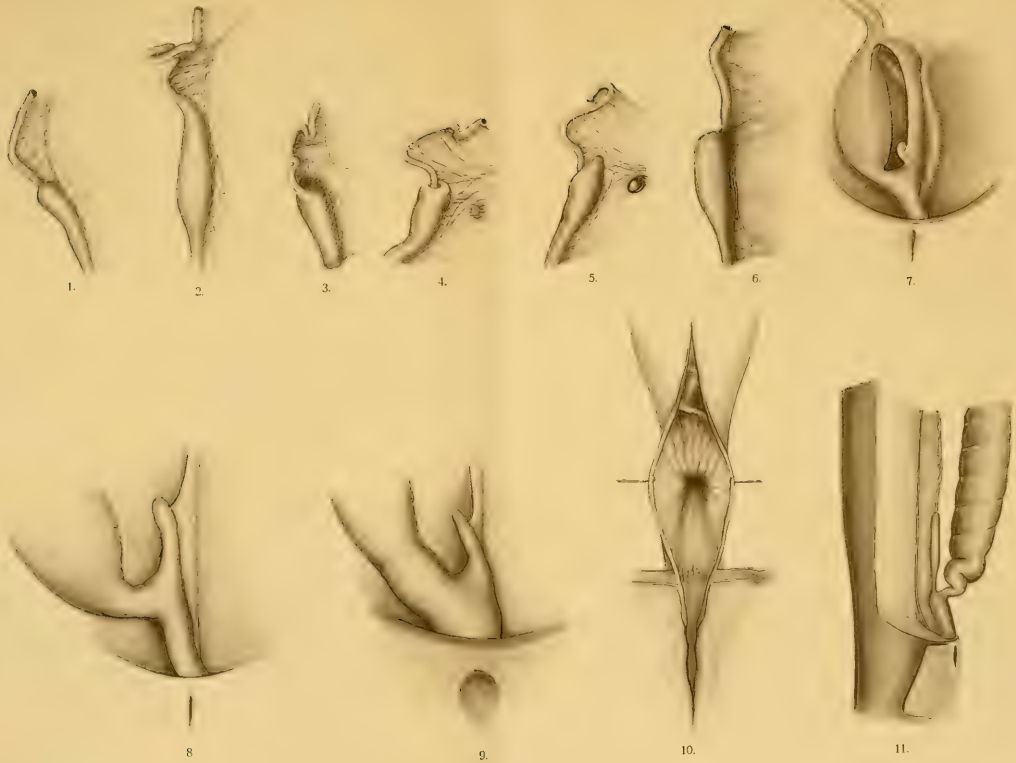

1. 2. 3. 4. 5. 6. 7. 8 9. 10. 11.

St. Weigner, ad nat. del

Verlag von J. F. Bergmann, Wiesbaden.

gation of the gut) and the Caecum coli of the higher Vertebrates“ [1]).

Denkt man sich die Drüsensubstanz nicht zu einem kompakten Körper an der Spitze der trichterförmigen Ausbuchtung angehäuft, sondern gleichmässig auf die Schleimhautoberfläche der trichterförmigen Ausbuchtung verteilt, wodurch eine noch leichtere Vermengung ihres Sekrets mit dem Darminhalt ermöglicht wird, so erhält man eine Bildung, welche uns zu den Verhältnissen bei den Amphibien hinüberleitet.

Gegenbaur schreibt: „Der blinddarmartige Abschnitt der Amphibien . . . entspricht in der Lage genau der fingerförmigen Drüse der Selachier, und es ist nicht ungerechtfertigt, darin einen beiderlei Bildungen verknüpfenden Umstand zu sehen. Aber die bei Selachiern sehr wohl gesonderte Bildung ist hier grösstenteils in den Enddarm aufgenommen worden und erscheint damit auf regressivem Wege, wie sich denn auch in dem Umfange des Cäcums zahlreiche individuelle Schwankungen darbieten, bis zu gänzlichem Mangel, wie er bei manchen Amphibien besteht.“

„Die geringe Ausbildung des Cöcums bei den Amphibien ist, im Vergleich mit dem fingerförmigen Organ der Selachier, ein rudimentärer Zustand.“

Die Zurückführung des Cäcums der Amphibien auf die „in den Enddarm aufgenommene“ fingerförmige Drüse der Selachier wird durch die Lage, durch die Vorbuchtung in die dorsale Mesenterialplatte begründet, sie würde eine bedeutende Stütze erfahren, wenn es gelänge, in der Schleimhaut des Blindsacks bei den Amphibien einen vom weiteren Teil des Enddarms differenten Bau, namentlich bezüglich des Verhaltens der Drüsen festzustellen. Nur muss man bedenken,

[1]) An anderer Stelle sagt Howes mit Recht: „that the duct-like base of the appendix digitiformis seen in them is the representative of a structure closely comparable to, if not homologous with the caecum coli.“

dass von vorneherein eine scharfe Grenze zwischen der Schleimhaut des Blindsacks und des bei Amphibien erweiterten Enddarms nicht zu erwarten ist, der Charakter der Schleimhaut von dem Blindsacke aus sich vielmehr auf den anstossenden Teil des Enddarms übertragen haben konnte, wie denn auch bei ihnen weder äusserlich noch innerlich im Lumen eine scharfe Grenze zwischen dem cranial gegen den Mitteldarm vorgebuchteten Teil und der seitlichen sowie hinteren dorsalen Wand des Enddarms besteht; eine solche ist nur an der vorderen ventralen Seite des Blinddarms gegen den Dünndarm an der Ileocäcalfalte gegeben.

Die bei den meisten Amphibien schon so sehr ausgesprochene Erweiterung des Enddarms hat auch den Blinddarm in Mitleidenschaft gezogen und ist nicht ohne Einfluss auf die Gestaltung desselben geblieben.

Einige Autoren nehmen für die Feststellung der Analogie zwischen dem fingerförmigen Organ und dem Blinddarm der höheren Wirbeltiere Anstoss an der tiefen Lage des fingerförmigen Organs. Maumus veranlasst der Umstand, „que chez les poissons l'appendice glandulaire est le plus souvent situé à la portion terminale du tube digestif, alors que les caecums des oiseaux sont placés á l'origine même du gros intestin et séparés du cloaque par une portion intestinale souvent considérable", zu der Äusserung: „Il me paraît difficile de pouvoir établir une analogie quelconque entre la glande rectale des Poissons cartilagineux et les caecums des oiseaux."

Wie wir oben sahen, war die tiefe Lage der Einmündungsstelle der fingerförmigen Drüse in den Darm auch für Blanchard die Ursache, ihrem Sekret einen Einfluss auf die Verdauung abzusprechen. Ich verweise, um die Bedenken Maumus' zu beheben, auf meine obigen Ausführungen und die meiner Ansicht nach trefflich formulierte Ansicht von Home. Im speziellen möchte ich betonen, dass Maumus

(1902), der in seiner Arbeit eben nur mit der Gruppe der Vögel sich speziell beschäftigt, bei der Diskussion der Analogie der fingerförmigen Drüse mit dem Cäcum der Vögel die Übergangsformen bei den Amphibien gänzlich ignoriert, die Verhältnisse bei den Reptilien viel zu wenig berücksichtigt. Es muss nämlich nachdrücklichst hervorgehoben werden, dass 1. die fingerförmige Drüse, wie die Arbeit von Howes unzweideutig bewiesen hat, genau in den Anfang des Enddarms einmündet, dass die Einmündungsstelle derselben geradezu die obere Grenze des Enddarms kennzeichnet, 2. dass der kurze Enddarm der Fische, bisweilen auch Rectum genannt, einem viel grösseren Darmabschnitt bei den höheren Wirbeltieren, nämlich dem ganzen Dickdarm entspricht[1]).

Gerade in der Gruppe der Amphibien und Reptilien haben wir bezüglich der Längenzunahme des End- oder Dickdarms die Übergänge, welche uns zu den Verhältnissen bei den Vögeln und den Säugetieren hinüberleiten. Unabhängig von der Längenzunahme des Dickdarms ist jedoch die Lage des Blinddarms konstant, nämlich ebenso wie die Einmündungsstelle des fingerförmigen Organs, an der cranialen Grenze des Dickdarms. Ja, wenn wir die Lage des Blinddarms der Amphibien, den wir oben besprochen haben, in seiner Beziehung zu dem noch verhältnismässig kurzen Enddarm betrachten, so ist seine Entfernung von dem After kaum merklich grösser als die des fingerförmigen Organs bei den Selachiern. Und überdies besitzen auch einige Vögel mit wohl ausgebildeten Blinddärmen einen relativ nur sehr kurzen Dickdarm.

Neben Monro (1785), Home (1814), Gegenbaur (1869), die auf die fingerförmige Drüse als Beginn der Cäcal-

[1]) Howes macht darauf aufmerksam, dass bei Embryonen von Scyllium, Mustelus, Acanthias, Heptanchus der Enddarm verhältnismässig länger ist, als bei erwachsenen Exemplaren: dann wächst der Mitteldarm mehr, der Enddarm weniger in die Länge, woraus der Eindruck einer verhältnismässigen Reduktion, Verkürzung des Enddarms entsteht.

bildung hingedeutet haben, ist es das Verdienst von Howes, diese Auffassung tiefer begründet zu haben, indem er vor allem die Gefässverhältnisse für die Beurteilung heranzog[1]). Howes unterscheidet in der Gefässversorgung des Darms bei den Fischen und überhaupt bei den Wirbeltieren zwei Bezirke, „two sets of trunks", „two series of the leading arteries of the alimentary canal: 1. The anterior splanchnic series (including the coeliac, superior or anterior mesenteric, lieno-gastric and spermatico-mesenteric arteries of authors, together with the so-called inferior or posterior mesenteric of the Plagiostomes. The vessels of the anterior splanchnic series supply the alimentary canal and its appended glands from at least the base of the oesophagus to the head of the large intestine; 2. posterior splanchnic series; the vessels of the posterior splanchnic series are invariably restricted to the posterior portion of the large intestine (colon in part and rectum, when differentiated, with the cloaca)."

Berücksichtigen wir speziell die Verhältnisse bei den Selachiern, so liegen die Verhältnisse folgendermassen: Wie wir oben schon gesehen haben, entbehrt bei den meisten Selachiern der Mitteldarm eines Mesenteriums, der ganze Enddarm ist dagegen durch eine starke Mesenterialplatte mit der hinteren Darmwand in Verbindung (the suspensory ligament of the so-called rectum). In dieser Mesenterialplatte verlaufen, wie Howes nachgewiesen hat, bei den Selachiern ständig an den Enddarm zwei Arterien: 1. eine höher von der Aorta entspringende Arterie, welche schief nach unten im oberen Teil der dorsalen Mesenterialplatte verläuft und den oberen Anfangsteil des Enddarms, sowie das anliegende Endstück des

[1]) Howes stützt sich in seiner Arbeit auf eigene eingehende Untersuchungen als auch auf die Befunde anderer Autoren, die vor ihm genauer die Blutgefässverteilung im Darm der Fische untersucht haben, so Monro, Hyrtl, Parker. Howes hat die Verhältnisse kritisch gesichtigt und eine meiner Ansicht nach treffliche, weil unzweideutliche Nomenclatur eingeführt

Mitteldarms versorgt; diese aus der Aorta selbständig entspringende Arterie gehört zu dem anterior set, zu den „anterior splanchnic series"; eine hintere tiefer caudal entspringende Arterie, welche in der unmittelbaren Nachbarschaft des Enddarms aus der Aorta entspringt und nur eine kurze Strecke im dorsalen Mesenterium zu passieren hat, um zum Enddarm zu gelangen, dessen hintersten Teil, sowie die Kloake sie versorgt. Diese hintere Arterie, welche den „posterior set", die posterior splanchnic series repräsentiert, entspricht allein der Art. mesenterica inferior der höheren Vertebraten, welche bei ihnen allen das unterste intraabdominale Stück des Enddarms versorgt[1]), und deswegen möchte Howes auch bei den Fischen

[1]) Auf Einzelheiten der Befunde bezüglich der Arteria mesenterica inf. in der Tierreihe kann hier nicht näher eingegangen werden. Es sei deswegen nur kurz bemerkt, dass schon bei den Selachiern die zum Enddarm und zur Kloake ziehenden Äste direkt aus dem kaudalen Teile der Aorta, aber auch von den Art. iliacae entspringen können; bei den Knochenfischen fehlen die der Art. mesenterica inf. analogen Äste, wie Howes festgestellt hat. Bei den Amphibien wurden kleine aus dem kaudalen Teil der Aorta kommende Stämmchen, in Einzahl oder mehrere beschrieben (von Howes, von Gaupp unter dem Namen Art. mesenterica posterior); für die Reptilien wurden die für den kaudalen Teil des Enddarms bestimmten aus der Aorta direkt stammenden Arterien als Art. mesenterica posterior oder als Art. haemorrhoidales (bei einigen 3 bis 4) beschrieben. Auch bei den Vögeln besteht allgemein eine den caudalen Teil des Enddarms versorgende Arteria mesenterica inferior, die entweder aus der Aorta entspringt oder von ihrer Verlängerung, der Art. sacralis media oder nach Gadow sogar von einer der Art. pudendae communes. Ebenso wie bei den Fischen ist die Art. mesenterica inf. (oder sind die Art. mesentericae inferiores) bei den Amphibien, Reptilien und der überwiegenden Zahl der Vögel nur schwach entwickelt, da der Enddarm, dessen kaudalen Abschnitt diese Arterie versorgt, ein nur kurzes Darmstück bildet, nur beim Strauss, dessen Enddarm besonders mächtig entfaltet ist, ist auch diese Arterie stark ausgebildet. Bei den Säugetieren ist die Entwickelung der Art. mesenterica inferior von der Längsentfaltung des Enddarms abhängig sie tritt aber als ständiger, aus der Aorta stammender und bei Säugetieren mit grösserem Dickdarm starker Ast auf, nur bei Echidna und Ornithorhynchus bietet sie variable Verhältnisse, indem sie nach Hochstetter entweder von der Aorta oder von ihrer Verlängerung, der Arteria caudalis, entspringen oder auch fehlen kann, bei Ornithorhynchus kann sie fehlen (Hyrtl) oder an der gewöhnlichen Stelle als Ast der Aorta vorhanden sein (Klaatsch, Hoch-

die Bezeichnung „Art. mesenterica inferior" auf diese Arterie allein beschränkt wissen. Mit Recht verwirft also Howes die Bezeichnung Art. mesenterica inferior für die das Endstück des Mitteldarms, sowie den oberen Anfangsteil des Enddarms bei den Fischen versorgende Arterie, wie sie von vielen Autoren in den Fällen, wo sie selbständig aus der Aorta entspringt, gebraucht wird, und bezeichnet sie als Art. mesenterica superior posterior, während er die den oberen und den grössten Teil des Mitteldarms versorgende Arterie als Art. mesenterica superior anterior bezeichnet. Diese Arteria mesenterica superior posterior ist bei den Fischen eine selbständig aus der Aorta entspringende Arterie, bei höheren Tieren wird sie zu einem Zweige der Art. mesenterica superior anterior, mit ihr zusammen kurzweg Arteria mesenterica superior genannt.

Howes findet, dass wie bei den Selachiern die Arteria mesenterica superior posterior das Endstück des Mitteldarms und das Anfangsstück des Enddarms samt der fingerförmigen Drüse speist, so bei den Amphibien eine ihr entsprechende Arterie gleichfalls das Endstück des Mitteldarms, sowie den oberen Teil des Enddarms und das Cäcum versorgt; Klaatsch nennt diese Arterie Art. caecalis. Und gerade bei den Amphibien vollzieht sich die Angliederung der Art. caecalis an höher gelegene Arterien.

Bei den niederen Amphibien haben wir bezüglich der Darmgefässe sehr primitive Verhältnisse, infolge der Erhaltung eines kontinuierlichen Mesenteriums viel primitivere als bei

stetter). Nach Howes ist sie bei Marsupialiern nicht entwickelt. Bezüglich der genaueren Angaben sei auf die Zusammenstellung der Resultate verschiedener Autoren bei Broman, Klaatsch, Hochstetter, Möllendorf hingewiesen, bezüglich der „Wanderung" der Aortenzweige ausser diesen auch auf die Arbeiten von Tandler, Mannu, Felix, Mall, Fransen. Bei der kritischen Beurteilung der Befunde müssen jedoch, namentlich bei älteren Arbeiten, die Differenzen in der Nomenclatur berücksichtigt werden, nach Parker ist es schon bei Selachiern infolge der grossen Variation der Magen-Darmarterien oft unmöglich, sie immer mit analogen Namen bezeichnen zu können.

den Fischen; der Darm wird von einer Reihe von Gefässen, die direkt aus der Aorta entspringen, versorgt (Siren), nur die den Vorderdarm versorgende Art. coeliaca bildet einen stärkeren Ast, allmählich sammeln sich die zur Milz gehenden Arterien zu einer gemeinsamen Arteria lienalis (Menobranchus), bei Cryptobranchus beginnt sich die Art. caecalis zu einem Sammelgefäss auszubilden, indem sie höher gelegenen Arterien sich proximal nähert und sämtliche zum Mittel- und Enddarm ziehenden Arterien in sich sammelt, so dass daraus eine der Art. mesenterica superior der höheren Wirbeltiere vollkommen entsprechende Arterie entsteht, deren Endzweige gerade die zum Endstück des Mitteldarms, zum Cäcum und zum Enddarm gehenden Arterien darstellen.

Dieses Verhältnis der Art. caecalis zur Art. mesenterica superior bleibt für die ganze Wirbeltierreihe bis zum Menschen bestehen, wie hier vorwegnehmend allgemein betont werden mag; dagegen können bezüglich des Stammes der Art. mesenterica selbst, innerhalb der verschiedenen Wirbeltierklassen manche, nur auf gewisse Ordnungen beschränkte, also gewissermassen vorübergehende, geänderte Verhältnisse, die sich nicht dauernd in der Wirbeltierreihe festsetzen, auftreten. So bildet schon innerhalb der Gruppe der Amphibien bei Anuren die Art. mesenterica superior mit der Art. lienalis und Art. coeliaca einen gemeinsamen Stamm, ähnlich unter den Reptilien bei den Seeschildkröten, während bei anderen Reptilien manche anderen Abweichungen und bisweilen komplizierte Verhältnisse („Versetzungen" und „Kreuzungen") bestehen können; ähnlich variabel gestaltet sich der Ursprung der Art. mesenterica superior oder der Art. mesentericae superiores bei Vögeln und Säugetieren. Es würde den Rahmen der Arbeit bedeutend überschreiten, diese Verhältnisse hier des genaueren besprechen zu wollen; es mag in dieser Hinsicht auf die Arbeiten von Klaatsch, Hostetter, Broman verwiesen werden.

Howes stellt fest, dass diese Art. mesenterica superior posterior, bevor sie zum Enddarm gelangt, an die fingerförmige Drüse starke Zweige abgibt und dass bei den Amphibien der analoge Ast den dorsalen Blindsack des Anfangsstücks des Enddarms, das Caecum versorgt, bevor er sich in dem gleichfalls bei den Amphibien noch kurzen Enddarm verzweigt. Und ebenso wie über die Analogie der Art. mesenterica superior posterior der Fische und der entsprechenden Arterie der Amphibien (von Klaatsch Art. caecalis genannt) kein Zweifel sein kann, so glaubt Howes, dass dies auch auf eine Homologie der Organe, zu denen sich dieser Ast begibt, schliessen lässt, nämlich der im dorsalen Mesenterium gelegenen fingerförmigen Drüse der Fische und des „dorsalen" Caecums der Amphibien.

Gegenbaur stimmt dieser Auffassung bei und sieht gleichfalls in den Gefässverhältnissen ein die beiden Bildungen verknüpfendes Moment, ebenso erblickt Klaatsch, der in seiner Arbeit vom morphologischen Standpunkte die Gefässverhältnisse der Mesenterien des Darms analysiert, in der von Howes auf Grund der Gefässverhältnisse durchgeführten Homologisierung des Cäcums der Amphibien mit dem Appendix digitiformis der Selachier „einen wichtigen Fortschritt in der Erkenntnis des Cäcums als einer fundamentalen Einrichtung bei Wirbeltieren".

Gegenbaur schreibt: „Das Fehlen eines Blinddarms am Beginn des Enddarms bei Ganoiden und fast allen Teleostiern — nur bei Box besteht eine solche hierher beziehbare Bildung — ist keine Instanz gegen die von Howes begründete Deutung des Organs der Selachier." Er macht darauf aufmerksam, dass wir, wie in mancher anderen Beziehung, so auch hier in Mangel von Übergangsstadien ohne Aufschlüsse über Formzustände, die zunächst im Bereiche der Fische aus der fingerförmigen Drüse entstanden sind, bleiben.

In der Tat fehlen Bildungen, welche als Cäcum gedeutet

werden könnten, nach übereinstimmenden Angaben aller Autoren den Ganoiden und Teleostiern mit nur sehr geringen Ausnahmen. Ein kleines Cäcum wird nur einigen Teleostiern zugeschrieben, so: Scorpaena (Home), Cyclopterus (Rathke, Howes, nach letzterem nur bei jungen Tieren), Trigla lyra (Rathke), Trigla gurnardus (Howes: „Bei erwachsenen Tieren keine Spur eines Cäcums, jedoch bei einem jungen Tier von 16,5 cm Länge eine Erweiterung des vorderen dorsalen Endes des Dickdarms"), Box salpa und Box communis (Cuvier und Valenciennes, Howes; nach Cuvier und Valenciennes bei Box salpa zwei kleine Cäca).

Schon aus den Beschreibungen geht hervor, dass es sich um variable und nur sehr geringe „Spuren" eines Cäcums handelt, um Bildungen, welche, wie aus den Angaben von Howes für Trigla gurnardus und für Cyclopterus lumpus zu entnehmen ist, bei jungen Tieren bestehen können, bei erwachsenen sich aber nicht mehr erhalten.

Ich habe mir diejenigen Teleostier, bei denen ein Blinddarm erwähnt wird, zu verschaffen gesucht und habe von denselben Scorpaena (Sc. scrofa, Sc. porcus), Trigla (Tr. hirundo, Tr. lineata, Tr. lyra und Tr. gurnardus), Box (Box salpa und Box communis) in mehreren Exemplaren untersucht.

Bei den meisten Teleostiern besteht zwischen dem Enddarm und dem Mitteldarm eine ausgesprochene Grenze und die letztere setzt sich durch eine deutliche ringförmige Falte, die Valvula ileo-colica ab. Letzteres ist gerade bei den von uns untersuchten Gattungen der Fall, so dass über die Stelle des Übergangs des Mitteldarms in den Enddarm kein Zweifel bestehen kann.

Ich gebe hier zunächst in der Fig. 12 das Bild bei Scorpaena scrofa; dasselbe erinnert in der Tat an die Bilder des Dickdarms bei Amphibien, die Wand des Anfangsstücks des Dickdarms ist dorsal ausgebuchtet; diese Ausbuchtung richtet

sich jedoch nicht deutlich „blind" cranialwärts gegen den Mitteldarm, wie dies in der von Home auf Taf. XCII abgebildeten Figur von Scorpaena horrida der Fall ist; bei den drei von mir untersuchten Exemplaren jedoch war der Dickdarm nur sehr mässig gefüllt, viel weniger als in dem von Home abgebildeten Exemplar, und nach den variablen Bildern, die ich bei den Amphibien je nach dem Füllungsgrade des Dickdarms und dem Kontraktionszustande seiner Muskulatur zu beobachten Gelegenheit hatte, kann ich ermessen, dass die dorsale Ausstülpung des Dickdarms bei stärkerer Füllung sehr wohl einen dorso-cranial gerichteten wahren Blindsack bilden konnte; überdies war in einem Exemplar der Darm weniger fest fixiert, weniger hart und spröde und liess sich durch Injektion von Wasser ausdehnen; in diesem Falle wurde auch die dorso-craniale Vorbuchtung seines Anfangsstücks sichtbar. Bei einem Exemplar von Scorpaena porcus (Fig. 13) fand ich den Dickdarm noch weniger von Darminhalt erfüllt, weswegen er nur um ein wenig im Verhältnis zum Mitteldarm weiter erschien und im ganzen Umfang eine gleichmässige Erweiterung aufwies.

Bei Trigla gurnardus fand Howes bei einem erwachsenen Exemplar keine Spur eines Cäcums, wohl aber bei einem jungen Exemplar von $16^1/_2$ cm, als dorso-craniale Erweiterung, ähnlich wie beim Frosch; Rathke beschrieb ein Cäcum für Trigla lyra. Ich fand bei mehreren Exemplaren von Trigla lyra (vgl. Fig. 14), Trigla gurnardus, Trigla lineata und Trigla hirundo den allerdings sehr mässig erfüllten Dickdarm nur wenig bezüglich des Kalibers vom Mitteldarm unterschieden, die Valv. ileo-colica war deutlich ausgeprägt und etwas schief von hinten oben nach vorn unten gerichtet; bei einem jungen Exemplar von Trigla lyra war der Dickdarm stärker vom Darminhalt ausgedehnt und buchtete sich in der Tat in Form eines kleinen Blindsacks cranialwärts ins dorsale Mesenterium vor

(Fig. 15). Bei einem erwachsenen Exemplar von Cyclopterus lumpus fand Howes kein Cäcum, obgleich von Rathke ein solches beschrieben wurde. Von zwei jungen Exemplaren fand er bei einem ein Cäcum, wie es die Textfigur E darstellt, dagegen war bei dem zweiten Exemplar kein Cäcum zu sehen; für die Unterschiede in den Befunden macht Howes dieselben Momente geltend, die ich oben für Scorpaena betont habe: „And the question naturally arises whether, after all, the differences between it and the other one may not have been

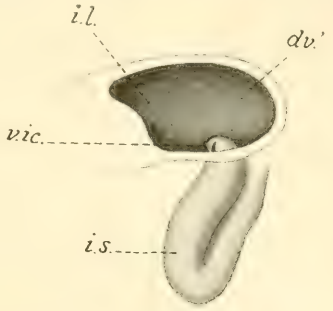

Textfigur E (nach Howes, Fig. 17).

d v' = Caecum coli or its probable homoloque, i l = Large intestine, i s = Small intestine, vic = Ileocolic valve.

due either to overdistension in the one case or ove contraction in the other."

Für Box vulgaris bildet Howes das hier in Textfigur F wiedergegebene Cäcum ab; „this caecum is, in this fish, unmistakable and well marked externally, and it lies to the left side." „The caecum, when examined with sufficient cure, is seen to be situated dorso-laterally rather than laterally and to occupy a position which points very strongly to the conclusion that it and the immediately related intestinal wall have udergone a displacement (in mutual adaption to the surrounding organs) of a precisely similar nature to that affecting the caecum coli and appendix digitiformis of certain other Vertebrata."

Wie oben schon bemerkt, erwähnen Cuvier und Valenciennes für Box salpa zwei kleine Cäca.

Ich habe 6 Exemplare von Box vulgaris und 4 Exemplare von Box salpa untersucht. Bei Box salpa stellte sich der Übergang zwischen dem Mittel- und Enddarm so dar, wie es die Fig. 16 zeigt: der Enddarm war vollkommen leer, während der Mitteldarm prall mit Darminhalt gefüllt war; deswegen erschien der Mitteldarm auch stark erweitert, im Verhältnis zu ihm war der Enddarm schmal, seine Wände waren aber

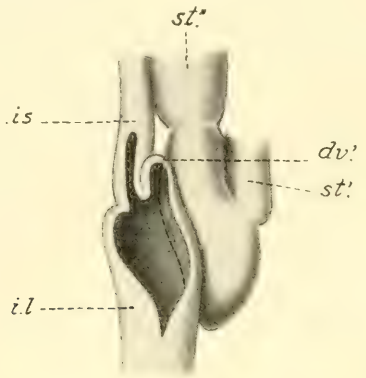

Textfigur F (nach Howes, Fig. 16).

d v' = Caecum coli or its probable homologue, i l = Large intestine i s = Small intestne, st' = stomach, cardiac sac, st'' = stomach, pyloric sac.

sehr dick, was auf einen sehr starken Kontraktionszustand der Muskulatur hinwies. Beim Aufschneiden der sehr dicken kontrahierten Wand des Enddarms war das Lumen nur minimal, oben gegen die den Enddarm vom Mitteldarm abgrenzende Falte (Valvula ileo-colica, deren Stelle auch äusserlich sehr deutlich markiert ist) bildet das Dickdarmlumen zwei kleine Taschen, die nach hinten hin miteinander zusammenflossen; diese seitlichen Taschen kommen äusserlich gleichfalls (auch in der Zeichnung) ein wenig zum Ausdruck. Nach der Lage und Form dieser Taschen unterliegt es für mich keinem Zweifel,

dass, falls der Dickdarm stark mit Inhalt erfüllt ist, diese Taschen samt dem dorsalen Teil der Wand sich zu „Blindsäcken" ausbuchten können. Ein derartiges Bild muss wohl sicherlich Cuvier und Valenciennes vorgelegen haben, die für den Dickdarm von Box salpa angeben: „Cet intestin s'élargit et se prolonge en deux petits cul de sacs courts que l'on pourrait regarder comme de petits caecums"; und wenn wir die hier in Textfigur F wiedergegebene Figur von Howes genauer betrachten, so glaube ich, lässt es sich ersehen, dass nicht nur links eine cäcale Vorbuchtung der Dickdarmwand besteht, sondern dass auch rechts eine solche zu sehen ist, nur dass das linke Divertikel viel stärker ausgedehnt ist; ich glaube, dass diese Figur sich sehr wohl in Einklang mit meinen Befunden und mit den zwei Cäca, wie sie Cuvier und Valenciennes gefunden haben, bringen lässt. Ja, ich habe bei der Untersuchung von 4 jungen Exemplaren von Box salpa bei dreien ganz analoge Bilder zu dem in Fig. 16 abgebildeten gefunden, bei einem dagegen war der Dickdarm stark mit Inhalt angefüllt und in diesem Falle war tatsächlich eine craniale Vorbuchtung des dorso-lateralen Teils des Anfangsstücks des Dickdarms zu sehen (vgl. Fig. 17 a, wo der Darm von vorn, und 17 b, wo er im Profil samt dem dorsalen Mesenterium dargestellt ist); der linksseitige Blindsack war jedoch stärker ausgebuchtet, was der Abbildung von Howes entsprechen würde.

Anderseits fand ich bei zwei Exemplaren von Box vulgaris den Dickdarm absolut leer und vollkommen kontrahiert, so dass er bedeutend schmäler als der von Inhalt erfüllte Mitteldarm erschien; natürlich war in diesem Falle keine Spur eines Cäcums zu sehen (Fig. 18). Mögen auch individuelle Unterschiede bezüglich des Bildes des Enddarms und seines Blindsacks, sowie eventuelle Unterschiede je nach dem Alter bei diesen Teleostiern vorkommen, das hauptsächlichste Moment, welches uns die Verschiedenheit der Befunde erklärt,

ist der Füllungsgrad und der Kontraktionszustand der Muskulatur des Dickdarms, ganz ähnlich wie wir dies schon für die verschiedenen Bilder des Blinddarms bei den Amphibien mit Nachdruck betont haben und wie wir bei der Besprechung des Blinddarms der Reptilien und der Säugetiere noch werden betonen müssen. Nach einer Reihe von Befunden lässt es sich mit Sicherheit feststellen, dass bei einigen Teleostiern das Anfangsstück des Enddarms die Tendenz hat, sich ins dorsale Mesenterium in der Form eines cranial gegen den Mitteldarm gerichteten Blindsacks vorzubuchten und dass diese Bildungen an analoge Bilder bei den Amphibien erinnern, so dass sie sicherlich auch auf die gleiche Ursprungsquelle zurückzuführen sind. Bezüglich der Blutversorgung sei erwähnt, dass das Anfangsstück des Dickdarms und ebenso seine blindsackartige Ausbuchtung auch bei den Teleostiern stets von höher von der Aorta entspringenden und schief nach unten im Mesenterium verlaufenden Arterien versorgt werden, also analog wie der Blinddarm der Amphibien und das fingerförmige Organ der Selachier.

Reptilien.

Wir haben demnach bei den Fischen (Selachiern und einigen Teleostiern), sowie bei den Amphibien den Blinddarm als eine cranialwärts gerichtete Vorbuchtung der dorsalen Wand des Anfangsstücks des Enddarms in die dorsale Mesenterialplatte, also ein „Caecum dorsale“, gefunden, während bei Säugetieren (vgl. oben) der Blinddarm als eine gegen den Mitteldarm gerichtete Vorbuchtung der ventralen Wand, also als ein „Caecum ventrale“, sich darstellt. Bei den Säugetieren hatten wir drei typische Peritonaealfalten (Vinculum ileocaecale und zwei Gefässfalten, Plica vasculosa mesentericocaecalis dextra et sinistra); bei Fischen und bei Amphibien

ist von besonderen Peritonaealfalten keine Spur, da der Blinddarm sich in die dorsale Mesenterialplatte hinein entwickelt hat und ganz glatt gleichförmig von ihren beiden Peritonaealblättern, dem rechten und linken, bedeckt wird, zwischen denen ihm Zweige aus dem Gebiet der Art. mesenterica sup. zugeleitet resp. von ihm Venen zum Anfangsstück der Pfortader abgeführt werden. Wir dürfen demnach erwarten, bei den Reptilien und Vögeln Übergangsformen zu finden, welche uns von dem anfänglich „dorsal" gelegenen Cäcum bei Fischen und Amphibien zu den gewissermassen diametral entgegengesetzten Verhältnissen bei Säugetieren, nämlich dem „ventralen" Cäcum, hinüberleiten.

Diese Erwartung finden wir auch verwirklicht, aber die Entwickelungslinie ist keine gerade; wir könnten zwar, wenn wir nur einige Befunde bei den Reptilien und Vögeln herausgreifen, eine direkte Verknüpfung der Verhältnisse bei den Fischen und Amphibien mit denen bei den Säugetieren erhalten, aber daneben, und zwar gerade in überwältigender Mehrzahl, erhalten wir Befunde, welche bei den Reptilien mehr als Schwankungen auf dem Wege zu dem definitiven Ziel erscheinen, bei den Vögeln aber als weitgehende Abweichungen, als eigentümliche Sonderbildungen, Differenzierungen nach bestimmter Richtung hin sich darstellen, indem bei ihnen in der Regel, mit nur geringen Ausnahmen, paarige, zum Teil zu kolossalen Dimensionen auswachsende Blinddärme auftreten.

Die Literatur über den Blinddarm der Reptilien ist schon eine viel bedeutendere. Die meisten Lehrbücher der vergleichenden Anatomie sprechen erst von den Reptilien an von einem wahren Blinddarm, betonen kurz sein nicht allgemeines Vorkommen und die Variabilität seiner Ausbildung, am genauesten behandelt das Kapitel von älteren Lehrbüchern Home, von neueren Gegenbaur, ausserdem haben wir eine Reihe von älteren genaueren Spezialuntersuchungen, so-

dann von gelegentlich in verschiedenen Arbeiten zerstreuten Angaben, aus denen, was das Vorkommen und die Gestalt des Blinddarms betrifft, wohl eine erschöpfende Zusammenstellung der verschiedenen Formen gewonnen werden kann[1]). Besonders wertvoll sind die Angaben von Home und namentlich Meckel, der nicht nur eine genaue Beschreibung der Blinddärme verschiedener Reptilien gibt, sondern auch ihre Gestalt bei 29 Species ganz trefflich abbildet; nur sind leider die Blinddärme samt dem Endstück des Dünndarms und dem Anfangsstück des Dickdarms vollkommen frei präpariert dargestellt und auch in der Beschreibung ist auf die Verhältnisse des Peritonaeums, speziell auf die Lage im Verhältnis zur dorsalen Mesenterialplatte, auf die Verhältnisse der Blutgefässe keine Rücksicht genommen, was auch von den Beschreibungen der anderen Autoren gilt. Deswegen können die Beobachtungen von Meckel, und auch die anderer Autoren, nur als Orientierungsmaterial dienen, für unsere Zwecke dagegen müssen sie nach neuen Gesichtspunkten hin durchforscht werden.

Ich habe mich bemüht, alle Species, bei denen ich eine besondere Form des Blinddarms abgebildet oder beschrieben fand, mir zu verschaffen, was mir dahin gelungen ist, dass ich glaube, sämtliche wesentlichen Formen des Blinddarms der Reptilien in der Tat vor Augen gehabt zu haben[2]).

[1]) Ich verweise, was die blosse Zusammenstellung derjenigen Reptilien, bei denen ein Blinddarm fehlt oder bei denen er entwickelt ist, auf Oppels Lehrbuch der vgl. mikr. Anatomie der Wirbeltiere, Bd. II, der auf Grund der Angaben von Tiedemann, Meckel, Milne-Edwards, Owen, Gegenbaur, Carus und Otto, Hoffmann, Leydig, Duvernoy, Schlegel, Stannius, Vogt und Yung, Jäger eine erschöpfende Übersicht gibt. Ich habe die Beschreibungen dieser Autoren selbst verglichen; ihnen würden noch die in dem Werk von Home, sodann in den Arbeiten von Howes, Klaatsch, Huntington, Maumus enthaltenen Angaben anzureihen sein.

[2]) Eine Reihe aus Java stammender Repräsentanten verdanke ich meinem Freunde Prof. Dr. M. Siedlecki.

St. Weigner, ad nat. del.

Verlag von J. F. Bergmann, Wiesbaden.

Das Vorkommen oder das Fehlen eines Blinddarms ist bei den Reptilien nicht an die einzelnen Ordnungen gebunden, vielmehr fehlt er innerhalb der einzelnen Ordnungen bei gewissen Familien oder Gattungen vollständig, während er bei anderen deutlich, bei einigen sogar mächtig entwickelt ist; sodann bietet er innerhalb der einzelnen Ordnungen und Familien sehr verschiedene Verhältnisse bezüglich der Lage, des Ausbildungsgrades und der Form dar; sehr oft gleichen sehr entfernte Familien oder Gattungen einander viel mehr, während zwischen näher verwandten ganz auffallende Unterschiede bestehen, weswegen hier, wo es sich um Feststellung der Typen des Blinddarms vom morphologischen Standpunkte handelt, es unzweckmässig wäre, die Blinddärme nach den einzelnen Ordnungen und Familien zu besprechen.

Bei der Beurteilung des Einzelfalles müssen wir auch manche, den ganzen Verdauungstraktus der Reptilien betreffende Momente mit berücksichtigen:

Der ganze Darmkanal der Reptilien bietet nämlich in manchen Beziehungen sehr variable Verhältnisse: Zunächst bezüglich seiner Länge. Bei den Ophidiern ist er im Verhältnis zur Körperlänge des Tieres nur kurz (bei einigen derselben verläuft er vollkommen gerade, bei einigen ist der gerade Verlauf insofern nur scheinbar, als der Darm innerhalb der Subserosa ganz kurze, von dem visceralen Peritonaealblatte einheitlich überkleidete Schlingen bildet); bei anderen Reptilien erreicht der Darm eine bedeutende, bei manchen viel bedeutendere Länge, so dass sich der Mitteldarm, bei vielen aber auch der Enddarm in ausgesprochene Schlingen legt.

Bei einigen Reptilien unterscheidet sich der Enddarm äusserlich überhaupt nicht vom Mitteldarm, bei den meisten ist er jedoch durch eine viel grössere Weite ausgezeichnet. Die bedeutendere spindel-, blasen- oder birnförmige Erweiterung des Enddarms betrifft gewöhnlich nur den oberen Teil des

Dickdarms, während sodann durch eine, wie Meckel schon hervorhebt, „sehr starke und nicht durch Aufblasen zu zerstörende enge Einschnürung“ von ihm abgrenzt, ein schmälerer Abschnitt folgt, wobei dieser engere untere Teil sogar gewöhnlich länger ist. Der Dickdarm, auch sein oberer weiterer Teil, kann bei grösserer Länge seinen gestreckten Verlauf verlassen, gekrümmt in Schlingen sich legen und an die Schlingenbildung des Colon bei den Säugetieren erinnern, was auf die Gestaltung des Blinddarms eventuell rückwirken kann. Fernerhin kann der Füllungszustand des End- und Blinddarms das Bild des letzteren wesentlich beeinflussen.

Bei den meisten Reptilien ist überdies die Grenze zwischen dem Mittel- und Enddarm durch eine Einschnürung oder eine deutliche ringförmige Falte, eine bisweilen mächtige Valvula ileo-colica markiert[1]). Meckel hebt jedoch mit Recht hervor: „Keineswegs aber ist die Anwesenheit eines Blinddarms notwendig mit einer klappenartigen Abschnürung des Dünndarms vom Dickdarm verbunden, denn ich finde bei Tortrix scytale, Amphisbaena, Scincus officinalis, Cordylus vulgaris und Stellio brevicaudatus, Lacerta viridis, ungeachtet den deutlichen zum Teil sehr ansehnlichen Blinddarm, keine Klappe.“

Im allgemeinen können wir jedoch diese verschiedenen Momente als von sekundärer Bedeutung erkennen und deswegen wollen wir hier vor allem die wichtigen und wesentlichen Merkmale des Cäcums in den Vordergrund stellen.

Bezüglich der Blutgefässversorgung finden wir bei allen Reptilien im wesentlichen dieselben, den bei Amphibien analoge Verhältnisse, indem das Endstück des Mitteldarms und das Anfangsstück des Dickdarms, somit auch der aus ihm hervorwachsende Blinddarm von höher aus der Aorta entspringenden,

[1]) Vgl. bei Meckel zahlreiche Angaben bezüglich der Species, wo eine Valvula ileo-calica vorkommt (S. 210).

dem Gebiet der Art. mesenterica sup. zugehörigen Ästen versorgt wird, während das venöse Blut zu dem hinteren Anfangsstück der Pfortader zugeführt wird.

Reptilien ohne Blinddarm.

Diejenigen Reptilien, bei welchen kein äusserlich wahrnehmbarer Unterschied zwischen dem Mittel- und Enddarm besteht, besitzen auch kein Cäcum; zu dieser Kategorie gehören viele Ophidier. Aber auch bei vielen von denen, bei welchen eine Einschnürung oder eine Valvula ileo-colica oder eine plötzliche Erweiterung die Grenze zwischen dem Mittel- und Enddarm kennzeichnet, fehlt eine Vorbuchtung des Anfangsstücks des Dickdarms, die als Blinddarm gedeutet werden könnte. Dies ist bei vielen Ophidiern[1]), bei den Krokodilen, bei vielen Schildkröten[2]), aber auch bei vielen Sauriern[3]) der Fall. Inwiefern bei einigen von den Tieren, denen der Blinddarm abgesprochen wird, doch eine Spur bei genauerer Betrachtung sich feststellen lässt, darauf werde ich noch weiter unten zurückkommen.

Reptilien mit dorsalem, an Amphibienzustände erinnerndem Blinddarm und Übergangsformen zwischen dorsalem und lateralem Cäcum.

Die einfachsten Formen des Blinddarms als einer cranialwärts gegen den Mitteldarm gerichteten, zwischen die beiden Blätter der dorsalen Mesenterialplatte hineinwachsenden Vor-

[1]) Von den von mir untersuchten Ophidiern hatten keinen Blinddarm Vipera ursinus, Vipera berus, Cerastes vipera, 2 Species von Dendrophis, Dryophis prasimus Boie, Coluber vulpinus, Tropidonotus natrix, Tropidonotus tesselatus. Ancistrodon rhodostoma Boie. Nach Gegenbaur fehlt er den meisten Eurystomata.

[2]) Kein Cäcum fand ich bei Emys caspica.

[3]) Von den von mir untersuchten bei Anguis fragilis, Ameiva surinamensis, Lacerta oxycephala, Draco fimbriatus.

buchtung des Anfangsstücks der dorsalen Wand des Dickdarms, welche an die Zustände bei Amphibien erinnert, finden wir bei einigen Ophidiern, einigen Lacertiden und einigen anderen Sauriern.

Bei den Ophidiern [1]) kann die blindsackartige Ausstülpung des Dickdarms leicht übersehen werden, da, wie gesagt, der Darm von dem visceralen Peritonaeum glatt einheitlich umkleidet wird, sich aber innerhalb des sehr reichlichen, äusserst lockeren subserösen Bindegewebes in kurze Schlingen legt. In Fig. 19 und Fig. 20 ist daher die Übergangsstelle des Dünndarms in den Dickdarm bei Coluber quattuorlineatus und bei Coluber Lindti nach Abhebung des rechten resp. des linken Peritonaealblattes und nach Ausstreckung der Schlingen dargestellt. Bei Coluber quattuorlineatus gleicht das Bild auffallend den Bildern bei den Amphibien, bei Coluber Lindti ist der Blinddarm schon stärker entwickelt. Ein dem bei Coluber Lindti vollkommen ähnliches Bild des Blinddarms fand ich auch bei Vipera ammodytes.

Einen sehr ausgesprochenen, im Verhältnis zur Länge und zum Volum des Darms mächtig entwickelten, symmetrisch dorsal gelegenen Blinddarm finde ich bei Typhlops vermicularis (Fig. 21), ähnlich wie ihn Meckel in seiner Fig. 11 für Typhlops lumbricalis abbildet (bei Typhlops crocotatus ist er noch mächtiger entwickelt).

Unter den Lacertiden habe ich ein symmetrisches dorsales Cäcum bei Lacerta agilis und Lacerta faraglioni gefunden. Bei Lacerta agilis, von der ich zahlreiche Exemplare untersucht habe, konnte ich mich von den grossen individuellen Schwankungen in der Form des Cäcums überzeugen, ganz

[1]) Von Meckel für Vipera lemniscata, Tortrix scytale, Coluber aurora, Typhlops crocotatus, Typhlops lumbricalis, von Gegenbaur für Python, von Hoffmann bei Tortrix, Python, Dipsas als grösserer Fortsatz bei Vipera und Crotales, von Maumus bei Python molurus beschrieben.

ähnlich wie bei Amphibien; auch dürften die individuellen Unterschiede sicherlich gleichfalls von dem Füllungsgrade und dem Kontraktionszustande der Muskulatur abhängen. In Fig. 22 sehen wir den Dickdarm an seinem Anfangsstück fast ganz gleichmässig erweitert, während in einem anderen Exemplar (Fig. 23) die dorsale Vorbuchtung viel stärker hervortritt. Klaatsch beschreibt das Cäcum bei Lacerta agilis als „eine ganz geringe, im dorsalen Mesenterium gelegene Aussackung". Lacerta faraglioni (Fig. 24) zeigt ein viel stärkeres, zwischen die beiden Blätter der dorsalen Mesenterialplatte sich vorbuchtendes Cäcum. Ein mächtig entwickeltes dorsales cranialwärts abgerundet endigendes Cäcum sehen wir bei Calotes jubatus (Fig. 25). Ein ganz ähnliches dorsales Cäcum habe ich bei Tarentola mauritanica, sowie Hemidactylus turcicus gefunden. Immerhin ist aber ein völlig symmetrisch gelegenes dorsales Cäcum bei den Reptilien selten und auch schon bei den oben beschriebenen Tieren (z. B. Calotes jubatus) könnte man vielleicht eine ganz geringe Prävalenz in der Vorbuchtung seiner linken Wand erblicken.

Von vielen Autoren wird für den Blinddarm der Reptilien überhaupt angegeben, dass derselbe eine asymmetrische Aussackung des Anfangsteils des Enddarms (Wiedersheim, Maumus u. a.), eine Aussackung seiner rechten oder linken Wand darstellt. Wenn auch meiner Ansicht nach in Anbetracht der obigen Befunde die Asymmetrie des Blinddarms nicht als ein charakteristisches Merkmal für alle Reptilien gelten kann, müssen wir feststellen, dass bei den meisten Reptilien, namentlich bei denen, wo der Blinddarm grössere Dimensionen annimmt, derselbe tatsächlich ganz ausgesprochen als laterale Aussackung des Enddarms sich darstellt.

Zwischen dem „dorsalen" Cäcum und dem „lateralen" finden wir aber zahlreiche Übergangsformen, namentlich Formen, wo der Blinddarm noch ausgesprochen dorsal sich

entwickelt, jedoch eine leichte Asymmetrie durch die stärkere Ausbuchtung seiner rechten oder linken Wand aufweist. Bisweilen ist diese Asymmetrie nur kaum angedeutet und erst bei genauerer Betrachtung kann man sie bei einer Blinddarmform feststellen, die man auf den ersten Blick als typisch dorsales Cäcum zu erkennen glaubt.

Überaus lehrreich ist in dieser Beziehung die Gruppe der Lacertiden, in der man eine grosse Mannigfaltigkeit nicht nur bezüglich des Entwickelungsgrades, sondern auch bezüglich der Lage des Blinddarms findet, so dass man schon in dieser Gruppe eine Reihe von Bildern angedeutet findet, welche in stärkerem Ausbildungsgrade dann die ausgesprochen asymmetrischen Formen des Blinddarms darstellen.

Während nämlich einige Lacerten überhaupt kein Cäcum (Lacerta oxycephala), einige ein ganz symmetrisches dorsales Cäcum, entweder stärker entwickelt oder nur angedeutet (vgl. Fig. 23 und 24 von Lacerta agilis und Lacerta faraglioni), besitzen, weisen die meisten eine stärkere Ausbildung des Cäcums nach der linken Seite hin auf (Lacerta viridis, Lacerta algiroides, Acanthodactylus vulgaris, Acanthodactylus boscianus, Lacerta muralis, Lacerta serpa, Lacerta ocellata). In Figg. 26, 27 und 28 gebe ich die Bilder von Lacerta viridis, Lacerta algiroides und Lacerta ocellata. Der Blinddarm ist nach hinten zwischen die beiden Blätter des dorsalen Mesenteriums vorgebuchtet, er wird von denselben vollkommen umfasst, jedoch sieht man ihn nach der linken Seite viel stärker prominieren, so dass er sogar nur von der linken Seite her ganz übersehen werden kann, während an der rechten Seite die rechte Peritonaealplatte glatt auf ihn und das Anfangsstück des Enddarms herabzieht. Die Zeichnungen können diese Verhältnisse nur teilweise veranschaulichen; ich müsste zu jedem Bild das entsprechende Bild von der rechten Seite beifügen; ich unterlasse es, um die Zahl der Abbildungen nicht

zu häufen, zumal, da ich weiter unten für andere Repräsentanten des lateralen Blinddarms die rechte und linke Seite dargestellt geben werde.

Der Grad der Hervorbuchtung nach der dorsalen Richtung und ebenso cranialwärts ist bei den einzelnen Tieren verschieden, wie ein Blick auf die Figg. 23—28 erweist. Das Bild kann übrigens durch den Füllungsgrad sehr beeinflusst werden, wie ich mich bei der Untersuchung von drei Exemplaren von Lacerta viridis[1]) überzeugt habe, bei denen der Blinddarmhöcker verschieden stark nach links oben vorragte.

Um den Einfluss des Füllungszustandes auf die Gestaltung des Cäcums zu illustrieren, gebe ich in Figg. 29a und 29b zwei Bilder des Blinddarms von Acanthodactylus vulgaris in verschiedenem Füllungsgrade. Auf das blinde Ende des Cäcums bei Acanthodactylus und Lacerta viridis möchte ich speziell aufmerksam machen; wir sehen das Ende gegen den Hauptteil des Blinddarms durch eine leichte Einschnürung abgegrenzt — ich glaube hierin eine Andeutung der Sonderung des obersten Endes des Blinddarms zu erblicken, die bei anderen Sauriern noch viel ausgesprochener auftritt und sogar zu einer Abknickung des obersten Teils gegen den Hauptteil führt.

Ein Moment möchte ich noch hervorheben, welches für die Beurteilung der Befunde bei weiteren Sauriern nicht ohne Bedeutung ist: Bei der mächtigen Entwickelung des Blinddarms wird auch das angrenzende Anfangsstück des Dickdarms in Mitleidenschaft gezogen (vgl. vor allem Figg. 26—29),

[1]) Der Blinddarm bei Lacerta viridis ist sicher einheitlich, dem Umstande, dass Maumus vor allem die paarigen Cäca der Vögel untersucht hat und von diesem Gesichtspunkte aus auch die anderen Tiere betrachtete, ist es zuzuschreiben, dass er von dem Blinddarm bei Lacerta viridis folgende Beschreibung gibt: „Le gros intestin présente à son origine un caecum de 2 millimètres rappelant par sa forme les appendices caecaux des Rapaces diurnes. Du coté opposé, on apperçoit une légère boursouflure donnant comme l'illusion d'un second caecum qui aurait avorté au cours de son développement."

eine Grenze zwischen der dorso-lateralen Wand des Blinddarms und des Enddarms besteht hier nicht und bei stärkerer Vorwölbung der linken Wand des Blinddarms erscheint auch das Anfangsstück des Enddarms nach links stärker vorgebuchtet.

Ganz ähnliche Verhältnisse des Beginns der Asymmetrie wie bei den Lacertiden finden wir bei Amphisbaena fuliginosa, bei Tiliqua scincoides und bei Varanus, nur mit Prävalenz der rechten Seite.

Fig. 30 gibt uns ein Bild des Blinddarms bei Amphisbaena fuliginosa; derselbe ist sehr stark entwickelt und endet nach oben ausgesprochen spitz; Wiedersheim[1]) zeichnet das obere Ende derselben mehr abgerundet (vgl. Anat. 1883, Fig. 415), Meckel beschreibt ihn als zugespitzt, länglich. Die Unterschiede mögen vielleicht auch auf den verschiedenen Füllungsgrad zurückzuführen sein.

Bei Tiliqua scincoides (Fig. 31) ist der Blinddarm kurz, aber zugleich mit dem Anfangsstück des Dickdarms stark erweitert, er liegt deutlich intermesenterial, aber seine rechte Seite ist stärker ausgebuchtet. Der Dickdarm ist bei Tiliqua länger, zeigt eine deutliche Schlingenbildung und auch das Anfangsstück des Blinddarms wird mit zur Schlingenbildung verwendet. Eine Grenze zwischen dem Dickdarm und dem Blinddarm ist an der der Einmündungsstelle des Dünndarms gegenüberliegenden Stelle ebensowenig wie bei den meisten Reptilien gegeben.

Von Varanus habe ich drei Exemplare von Varanus Sal-

[1]) Wiedersheim schreibt: „Ob der schmale birnförmige Blindsack von Amphisbaena, welcher formell der fingerförmigen Drüse der Selachier gleicht und der sich als Ausstülpung aus der dorsalen Mastdarmwand entwickelt, mit dem Blindsack der übrigen Repitilien parallelisiert werden darf, oder ob er eine Bildung eigener Art darstellt, müssen weitere Untersuchungen lehren". Seine Parallelisierung mit den Blinddärmen der anderen Reptilien dürfte jetzt als unzweifelhaft gelten.

vator und ein Exemplar von Varanus bengalensis untersucht. Bei einem Exemplar von Varanus Salvator habe ich trotz einer deutlichen Valvula ileo-colica keinen Blinddarm gefunden, bei zwei anderen dagegen war er deutlich[1]), wenn auch kurz, und wies nach der rechten Seite hin eine stärkere Entwickelung auf (Fig. 32). Figg. 33a und 33b zeigen uns den Blinddarm von Varanus bengalensis von der rechten und von der linken Seite dargestellt. Wir sehen hier ein deutliches, in der Richtung des Mitteldarms auswachsendes Cäcum, an Umfang kommt es bezüglich seines Durchmessers nur einem Teil des Dickdarms gleich, so viel, dass äusserlich seine Kontur, mit dem des Mitteldarms zusammengenommen, den Umrissen des Dickdarms entspricht. Das Anfangsstück des Blinddarms, das wir als Basis bezeichnen können, liegt noch fast symmetrisch zwischen den beiden Mesenterialblättern, wir sehen aber, dass er sich weiterhin, namentlich in seinem oberen Teil, ausgesprochen nach der rechten Seite[2]) hin stärker entwickelt hat, so dass er hier mit seiner Kuppel über die rechte Mesenterialplatte deutlich prominiert, während die linke Mesenterialplatte direkt zum Dünndarm sich begibt und das Ende des Blinddarms durch dieselbe nur hindurchschimmert.

Als Übergangsform zwischen dem dorsalen und dem lateralen Cäcum fasse ich auch das Bild des Blinddarms auf, wie es uns bei Hatteria punctata[3]) entgegentritt.

[1]) Wiederum ein Zeichen der auch hier herrschenden individuellen Schwankungen.

[2]) Nach der Beschreibung von Maumus, die übrigens wiederum den Einfluss der Verhältnisse bei den Vögeln dokumentiert, dürfte bei Varanus arenarius der Blinddarm sich gerade nach links stärker entwickelt haben. „Chez le varan jeune, l'aspect du caecum rappelle celui du Lézard vert. Chez l'adulte, le gros intestin débute par un caecum bilobé à grande courbure externe et présentant à gauche une dilatation plus considérable qu'à droite."

[3]) Die Möglichkeit der Untersuchung eines prächtig erhaltenen Exemplars von Hatteria verdanke ich der Liebenswürdigkeit des Intendanten des k. k. naturhistorischen Hofmuseums in Wien Hofrat Dr. Steindachner.

In der Literatur habe ich über den Blinddarm von Hatteria punctata zwei, aber voneinander sehr abweichende Angaben gefunden. Klaatsch schreibt: „Auch bezüglich des Cäcums bestehen die gleichen Verhältnisse wie bei Amphibien; dasselbe ist lediglich durch eine leichte dorsale Ausbuchtung des Enddarms repräsentiert und die Cäcalstelle ist durch die bei Amphibien gefundenen Beziehungen zu Gefässen auch hier markiert."

Bei Maumus, der vor allem die Blinddärme der Vögel sehr genau untersucht hat, jedoch auch die Blinddärme der Reptilien vergleichsweise bespricht, heisst es: „Mais le cas le plus intéressant est fourni par l'Hattérie (Hatteria punctata) . . . . . le gros intestin a une longueur de 6 centimètres et un diamètre de 15 millimètres, alors que la diamètre de l'intestin grêle ne dépasse pas 5 millimètres. A l'origine, on apperçoit un caecum bilobé dont le lobe droit est toutefois plus accentué que le lobe gauche. En réalité, ces lobes représentent deux petits diverticules formant comme l'ébauche de deux petits caecums." Er findet: „Il pourra paraître singulier qu'un Reptile considéré comme très inférieur présente deux diverticules comparables aux appendices caecaux des oiseaux."

Das Bild, welches ich bei dem von mir untersuchten Exemplar von Hatteria fand, lässt uns die beiden Angaben von Klaatsch und Maumus miteinander in Einklang bringen; ich finde nämlich in der Tat die dorsale Wand des Anfangsstücks des Dickdarms ausgebuchtet, aber nicht nur an einer beschränkten Stelle gegen die dorsale Mesenterialplatte, sondern diese Ausbuchtung betrifft sowohl die dorsale als auch die lateralen Wände, so dass mehr als die Hälfte des Umkreises der Dickdarmwand äusserlich annähernd hufeisenförmig einen Wall bildet; die Figg. 34 a, b, c, wo die Übergangsstelle des Mittel- in den Enddarm von vorn und von den beiden Seiten gezeichnet ist, geben ein klares Bild dieses Verhaltens. Die

Ausbuchtung hört nach vorn plötzlich auf, hierbei ist die Ausbuchtung an der rechten Seite, das rechte „Blindsäckchen" stärker entwickelt als das linke, wie ich es im Einklang mit Maumus bestätigen kann. In unserem Exemplar war der ganze Dickdarm vollkommen leer, trotzdem war die blindsackartige Ausbuchtung sehr deutlich, bei stärkerer Füllung mag wohl dieselbe und namentlich die seitlichen stärkeren Vortreibungen noch deutlicher ausgesprochen sein. Dass Maumus, unter dem Eindruck der paarigen Cäca der Vögel diese beiden seitlich stärker entwickelten Teile des einheitlichen, nur quer weit ausgedehnten Cäcums der Hatteria als Analoga der beiden Cäca der Vögel auffasste (ähnlich, wie er die Bilder bei Lacerta viridis und Varanus arenarius beurteilte), ist nicht zu verwundern; bei Besprechung der Cäca der Vögel werde ich Gelegenheit haben, darzulegen, dass diese Auffassung, so nahe sie auch auf den ersten Blick zu liegen scheinen mag, nicht richtig ist, ebenso wie die bei der überwiegenden Mehrzahl der Vögel vorkommenden paarigen Cäca, das rechte und das linke, nicht etwa als Analoga des bei den Reptilien einmal rechts, einmal links vorkommenden Cäcums aufgefasst werden können.

Dagegen bietet uns Hatteria, wenn auch in anderer Form, als wir dies bei Lacertiden und den oben besprochenen Tieren sahen, ein neues interessantes Beispiel des Übergangs eines „dorsalen" Cäcums in ein „laterales", nur dass die Wahl zwischen der linken und rechten Seite noch im Schwanken ist, das Cäcum sich vielmehr nach beiden Seiten etwas stärker entwickelt, wenn auch die rechte Seite ein wenig bevorzugt ist.

Reptilien mit ausgesprochen lateral gelegenem Blinddarm.

Wie ich oben schon bemerkt habe, lässt sich bei der überwiegenden Zahl der Reptilien, welche ein Cäcum besitzen,

namentlich bei denen es grössere Dimensionen annimmt, eine ausgesprochene Asymmetrie desselben feststellen, was sogar einigen Autoren zu der zu summarischen Verallgemeinerung Veranlassung gab, dass das Cäcum der Reptilien überhaupt eine asymmetrische Vorstülpung der Dickdarmwand darstellt. Hierbei wird von einigen Autoren die linksseitige Lage des Blinddarms als die ständige angegeben (Meckel: „fast immer linkerseits"); wenn wir aber auch feststellen können, dass in der Tat ein nach links entwickelter Blinddarm häufiger vorkommt, können wir auch diese Behauptung nicht in dieser Verallgemeinerung gelten lassen, da auch ein nach der rechten Seite hin sehr deutlich und mächtig entwickelter Blinddarm uns des öfteren entgegentritt.

Der Typus, nach dem sich ein laterales Cäcum entwickelt, ist bei dem rechts- und linksseitigen nicht ganz der gleiche. Die einfachsten Formen eines ausgesprochen nach rechts entwickelten Blinddarms stellt uns das Bild bei Seps chalcides dar (Fig. 35). Der Blinddarm bildet eine dem Dickdarm im Durchmesser gleichkommende Aussackung; bei der Betrachtung von der linken Seite her ist nur sein Anfangsstück (Basis) deutlich zu sehen, weiterhin, namentlich sein oberer Teil schimmert durch das linke Blatt der dorsalen Mesenterialplatte nur durch; an der rechten Seite hat er das rechte Mesenterialblatt mit sich emporgehoben; seine anfängliche intermesenteriale Lage, wie bei dem Caecum dorsale, hat sich im unteren Teile deutlich erhalten, der oberste Teil des Cäcums lässt sich jedoch frei von der Mesenterialplatte abheben.

Komplizierter gestalten sich die Verhältnisse des lateralen Cäcums, wie uns die Bilder in Figg. 36 a, b, c und 37 a, b lehren, bei Gecko verticillatus, bei Ptychozoon homalocephalum. Wir sehen, dass der mächtiger entwickelte anfänglich an seiner Basis deutlich rechts sich ausbuchtende Blinddarm zunächst nach oben aufsteigt, aber weiterhin nicht in der Rich-

tung des Mitteldarms weiterwächst, sondern sich im Bogen nach links wendet, wobei er allmählich schlanker wird und mit verjüngter, aber abgerundeter Spitze endet. Er hebt sich aber hierbei überhaupt nicht frei von der Mesenterialplatte ab, nicht einmal mit seiner Spitze, wie bei Seps chalcides, sondern behält in seinem ganzen Verlauf eine deutliche intermesenteriale Lage bei, woraus ein eigentümliches Verhalten des rechten und linken Peritonaealblattes des dorsalen Mesenteriums zum Blinddarm resultiert.

In Fig. 36 a, b und c habe ich die Verhältnisse bei Gecko verticillatus in drei Ansichten dargestellt. Am besten lassen sich die Verhältnisse übersehen, wenn wir das Endstück des Dünndarms, wie in Fig. 36 a dargestellt, nach links abziehen; wir überzeugen uns dann, dass das rechte Blatt der dorsalen Mesenterialplatte den ganzen Blinddarm vollkommen bedeckt, dass es aber von demselben natürlich stark emporgehoben wird. Da das Endstück des Blinddarms sich nach links wendet, das Peritonaeum aber demselben völlig anhaftet, so entsteht zwischen dem Mesenterium und dem Endstück des Blinddarms rechterseits eine Vertiefung, was namentlich deutlich zu sehen ist, wenn der Dünndarm nicht seitwärts abgehoben wird und das Präparat von der rechten Seite betrachtet wird (Fig. 36 b); das äusserste verjüngte Ende des Blinddarms ragt so ausgesprochen nach links vor, dass es dadurch höckerartig wiederum das linke Mesenterialblatt, wie in Fig. 36 c zu sehen ist, vorstülpt[1]).

Ein ganz ähnliches Verhalten sehen wir bei Ptychozoon,

[1]) Angesichts dieses stark entwickelten Blinddarms bei Gecko verticillatus ist es interessant bei Meckel zu erfahren, dass er bei Gecko phyllurus und Gecko laevis im Gegensatz zu Gecko vittatus, bei dem er den Blinddarm ähnlich wie ich beschreibt und abbildet (nur ohne Peritonaeum), keinen deutlichen Blinddarm gefunden hat; „doch ist er auch hier durch eine Protuberanz des dicken an der linken Seite angedeutet. Diese erhebt sich aber nur seitlich, nicht aufwärts".

nur dass ein noch grösseres Endstück des Blinddarms nach links sich gewendet hat und als grösserer länglicher Vorsprung das linke Peritonaealblatt des Mesenteriums vorbuchtet (Figur 37 a), während das rechte Blatt der Mesenterialplatte sich von dem bogenförmig gewölbten Blinddarm schon früher zum Dünndarm begibt (Fig. 37 b). In beiden Fällen sehen wir, dass die Ausbildung des Blinddarms nach der rechten Seite hin auch das ampullenartig erweiterte obere Stück des Dickdarms in Mitleidenschaft gezogen hat und dass dasselbe gleichfalls asymmetrisch, nach rechts stärker entwickelt ist, wobei wiederum, wie bei der Mehrzahl der Reptilien, eine Grenze zwischen dem Blinddarm und dem Dickdarm an der der Einmündungsstelle des Dünndarms gegenüberliegenden Seite überhaupt nicht gegeben ist.

Die Fälle, wo der Blinddarm sich lateral rechts vollkommen frei entwickelt, ohne an das rechte Blatt der dorsalen Mesenterialplatte angewachsen zu sein, sind seltener. Bei Scincus (Fig. 38) sehen wir, dass der Blinddarm die unmittelbare verjüngte, höckerartig endigende Fortsetzung des ampullenartig erweiterten oberen Teils des Dickdarmes bildet und frei an der rechten Seite vorragt; das dorsale Mesenterium begibt sich vom Dünndarm direkt auf den Dickdarm.

Im wesentlichen das gleiche Verhalten sehen wir bei der Schildkröte (Testudo graeca). In Fig. 39 a ist die Übergangsstelle des Dünn- in den Dickdarm samt Blinddarm von vorn rechts, in Fig. 39 b von der linken Seite dargestellt. Der Blinddarm bildet eine freie Vorstülpung ausschliesslich der rechten Dickdarmwand, der Blinddarm hat sich nur wenig der rechten Wand des Dünndarms angelagert, cranialwärts entwickelt, er ist nur kurz[1]). Mächtig hat sich aber der obere Teil des

[1]) Wenn man den Dickdarm aufschneidet, so überzeugt man sich, dass der Dünndarm mit einem längeren Stück trichterartig in den Dickdarm vorragt, so dass eine lange kreisförmige Valvula ileo-colica gebildet wird.

Dickdarms entwickelt und da der Dickdarm hier eine bedeutende Länge erreicht hat, bildet er Schlingen, die in der rechten Hälfte der Bauchhöhle sich lagern; die erste kurze, aber voluminöse Schlinge wird von dem Anfangsteil des Dickdarms samt dem Blinddarm gebildet. Das Bild dieser ersten Schlinge gestaltet sich eigentümlich noch dadurch, dass die Längsmuskulatur an der Übergangsstelle zwischen dem Mittel- resp. Blind- und Dickdarm sich an der vorderen Seite in einem mächtigeren Zug angesammelt hat, den man von der Längsmuskulatur des Dünndarms auf den Dickdarm sehr deutlich verfolgen kann; dieser starke Längsmuskelzug erinnert ganz auffallend an eine Taenia muscularis coli der höheren Vertebraten. Im oberen Teil des Dickdarms sieht man die Darmwand teilweise vorgebuchtet, teilweise vertieft, was wiederum an das Bild der Haustra und Plicae sigmoideae erinnert; dass eine von diesen Einbuchtungen etwa die Grenze zwischen dem eigentlichen Blinddarm und dem Dickdarm repräsentiert, ist nicht anzunehmen, sie sind vielmehr sämtlich, in Anbetracht der Anordnung der Längsmuskulatur in einen mächtigeren Zug, auf ähnliche Momente zurückzuführen, wie die Ausbildung der Haustra und Plicae sigmoideae bei höheren Vertebraten. Bei stärkerer Füllung des Dickdarms gleichen sich übrigens diese Falten, wie ich mich bei einem anderen Exemplar überzeugt habe, vollkommen aus und der Blinddarm stellt mit dem Anfangsteil des Dickdarms eine gleichmässige nach rechts bogenförmig verlaufende Wölbung dar.

Während einige Autoren (Home, Meckel, Maumus) von einem nur kurzen Cäcum bei Testudo graeca sprechen, wird von einigen Autoren (Bojanus, Tiedemann u. a.) der Schildkröte ein grosses, geräumiges Cäcum zugeschrieben; dies kommt jedoch daher, weil man auf den ersten Blick dem eigentlichen Blinddarm einen Teil des Dickdarms hinzugezählt hat. Wenn wir aber den Abstand zwischen der Spitze des

Cäcums und der einzigen deutlichen Grenze nach dem Dickdarm zu, nämlich der Stelle des Labium caecale valvulae ileocolicae betrachten, so ist diese Seite des Cäcums ganz kurz, die ganze nach oben gewendete Kuppel und die rechts gerichtete Auftreibung gehört nicht dem Blinddarm, sondern der Ampulle des Dickdarms an. Bei genauer Analyse erinnert das Cäcum der Schildkröte an die Form des Cäcums bei Scincus; es stellt einen an die Ampulle des Dickdarms sich unmittelbar anschliessenden Kegel dar. Dächte man sich bei Scincus die Ampulle des Dickdarms zu einer Schlinge verbogen und die Konvexität dieser Schlinge nach rechts gewendet, so erhielte man im wesentlichen das gleiche Bild wie bei der Schildkröte. Und auch hier können wir auf Grund des Verhältnisses zum dorsalen Mesenterium feststellen, dass die Dickdarmwand sich im oberen Teil asymmetrisch entwickelt hat, nämlich die rechte viel stärker als die linke (Fig. 39 b).

Reptilien mit lateralem, linksseitig entwickeltem Blinddarm.

Die Kenntnis der Reptilien mit lateralem rechtsseitigem Blinddarm einerseits, die Verhältnisse bei den Lacertiden anderseits, bei denen wir die Anfänge der linksseitigen Verschiebung, der linkerseitig stärkeren Entwickelung des Blinddarms kennen gelernt haben, werden uns das Verständnis derjenigen Bilder, wo wir den Blinddarm ausgesprochen an der linken Seite finden, erleichtern. An die Befunde bei den Lacertiden (namentlich bei Acanthodactylus) schliesst sich das Bild an, wie wir es bei Basiliscus finden (Fig. 40). Der Blinddarm hat sich zwischen die beiden Blätter der dorsalen Mesenterialplatte hinein entwickelt, jedoch deutlich mit Prävalenz der linken Seite, so dass er durch das rechte Peritonaealblatt derselben nur hindurchschimmert, an der linken Seite aber prominiert,



30.

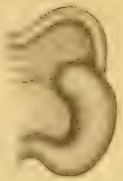

31.

32

33a.

33b

33c

34a.

34b

34c

35

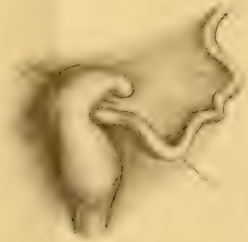

36a.

36b.

36c

St. Weigner, ad nat. del.

Verlag von J. F. Bergmann, Wiesbaden.

der Mesenterialplatte anhaftet, mit seinem obersten Teil sich von derselben aber sogar frei abhebt. Eine schwache Einschnürung trennt seinen oberen Teil von dem unteren ab. Der Blinddarm bildet die unmittelbare Fortsetzung des mächtig erweiterten oberen Teils des Dickdarms, gegen den er überhaupt nicht abgegrenzt ist.

Gleichfalls ganz ausgesprochen links, anfangs intermesenterial entwickelt, nur mit seinem oberen abgerundeten Ende freier sich von dem linken Peritonaealblatt abhebend, ist der Blinddarm bei Chamaeleon dilepis (Fig. 41); an der rechten Seite ist nur sein Anfangsstück zu sehen, an der linken hat er die linke Mesenterialplatte stark emporgebuchtet. Die asymmetrische Hervorwölbung betrifft auch das Anfangsstück des Dickdarms. Der Darmkanal von Chamaeleon dilepis bietet ein auffallendes Bild dadurch, dass sein Dünndarm (unterhalb der Einmündungsstelle des Gallengangs), sowie sein ganzer Dickdarm intensiv pigmentiert, von absolut schwarzer Farbe ist. Die Mesenterialplatte und das die Blutgefässe umgebende Bindegewebe enthält kein Pigment. Infolge der linkerseitigen Verschiebung des Blinddarms sieht man die Blutgefässe von der linken Seite an ihn herantreten und man kann von dem linken Blatte der dorsalen Mesenterialplatte eine schwache, weisse, gefässführende, auf den Blinddarm übergehende Peritonaealfalte verfolgen, welche schon gewissermassen an die Gefässfalten, wie sie so ausgesprochen bei den Säugetieren auftreten, erinnert.

Im Anschluss hieran möchte ich das Bild des Darms bei Krokodilen besprechen. Ein Blinddarm wird denselben für gewöhnlich abgesprochen (Cuvier, Meckel, Gegenbaur, Maumus); und in der Tat fehlt ihnen eine deutliche Blinddarmbildung. Wenn man jedoch nach den Erfahrungen bei anderen Reptilien die Übergangsstelle des Dünn- in den Dickdarm bei denselben genauer betrachtet — ich habe drei junge

Exemplare eines Alligator mississipensis untersucht —, so überzeugt man sich, dass unterhalb der deutlichen Grenze zwischen dem Dünn- und Dickdarm, der innerlich eine deutliche Valvula ileo-colica entspricht, der Dickdarm gleich am Anfang etwas asymmetrisch, etwas nach links hervorgebuchtet erscheint, so dass man hierin eine „Andeutung" eines linksseitigen Cäcums sehen könnte (Fig. 42 a und b). Von der Mesenterialplatte kann man links (Fig. 42 b) eine schwache Gefässfalte auf den Anfangsteil des Dickdarms verfolgen, welche jedoch weniger durch die stärkere Entwickelung dieses Darmteils hervorgerufen wird, als vielmehr dadurch, dass das Endstück des Dünndarms, bevor es in den Dickdarm übergeht, eine kurze, zunächst nach unten gerichtete, dann wieder nach oben sich wendende Schlinge bildet.

Sehr einfach stellt sich für mich, wie ich gleich von vorneherein bemerken möchte, das Bild des nach links entwickelten Blinddarms bei Iguana tuberculata dar, das indes in der bisherigen Literatur eine verschiedene Deutung erfahren hat:

An der Übergangsstelle des Dünn- in den Dickdarm sehen wir an der linken Seite einen deutlichen, aber kurzen Blindsack gegen den Dünndarm vorragen (Fig. 43 a); rechts schimmert er nur durch das dorsale Mesenterium hindurch. Der Blinddarm hat sich fast vollkommen frei nach links entwickelt, so dass er nur im untersten Teil dem dorsalen Mesenterium anhaftet. Der kurze Blinddarm bildet die unmittelbare Fortsetzung der zu kolossalen Dimensionen ausgewachsenen Ampulle des Dickdarms. Gerade dieser kolossalen Ausbildung der Dickdarmampulle [1]) ist es zuzuschreiben, dass trotzdem der Dick-

[1]) Als auf einen nebensächlichen Befund sei auf die in der Zeichnung sichtbare, von der Ampulle des Dickdarms nach links zum Duodenum ziehende Peritonealfalte aufmerksam gemacht. Das Duodenum ist an die hintere Wand angelötet, zwischen seiner tief herabsteigenden Schleife und der Ampulle des Dickdarms, hat sich eine starke Peritonealfalte gebildet, die stärkere Züge

darm eine beträchtliche Länge erreicht und in Schlingen sich zu legen beginnt, nur der untere, bei allen Reptilien stets wieder engere Teil des Dickdarms die Schlingen bildet, während der obere, die mächtige Ampulle bildende Teil in gerader Richtung verbleibt; wäre auch der ampullenartig erweiterte Teil zur Schlingenbildung mit verwendet, so würden wir eine in jeder Beziehung ähnliche Form des Dickdarm-Blinddarmbildes an der linken Seite erhalten, wie wir sie bei Testudo an der rechten Seite hatten.

Diese Schilderung des Blinddarms und des Dickdarms von Iguana tuberculata steht nicht im Einklang mit der Auffassung, welche einige Autoren diesen Gebilden zuteil werden lassen, so vor allem mit der Auffassung von Tiedemann, Gegenbaur, Huntington, sowie der ähnlichen Auffassung von Home und Cuvier, von neueren Autoren von Maumus.

Tiedemann schreibt: „Der 3 Zoll und 10 Linien lange, weite oder dicke Darm bestand aus einem grossen, weiten, mit einem abgerundeten Anhang versehenen Stück, welches trichterförmig enger werdend und gekrümmt in das zweite Stück, den Mastdarm überging. Dieses erste, den Blinddarm darstellende Stück, welches den Magen etwas an Grösse übertraf, lag schräg mit seinem blinden Sack nach der rechten Seite gekehrt. Seine Länge betrug vom blinden Anhang bis zur Umbeugung in den Mastdarm 2 Zoll 3 Linien und sein Querdurchmesser an der weitesten Stelle 9 Linien. Das vorspringende kleine Stück war

glatter Muskelfasern enthält, deren Existenz gerade bei Reptilien (die, wie seit Brückes Untersuchungen wohl bekannt ist, eine stark entwickelte glatte Muskulatur in ihrem Bauchfell besitzen) uns nicht auffallend erscheinen wird. Verlötungen von Darmschlingen untereinander oder Anlötung ans Peritonaeum parietale kommen auch bei anderen Reptilien vor (z. B. Schildkröten); solche Verlötungen können beim weiteren Wachstum des Darms und seinen Verschiebungen durch Traktion zu Falten ausgezogen werden, wie in diesem Falle; die Existenz dieser Falte hat vielleicht in diesem Falle auch mit dazu beigetragen, dass die Ampulle des Dickdarms nicht mit zur Schlingenbildung im Bereiche des Dickdarms verwendet wurde.

6 Linien lang. Die äussere Fläche zeigte mehrere rings um den Darm laufende Einschnürungen und Vorsprünge, welchen klappenartige Verdoppelungen oder Falten der inneren Haut entsprachen."

Gegenbaur, der, wie aus der Vergleichung der Beschreibungen unzweideutig zu entnehmen ist, die Verhältnisse unter Einfluss der Arbeit von Tiedemann, auf welche er sich beruft, beurteilt, fasst das Bild des Blinddarms bei Inguana

Figur G (nach Gegenbaur, Fig. 121 C).
co = Colon, coe = Coecum, il = Ileum, m = Mündungen des Ileums und des Colons.

im Sinne einer „schärferen Sonderung vom Enddarm" auf. Nach ihm tritt hier der Blinddarm „in völlig selbständiger Abgrenzung auf, und sowohl der Mitteldarm als auch der Enddarm besitzen in ihm besondere Mündungen". Am besten ist die Auffassung Gegenbaurs aus der halbschematischen Zeichnung ersichtlich, durch die er die Verhältnisse bei Iguana illustriert.

Aus derselben ist zu entnehmen, dass Gegenbaur, wenn auch nicht die ganze Ampulle des Dickdarms, so doch den oberen Teil derselben bis zu der kreisförmigen Falte des Dickdarms dem Blinddarm zuzählt; und nur deswegen kann

er zu der Ansicht gelangen, dass der Blinddarm bei Iguana „sehr umfänglich, sogar den Magen übertreffend" ist.

Huntington gibt in 4 Figuren die Abbildungen dieser Teile bei Inguana und in einer fünften ein ganz ähnliches Bild von Cyclura teres; in der Erklärung der Abbildungen, sowie in der genaueren Beschreibung rechnet er, ganz ebenso wie Tiedemann, den ganzen von mir als Ampulle des Dick-

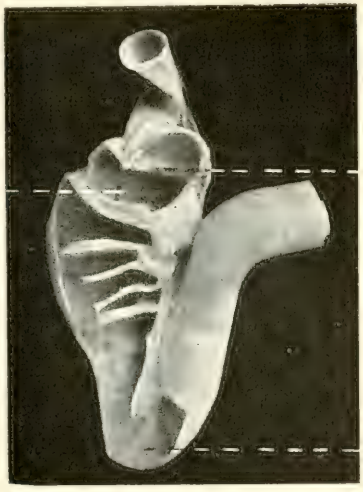

Figur H_1 (nach Huntington, Fig. 328).

darms aufgefassten Teil des Dickdarms dem Blinddarm zu, er stellt somit für Iguana „a large sacculated caecal pouch", eine „highly developed and complicated structure of the caecal apparatus" fest und fasst erst die Umbiegungsstelle des meiner Ansicht nach ampullenartig erweiterten oberen in den schmäleren unteren Teil des Dickdarms als „transition of caecal pouch into end-gut proper" auf[1]).

[1]) Auf den meiner Ansicht nach verfehlten Versuch Huntingtons, die Gestalt des Caecums bei Iguana zur Erklärung der accessorischen mit dem Dickdarm in Verbindung stehenden Blindsäcke bei Hyrax zu verwenden, werde ich in dem Teil der Arbeit, welcher die Säugetiere betrifft, näher eingehen.

Da die Auffassung und Deutung der Verhältnisse bei Iguana nicht nur für den Blinddarm der Reptilien von Bedeutung ist, sondern auch bei der Beurteilung der Verhältnisse bei den Säugetieren eine Rolle spielen wird, so gebe ich hier in Textfigur H_1 und H_2 zwei Figuren Huntingtons wieder, aus denen seine Auffassung sofort ersichtlich ist. Nach dem

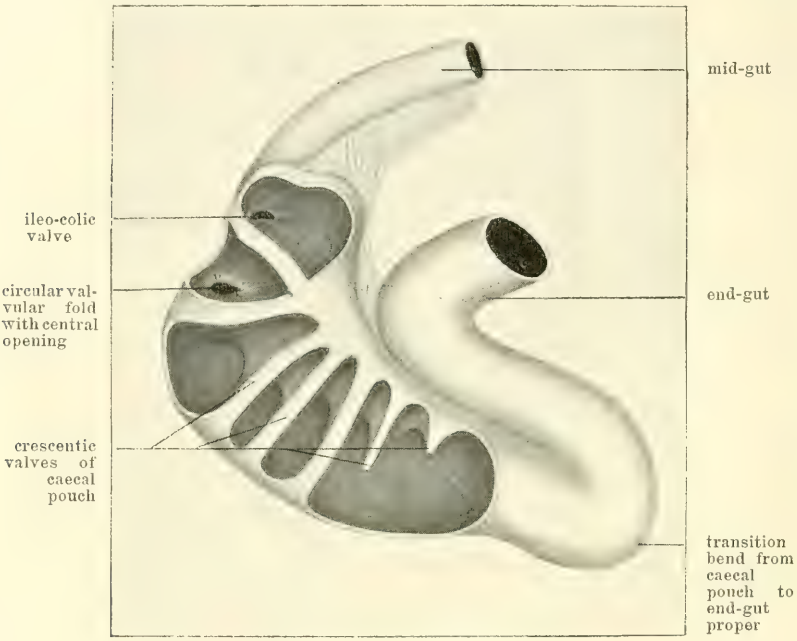

Figur H_2 (nach Huntington, Fig. 329).

oben über die Grenze des Blinddarms bei Scincus, Testudo, Gecko, Basilicus usw. Gesagten brauche ich diese Auffassungen nicht des näheren zu widerlegen, zumal da Meckel[1]) schon

[1]) Er schreibt bei der Besprechung des Blinddarms beim Leguan: „Cuvier sagt, der Blinddarm sei vom Grimmdarm durch eine Scheidewand abgegrenzt, so dass der Kot durch eine sehr enge Öffnung aus jenem in diesen gelange. In der Tat findet sich eine solche sehr deutliche kreisförmige Einschnürung, allein hierdurch wird nicht die Höhle des Blinddarms allein, sondern auch ein

1817 eine analoge sehr treffliche Polemik gegenüber der Auffassung von Cuvier durchgeführt hat.

Mit gleichem Recht wie bei Iguana könnten wir auch beim Gecko, bei Scincus, bei Calotes versicolor usw. die Ampulle des Dickdarms dem Blinddarm zuzählen; dass dies von einigen Autoren bei Testudo mit Unrecht geschehen ist, habe ich oben hervorgehoben. Als Blinddarm dürfen wir aber eben lediglich das bei Iguana bezeichnen, was von Tiedemann nur als „abgerundeter Anhang" des nach ihm grossen weiten Blinddarms aufgefasst wird, nämlich nur den kurzen über die Dünndarm-Dickdarmgrenze hinaus gegen den Dünndarm auswachsenden, oberhalb des Labium caecale der Valvula ileo-colica gelegenen Teil. An der dieser Stelle gegenüberliegenden Seite ist bei den meisten Reptilien eine strikte Grenze zwischen Blind- und Dickdarm überhaupt nicht festzustellen; gerade bei Iguana jedoch schneidet sich auch hier der Blinddarmkegel von der Ampulle des Dickdarms durch eine seichte Furche ab.

Bei stärkerer Füllung der Ampulle (sei es durch Flüssigkeit, sei es beim Aufblasen) buchten sich gewisse Teile derselben stärker hervor, zwischen den ausgebuchteten Stellen sieht man leichte Einsenkungen, Einschnürungen. Wenn man den im aufgeblasenen Zustande sei es getrockneten (Huntington) oder gut erhärteten Dickdarm aufschneidet, so sieht man im Inneren — (ich verweise auf die in meiner Textfigur H_2 reproduzierte Fig. 329 Huntingtons und auf meine Fig. 43 b) — zunächst die Einmündung des Dünn- in den Dickdarm, darüber hinaus das Lumen des kurzen in der Richtung des

ansehnlicher Abschnitt des vor der Insertion des dünnen Darms liegenden Teiles des Dickdarms abgesondert, indem diese Einschnürung sehr weit unterhalb der Insertion des dünnen in den dicken Darm liegt. Auch sagt Cuvier selbst, der dünne Darm senke sich in den Blinddarm ungefähr in der Mitte seiner Länge, was in der Tat der Bedeutung des Blinddarms, dass er nur das den dünnen Darm überragende blinde Ende des Dickdarms sei, widerspricht."

Mitteldarms ausgewachsenen Blinddarms; alles, was nach unten davon liegt, gehört dem Dickdarm an, man überzeugt sich, dass in seinem ampullenartig erweiterten Anfangsteil der ersten äusserlich sichtbaren Einschnürung eine mächtige kreisförmige ringsherum gleichmässig ausgebildete Falte mit centraler Öffnung entspricht; diese mächtige cirkuläre „Klappe" ist mit ihrem die Mündung umgebenden Rande etwas schief nach unten gestellt, so dass sie einen kleinen Trichter darstellt; diese Klappe fasste Gegenbaur, wie aus seiner Zeichnung zu entnehmen ist, als Grenze zwischen dem Blinddarm und dem Dickdarm auf. Huntington als „circular valvular fold with central opening separating proximal caecal compartiment from remainder of pouch".

Ich schliesse mich der Ansicht Meckels an, dass diese kreisförmige Klappe nicht etwa im Blinddarm gelegen ist, auch nicht den Blinddarm vom Dickdarm trennt, sondern einen kleinen oberen Teil des Dickdarms vom weiteren, viel umfänglicheren, längeren Teil des Dickdarms sondert.

Die weiteren Einschnürungen werden durch vier deutliche, mächtige und eine fünfte, nur angedeutete Falte gebildet, die „crescentic valves of caecal pouch" Huntingtons, welche nach hinten, an der dem Mesenterium zugewendeten Seite sehr stark vorspringen, nach vorn zu allmählich schwächer werden, sich abflachen, zum Teil sich in der Schleimhautfläche verlieren, bevor sie die dem Mesenterium entgegengesetzte Darmwand erreichen. Am mächtigsten sind diese Falten gerade an der Stelle der Darmwand entwickelt, wo äusserlich der ligamentöse Strang abgeht, auf den ich oben in der Anmerkung hingewiesen habe. Alle diese Falten finden sich in dem ampullenartig erweiterten Teile des Dickdarms. Im Blinddarm der Reptilien kommen deutliche Faltenbildungen, sei es kreisförmige, sei es halbmondförmige, sei es spiralförmig verlaufende, — abgesehen von solchen, welche eventuell durch

Knickung des weiter auswachsenden Blinddarms entstehen (vgl. unten bei Agama Stellio u. a.), nicht vor; wohl aber sind solche Faltenbildungen im Dickdarm bekannt.

Die Faltenbildungen schliessen sich an ringförmige oder spiralförmige Falten bei den Fischen (vgl. Gegenbaur, Huntington u. a.), an Faltenbildungen bei den Amphibien (vgl. Gegenbaur) an; bei Reptilien sind sie von Cuvier, sodann von Meckel speziell für Vipera, Naja beschrieben, Hofmann erwähnt für Schlangen, Eidechsen und Wasserechsen eine oder mehrere Klappen und Verschliessungen, starke muskulöse Ringfalten, Huntington bildet sie bei Eunectes marinus ab, ich selbst fand sehr schön entwickelte Ringfalten bei Vipera berus, bei Varanus bengalensis (Fig. 33 c), bei Coluber Lindti, etwas schwächer bei Dendrophis und Dryophis prasinus Boie; mit Recht rechnet Meckel zu dieser Kategorie von Dickdarmfalten auch die bei Iguana so deutlich auftretende Faltenbildung[1]) (vgl. meine Fig. 43 b).

Ich gehe nun zur Besprechung der linksseitig gelegenen Cäca der Reptilien über, welche sich dadurch auszeichnen, dass sie in ihrem weiteren Verlaufe nicht in der Richtung des Mitteldarms verlaufen, sondern sich lateral oder nach unten wenden, wodurch es zu einer Knickung im Bereich des Blinddarms kommt. Wenn dabei der Blinddarm zu bedeutenderen Dimensionen auswächst, so entstehen bisweilen ganz eigen-

[1]) Gegenbaur schreibt bei Besprechung des Dickdarms der Reptilien: „Aus der Form der „Koprolithen" der Ichthyosaurier pflegt man zu folgern, dass sie einer Spiralfalte des Darms ihre Entstehung verdanken. Da aber jene Gebilde doch nur im Enddarm geformt sein können, müsste die Spiralfalte diesem Abschnitte zugeteilt gewesen, somit ohne alle direkte Beziehung zur Spiralklappe der Selachier sein. Da wir von lebenden Formen keine derartige Anpassung des Enddarms kennen, bleibt nur die Annahme einer sekundären Organisation des Enddarms jener fossilen Saurier bestehen." Ich glaube, dass die Existenz der Faltenbildungen im Dickdarm bei den oben erwähnten Reptilien, speziell die mächtigen Falten bei Iguana eine Verknüpfung der lebenden Formen mit den aus der Form der Koprolithen zu erschliessenden Verhältnissen bei den fossilen Reptilien wohl gestatten.

tümliche Formen. Die Verhältnisse bei den Lacertiden einerseits, anderseits die Verhältnisse, wie wir sie beim Gecko und bei Ptychozoon fanden, werden uns ihr Verständnis erleichtern. Die Verhältnisse bei den Lacertiden insofern, als wir bereits bei Lacerta viridis das oberste Ende des Blinddarms sehr stark nach links prominieren sahen; dieser prominierende Höcker war noch mächtiger bei Acanthodactylus entwickelt; ich habe hierbei betont, dass dieser Höcker sogar frei über die Mesenterialplatte prominiert und dass er durch eine schwache Einschnürung von dem Hauptanfangsteil des Blinddarms geschieden ist. Ein ganz ähnliches Bild hatten wir beim Basiliscus, nur dass der Blinddarm noch ausgesprochener nach links entwickelt war.

Ein weiteres selbständiges Auswachsen des Endstücks des Blinddarms führt zu Bildern, wie wir sie bei Agama inermis (Fig. 44), bei Phrynosoma (Fig. 45), weiterhin bei Draco volans (Fig. 46), bei Calotes versicolor (Fig. 47), in stärkster Ausbildung bei Agama Stellio (Fig. 48) finden. Alle diese Bilder haben das Gemeinsame, dass sich das Endstück des Blinddarms ausgesprochen nach links dorsal auszubilden begann, dann aber plötzlich nach unten sich wandte, wodurch es äusserlich zu einer Knickung, innerlich zu einem faltenförmigen Vorsprung kommen musste[1]). Im einzelnen ergeben sich indes gewisse Unterschiede. Nur kurz ist das nach unten abgeknickte Stück bei Phrynosoma (Fig. 45), auch bei Agama inermis (Fig. 44); in beiden Fällen bildet der Blinddarm die unmittelbare Fortsetzung der Ampulle des Dickdarms und in beiden Fällen geht der Anfangsteil des Blinddarms bogenförmig in den abgeknickten Fortsatz über, der ganze Blinddarm samt seinem Fortsatz liegt links der dorsalen Mesenterialplatte an,

[1]) Nach der nur schematischen Zeichnung bei Gegenbaur (Fig. 121, B, S. 173, vgl. Anat., Bd. II) zu urteilen, dürfte eine ganz ähnliche Gestalt des Cöcums mit der linksseitigen nach unten gewendeten Abknickung bei Bronchocela bestehen.

nur sein äusserstes Ende hebt sich frei von derselben ab. Bei Draco volans (Fig. 46) ist der Fortsatz des Blinddarms stärker entwickelt, er haftet aber in seiner ganzen Länge bis zu seiner Spitze dem linken Blatte des dorsalen Mesenteriums an; eine besondere Eigentümlichkeit macht sich hier insofern geltend, als das Anfangsstück des Blinddarms nicht bogenförmig bis zu dem abgeknickten Fortsatz verläuft, sondern schon im kleinen Abstand von der Valvula ileo-colica sich etwas nach unten wendet, wodurch schon der nach oben sich wendende Teil des Blinddarms enger ist; dasselbe Kaliber behält auch der nach unten unter spitzem Winkel sich wendende Fortsatz; dadurch wird der Blinddarm in drei Teile gesondert, einen kurzen, weiten, der Ampulle des Dickdarms sich anschliessenden Teil, sodann einen nach oben ansteigenden Schenkel, schliesslich den nach unten gewendeten Fortsatz. Stärker entwickelt ist der nach unten umgebogene Teil des Blinddarms bei Calotes versicolor (Fig. 47); der nach unten abgeknickte Fortsatz ist an die Ampulle des Dickdarms, der er anliegt, angelötet, nur die äusserste Spitze ist ringsherum vollkommen frei; der weite Anfangsteil des Blinddarms geht aber gegen diesen Fortsatz bogenförmig und schliesst sich unmittelbar an die starke nach links gleichfalls stärker entwickelte Dickdarmampulle an.

Bei Agama Stellio (Fig. 48) ist die Dickdarmampulle und der Anfangsteil des Blinddarms gleichfalls stark entwickelt; in dem von mir untersuchten Exemplar waren diese Teile aber nur mässig von Inhalt erfüllt, deswegen stellt sich vielleicht das Anfangsstück des Blinddarms nicht kuppelförmig gewölbt dar, sondern geht mehr trichterartig in das hier mächtig entwickelte Endstück des Blinddarms über.

Das trichterförmige Anfangsstück des Blinddarms lagert nur an seiner Abgangsstelle vom Dickdarm der linken Seite des dorsalen Mesenteriums an, weiter nach oben gegen die

Umbiegungsstelle hin hat es sich, ebenso wie der ganze nach unten abgeknickte Fortsatz, das linke Peritonaealblatt zu seiner völligen Umkleidung verwendend, ausgesprochen nach links entwickelt; diese Teile lassen sich vom Beginn der Wölbung vollständig frei von dem Mesenterium abheben. Meckel schildert die Verhältnisse bei Stellio vulgaris derart, „dass sich von dem Anfange des Grimmdarms, der schon linkerseits den Dünndarm überragt, ein enger Anhang, den man sehr wohl mit einem Wurmfortsatz vergleichen könnte", wegbegibt. Nach Meckel ist auch „bei Tapaya orbicularis in der Tat völlig dieselbe Bildung als bei Stellio vulgaris vorhanden. Das obere Ende des Dickdarms biegt sich, allmählich verengt, vom Dünndarm ab, nach der linken Seite, so dass es einen nach oben gewölbten Bogen bildet, und schlägt sich mit seiner Spitze nach unten und rechts, so dass hiedurch der Anfang einer zweiten Windung entsteht."

Wenn wir von dem Verhältnis zum dorsalen Mesenterium absehen, so erinnern die Bilder des Blinddarms bei Draco volans (Fig. 46), Agama Stellio (Fig. 48), vor allem aber bei Calotes versicolor (Fig. 47) ganz auffallend, was das allgemeine Bild des Blinddarms betrifft, an die Bilder beim Gecko und bei Ptychozoon, wie wir es in Fig. 36 a, b, c und Fig. 37 a, b kennen gelernt haben. Wenn man das dorsale Mesenterium vollkommen abpräpariert, so ist die Ähnlichkeit bezüglich des Verlaufs des kuppelförmig gewölbten Blinddarms und des nach links unten umgeknickten Fortsatzes ganz auffallend. Nur hat sich bei Draco volans, Agama Stellio, Calotes versicolor nicht nur der Endfortsatz, sondern der ganze Blinddarm vom Anfang an als Vorbuchtung der Wand des Dickdarms nach links entwickelt, in seinem ganzen Verlauf das linke Blatt der dorsalen Mesenterialplatte vor sich hervorstülpend; beim Gecko und bei Ptychozoon hat sich dagegen das Anfangsstück des Blinddarms ausgesprochen rechts entwickelt, das rechte Peri-

tonaealblatt vor sich hertreibend, dann aber hat er sich im Bogen nach links und mit seinem mehr spitzen Ende nach links unten gewandt; da hiebei der Blinddarm die intermesenteriale Lage beibehalten hat, hatte dies ein eigentümliches Verhalten des Peritonaeums der dorsalen Mesenterialplatte zur Folge, das wir oben des genaueren besprochen haben. Die Bilder beim Gecko und bei Ptychozoon stellen also mit dem von Calotes versicolor z. B. verglichen nicht symmetrisch analoge Spiegelbilder desselben, sondern im wesentlichen dieselben Bilder dar, nur mit rechtsseitiger Verschiebung des Anfangsstücks und mit dadurch bedingtem anderem Verhalten der beiden Peritonaealblätter des dorsalen Mesenteriums.

Wenn wir demnach die Verhältnisse des Blinddarms bei den Reptilien übersehen, so müssen wir vor allem die Mannigfaltigkeit der Befunde hervorheben. Bei einigen finden wir ihn überhaupt nicht, bei einigen erinnert er ganz ausgesprochen an Amphibienzustände, indem er sich völlig symmetrisch dorsal zwischen die beiden Peritonaealblätter des dorsalen Mesenteriums entwickelt, also, wie bei diesen, ein Caecum dorsale darstellt, wenn er auch einmal eine grössere, ein andermal eine kleinere Ausbuchtung bildet. Bei der überwiegenden Mehrzahl der Reptilien, namentlich bei denen, wo er grössere Dimensionen annimmt, sahen wir den Blinddarm sich lateral nach rechts oder links stärker ausbilden; bei einigen war die Asymmetrie nur schwach angedeutet, bei anderen dagegen hat er sich vollkommen seitlich entwickelt. Und diese seitliche Verschiebung, welche wir in verschiedenem Grade und in sehr mannigfaltiger Form finden, die Ausbildung eines Caecum laterale, bietet die am meisten charak-

teristische Erscheinung in der Reptiliengruppe. Wichtig ist jedoch hierbei für die Beurteilung der Verhältnisse bei den Vögeln und namentlich den Säugetieren, bei welch letzteren der Blinddarm sich aus der ventralen, dem dorsalen Mesenterium entgegengesetzten Seite der Darmwand ausbuchtet, also ein Caecum ventrale darstellt, der Umstand, dass bei Reptilien auch das lateral sich entwickelnde Cäcum mit dem dorsalen Mesenterium in Verbindung bleibt. Es kann hierbei entweder in seinem ganzen Verlaufe in intermesenterialer Lage verbleiben und nur das rechte oder linke Peritonaealblatt des dorsalen Mesenteriums vor sich emporwölben, oder es liegt wenigstens an seiner Abgangsstelle vom Dickdarm intermesenterial und hebt sich erst in seinem weiteren Verlauf, meist erst mit seiner Spitze, von der Mesenterialplatte frei ab. Ein vollkommen freies seitliches Auswachsen des lateralen Blinddarms bildet Ausnahmen, wie wir es z. B. bei Scincus sahen; noch bei viel stärkerer Entwickelung des Blinddarms, wie beim Gecko, Ptychozoon, dann Agama inermis, Calotes versicolor, Phrynosoma, sahen wir den Blinddarm dem dorsalen Mesenterium anhaften, nur die Spitze ragte als freies Stück über die Peritonaealplatte bei Agama, Calotes, Phrynosoma hervor; und selbst bei hochgradig entwickeltem und in diesem Fall ganz aussergewöhnlich „frei" entwickeltem Blinddarm bei Agama Stellio war die intermesenteriale Lage des Anfangsstücks noch deutlich. Dies lässt darauf schliessen, dass, wenn auch in der weiteren Entwickelung der Blinddarm lateral sich wendet, er anfänglich ontogenetisch, ebenso wie phylogenetisch als Ausbuchtung der dorsalen oder dorso-lateralen Wand ins dorsale Mesenterium sich zu entwickeln begann.

Es ist jedoch bei der grossen bei den Reptilien herrschenden Variabilität keineswegs ausgeschlossen, dass sich bei irgend einem Reptil ein noch weiter lateralwärts, also latero-ventral verschobenes Cäcum finden kann; bei den von mir untersuchten

Repräsentanten fand ich es nicht; ebensowenig fand ich in der Literatur eine diesbezügliche Angabe.

Eine besondere Beachtung verdient noch das Verhältnis der Höhle des Blinddarms zu der Höhle des Dickdarms. Dass der Dünndarm vom Dick- und Blinddarm bei den meisten Reptilien, sei es durch eine Einschnürung, sei es durch eine kreisförmige Falte abgegrenzt ist, haben wir schon oben gesehen.

Aber auch in den Fällen, wo weder eine Einschnürung noch eine kreisförmige Falte auftritt, ein Blinddarm aber vorhanden ist, müssen an der Seite, an der sich der Blinddarm in der Richtung des Mitteldarms vorbuchtet und die Schleimhaut des Dünndarms in diejenige des Blinddarms übergeht, die anliegenden Wände des Dünn- und Blinddarms eine Falte bilden, ein Labium ileo-caecale. Nur an dem Labium ileo-caecale besteht eine scharfe Grenze des Blinddarms in caudaler Richtung, also eine scharfe Grenze gegen den Dünndarm sowohl als auch gegen den Dickdarm, seitlich davon und an der gegenüberliegenden Seite geht die Wand des Blinddarms gewöhnlich unmerklich und ununterbrochen in die Wand des Dickdarms über, so dass die Wand und auch das Lumen des Blinddarms eine unmittelbare Fortsetzung derjenigen des Dickdarms darstellen. Nur bei wenigen Reptilien ist das Blinddarmlumen von dem Dickdarmlumen durch eine Einschnürung getrennt; äusserlich ist diese Einschnürung nicht markiert, die Wände des Dick- und Blinddarms gehen glatt und kontinuierlich ineinander über, die Einschnürung wird durch eine Verdickung der Schleimhaut gebildet, welche seitlich ausläuft, eventuell gegen die Valvula ileo-colica gerichtet sein kann.

Dieses Verhalten finden wir in der Gruppe der Monitoriden. Ich habe diese Abgrenzung bei Varanus bengalensis gefunden

(Fig. 33 c); äusserlich fiel eine Sonderung des Blinddarms vom Dickdarm nicht auf, im Inneren dagegen wurde sie dadurch hervorgerufen, dass gerade an der Grenze zwischen dem Blinddarm und Enddarm die erste von den Querfalten verlief, welche in grösserer Zahl den oberen Teil des Dickdarms bei Varanus bengalensis auszeichnen (Fig. 33 c). Bei Varanus Salvator, von dem ich drei Exemplare (ein kleines und zwei sehr grosse) untersucht habe, war der Blinddarm kürzer, aber geräumiger als bei Varanus bengalensis, von einer Abgrenzung desselben gegen den Dickdarm war keine Spur zu sehen, es fehlten aber auch die Querfalten im Bereich des Dickdarms; die Existenz derselben dürfte aber, glaube ich, für die uns beschäftigenden Verhältnisse von besonderer Bedeutung sein und die Abgrenzung des Blinddarms vom Dickdarm dürfte mehr das Ergebnis des Auftretens der ersten Querfalte im obersten Teile des Dickdarms, direkt an der Grenze des Blinddarms, als den Ausdruck einer selbständigen Differenzierung und selbständigen schärferen Sonderung des Blinddarms darstellen.

Schon Meckel hat die in diesem Punkte bei den Reptilien herrschende Variabilität betont: „Die Anordnung des Blinddarms ist auch in Rücksicht auf den Zusammenhang seiner Höhle nicht überall dieselbe. Bei weitem bei den meisten Reptilien geht er ununterbrochen und unmerklich in den Dickdarm über; bei einigen dagegen ist er mehr oder weniger deutlich durch eine enge eingeschnürte Stelle davon getrennt.“ Als Beispiel hierfür führt Meckel den gerade zu der Gruppe der Monitoriden gehörigen Tupinambis an: „Der Blinddarm ist daher hier, wie es scheint, ein weit selbständigerer Teil als bei den übrigen Reptilien, keine blosse Erweiterung des Dickdarms und wahrscheinlich nicht zur Aufnahme des Kotes bestimmt, sondern bloss Sekretionsorgan einer Flüssigkeit, welche aus ihm in den Grimmdarm übergeht und vielleicht zur Verdauung beiträgt.“

37a.

37b.

38.

39a.

39b.

40.

41.

42a.

42b.

43a.

43b.

44.

45.

46.

47.

48.

Dagegen verwahrt sich Meckel gegen die Auffassung von Cuvier, als Beispiel einer solchen schärferen Trennung des Blinddarms vom Dickdarm die Verhältnisse bei Iguana tuberculata zu betrachten, da dort die Faltenbildung nicht, wie Cuvier es auffasst, im Blinddarm, sondern bereits im Dickdarm selbst auftritt. Ich habe diese Verhältnisse bei Besprechung des Blinddarms bei Iguana tuberculata genauer erörtert und mich vollkommen der Auffassung von Meckel angeschlossen. Ich habe schon betont, dass die treffliche Polemik, welche Meckel mit Cuvier durchgeführt hat, in vollstem Umfange auf die mit der Cuvierschen identische Auffassung von Tiedemann und die im Anschluss an ihn von Gegenbaur übernommene Anschauung finden muss. In Anbetracht der oben dargelegten Verhältnisse lässt sich der Blinddarm von Iguana nicht so deuten, dass er „in völlig selbständiger Abgrenzung auftritt und sowohl der Mitteldarm als auch der Enddarm in ihm besondere Mündungen besitzen"; vielmehr stellt der Blinddarm selbst eine verhältnismässig geringe, vom Dickdarm gerade überhaupt nicht deutlich abgegrenzte Ausstülpung dar und schliesst sich in dieser Beziehung an die Verhältnisse bei den meisten Reptilien an; eine Besonderheit weist nur der Dickdarm durch seine Faltenbildungen auf, die aber erst in einiger Entfernung vom Blinddarm beginnen [1]).

Nach Gegenbaur führt „das spezielle Verhalten des Blinddarms von der herrschenden Vorstellung einer blossen Aussackung des Enddarms ab und bringt uns einer grösseren Wertschätzung dieses Organs näher." Gegenbaur erblickt in dieser schärferen Sonderung des Blinddarms vom Enddarm einen Anklang an den primitiveren Zustand, nämlich an die Zustände bei Selachiern, deren fingerförmige Drüse, der An-

[1]) Vgl. hierzu die Textfiguren G, H_1 und H_2 sowie die Fig. 43a und vor allem 43b.

fang des Cäcums in der phylogenetischen Entwickelung, ein mehr selbständiges, scharf gesondertes Organ darstellte, während bei den Amphibien der Blinddarm in dem Enddarm aufgegangen ist. Er erblickt in dem Verhalten bei Iguana „den lautesten Ausdruck der Selbständigkeit des Blinddarms" und führt andere Beispiele als Übergangsbilder an. Nicht alle Beispiele jedoch, welche Gegenbaur als Beweise für diese Auffassung anführt, lassen sich hierfür verwerten.

Am wenigsten Iguana tuberculata. Grammatophora, wo sich diese Befunde nach Gegenbaur rudimentär erhalten sollen, kann ich leider nicht aus eigener Anschauung beurteilen; die Sonderstellung des Blinddarms bei Bronchocela, nach der Zeichnung von Gegenbaur zu urteilen, reiht sich an ähnliche Gestaltungen des Blinddarms bei Calotes versicolor (Fig. 47), Agama inermis (Fig. 44), Draco volans (Fig. 46), Agama Stellio (Fig. 48) an; und mit diesen Bildern verglichen, darf wohl angenommen werden, dass auch bei Bronchocela nicht der hier caudal gegen den Dickdarm gerichtete Blinddarm durch eine Falte von ihm getrennt ist, sondern dass im Bereich des Blinddarms selbst, ähnlich wie bei Agama usw., eine Abknickung entstanden und dadurch im Inneren eine Falte gebildet worden ist, die den Anfangsteil des Blinddarms von seinem terminalen Abschnitt abgrenzt.

Von den Beispielen, die Gegenbaur für die schärfere Sonderung des Blinddarms vom Enddarm anführt, bleiben eben nur die Repräsentanten der Gruppe der Monitoren als wirkliche Belege, also derselben Gruppe, bei der diese Abgrenzung schon von Meckel (Tupinambis) hervorgehoben wurde und die ich bei Varanus bengalensis gleichfalls ausgesprochen ausgebildet finde. In dieser einen Gruppe zeichnet sich tatsächlich, wie Gegenbaur hervorhebt, der Blinddarm dadurch aus, dass eine Schleimhautfalte seine Mündung in den Dickdarm umzieht; das Bild, welches Gegenbaur von Hydro-

saurus abbildet, erinnert vollkommen an das Bild bei Varanus bengalensis.

Trotzdem, dass nur in der einen Gruppe der Monitoren (und auch nicht bei allen ihren Repräsentanten) eine deutliche Abgrenzung des Blinddarms vom Dickdarm wahrnehmbar ist, weisen diese Verhältnisse gewiss auf eine selbständigere, specifische Funktion des Blinddarms hin. Wir sahen, dass Meckel aus dem Bilde bei Tupinambis schloss, dass hier der Blinddarm wahrscheinlich nicht zur Aufnahme von Kot bestimmt ist, sondern bloss Sekretionsorgan einer Flüssigkeit ist, die in den Grimmdarm übergeht.

Diese Annahme einer specifischen Funktion des Blinddarms lässt sich aber ohne Zuhilfenahme des physiologischen Experiments, welches wegen der grossen Schwierigkeiten vorläufig wenig Erfolg verspräche, auf Grund morphologischer Untersuchungen dann stützen, wenn es gelingt, einen Unterschied im histologischen Bau der Schleimhaut des Blinddarms im Vergleich mit der Schleimhaut des Dickdarms festzustellen, was auf Grund macroskopischer Befunde sich vermuten lässt.

Bei der überwiegenden Zahl der Reptilien finden wir keine Abgrenzung des Lumens des Blinddarms von demjenigen des Dickdarms und die Gestaltung der Verhältnisse lässt es unzweifelhaft erscheinen, dass der Darminhalt in den Blinddarm gelangt. Aus der Beschaffenheit des Inhalts des Blinddarms schloss schon Tiedemann, dass es „nicht zu bezweifeln sei, dass die Verrichtung des Blinddarms darin besteht, dass die noch nicht gehörig verdauten und aufgelösten Reste der Nahrung im Blinddarm zurückgehalten werden [1]), um von neuem

[1]) Diese Auffassung stützt Tiedemann auf die Beschaffenheit des Inhalts des Blinddarms von Iguana, Lacerta und anderen Reptilien. Bei Iguana schreibt er hinsichtlich des Zurückhaltens des Darminhalts eine grosse Bedeutung der Klappe zu, welche er in den Anfangsteil des Blinddarms verlegt, die aber unserer Ansicht nach (vgl. oben) bereits dem Dickdarm zugehört.

durch eine aus dem Blut abgesonderte und dem Magensaft ähnliche Flüssigkeit aufgelöst und assimiliert zu werden, und um dadurch alle ernährenden Bestandteile der Speisen zu gewinnen."

Tatsächlich dürfte sich diese Vermutung auch bewahrheiten, aber auch in den Fällen, wo der Blinddarm mit dem Dickdarm weit kommuniziert und unzweifelhaft der Darminhalt in ihn gelangt, dürfte die specifische Funktion des Blinddarms in einem differenten Bau der Schleimhaut des Blinddarms, im Vergleich mit der Schleimhaut des weiteren Teils des Dickdarms, ihren Ausdruck finden, was im Anschluss an die Untersuchungen bei den Monitoren weiter verfolgt werden soll.

Vor allem muss dem Blinddarm derjenigen Reptilien, bei denen er in einen verjüngten Abschnitt ausläuft und bei denen dieses terminale Stück gegen den Hauptteil oder den Anfangsteil des Blinddarms abgeknickt ist, besondere Aufmerksamkeit zugewandt werden; diese Abknickung lässt es nämlich fraglich erscheinen, ob der Darminhalt in dieses Endstück, wie wir es z. B. bei Draco volans (Fig. 46), Phrynosoma cornutum (Fig. 45), Calotes versicolor (Fig. 47), Agama inermis (Fig. 44), Agama Stellio (Fig. 48) sahen, überhaupt gelangt, ob nicht dieser Teil wenigstens speziell nur eine specifische sekretorische Rolle spielt und sich durch den Bau seiner Schleimhaut unterscheidet. Bei dem von mir untersuchten Exemplar von Agama Stellio (Fig. 48) war der Dickdarm und das Anfangsstück des Blinddarms von dunklen Kotmassen erfüllt, während das abgeknickte terminale Stück des Blinddarms von hellem durch-

An der Auffassung Tiedemanns bezüglich des Mechanismus dieser Klappe ändert dies nichts, da in der Tat diese Klappe zum längeren Zurückbleiben des Darminhalts im obersten Teil des Dickdarms und im Blinddarm beitragen muss. Übrigens schreibt Tiedemann die Rolle eines Behälters, in dem die noch nicht verdauten Reste eine Zeitlang verbleiben, auch dem Blinddarm von Lacerta zu, bei dem eine solche klappenartige Vorrichtung nicht besteht.

sichtigem Inhalt erfüllt war; bei Phrynosoma cornutum zeichnete sich der kurze abgeknickte Fortsatz (vgl. Fig. 45) gleichfalls durch seine helle Farbe im Gegensatz zu dem durch dunkle Massen ausgefüllten Hauptteil des Blinddarms und dem Enddarm aus. Solche Befunde stützen die obige Auffassung. Andeutungen einer solchen Sonderung des terminalen Abschnittes sahen wir bei Lacerta viridis, bei Acanthodactylus, beim Basiliscus; bei vielen Reptilien endet der Blinddarm deutlich zugespitzt (Amphisbaena, Gecko, Ptychozoon).

Alle diese Bildungen würden, falls es gelingt, in dem terminalen, sei es verjüngten, sei es etwas deutlicher sich sondernden Endabschnitte des Blinddarms einen differenten Bau der Schleimhaut festzustellen, dem Verständnisse näher gerückt werden, da sie auf eine im Blinddarm auftretende Sonderung des ausschliesslich zu specifischer sekretorischer Funktion bestimmten Teils desselben hindeuten würden, was auch für die Beurteilung der Verhältnisse bei den Säugetieren von Bedeutung wäre.

Literaturverzeichnis.

1. Bedriaga, J. v., Amphisbaena cinerea. Arch. f. Naturgeschichte. Bd. 50. 1884. S. 215.
2. Blainville, Mémoire sur le squale pélerin. Annales du Muséum. XVIII.
3. Blanchard, Mitteilungen über den Bau und die Entwickelung der sogenannten fingerförmigen Drüse bei den Knorpelfischen. Mitteilungen aus dem Embryologischen Institut der Universität in Wien. III. Heft. 1879.
4. — Sur les fonctions de la glande digitiforme ou superanale des plagiostomes. Bulletin de la société zoologique de France. Tome VII. 1882.
5. Bojanus, Anatome testudinis. Vilnae. 1867.
6. Broman, Ivar, Über die Entwickelung der Mesenterien und der Körperhöhlen der Wirbeltiere. 48 Fig. Ergebn. Anat. u. Entwickelungsgeschichte. Bd. 15. 1905. S. 332—409.
7. — Über die Entwickelung, „Wanderung" und Variation der Bauchaortenzweige bei den Wirbeltieren. Ergebnisse der Anatomie u. Entwickelungsgeschichte. Bd. XVI. 1906.
8. — Über die Entwickelung und „Wanderung" der Zweige der Aorta abdominalis beim Menschen. Anat. Hefte. Bd. 36. 1908.
9. Cuvier et Valenciennes, Histoire naturelle des Poissons. T. I. VI. XIX. 1828. 1830. 1846.
10. Disselhorst, Ausführapparat und Anhangsdrüsen der männlichen Geschlechtsorgane. Oppels Lehrbuch der vergleichenden mikroskop. Anat. der Wirbeltiere. Bd. IV. 1904.
11. Duméril, Histoire naturelle des Poissons (Ichthyologie générale). T. I. 1865.
12. Ecker und Wiedersheim, Die Anatomie des Frosches. Braunschweig. 1864—1882.
13. Felix, Zur Entwickelungsgeschichte der Rumpfarterien des menschlichen Embryo. Morph. Jahrb. Bd. 41. 1910.
14. Gegenbaur, Vergleichende Anatomie der Wirbeltiere. II. Bd. 1901.

15. Hochstetter, Über den Ursprung der Arteria caudalis beim Orang und beim Kaninchen nebst Bemerkungen über sogenannte Gefässwurzelwande. rung. Anatomische Hefte. Bd. 43. 1911.
16. Hoffmann, Bronns Klassen Ordnungen des Tierreichs. Bd. VI. Abth. 2 Amphibien 1873—78. Bd. VI. Abth. 3 Reptilien. 1886.
17. Home: Lectures on Comp. Anat. London. Vol. I u. II. 1814.
18. Howes, G. B., On the Instestinal Canal of the Ichthyopsida, with especial reference to its Arterial Supply and the appendix Digitiformis. The Journal of the Linnean Society Zoology. London. Vol. XXIII. N. 146. 1890.
19. — On the visceral anatomy of the Australian Torpedo (Hypnos subnigrum) with especial reference to the Suspension of the vertebrate Alimentary Canal. Proceedings of the Zoolog. Soc. of London. 1890.
20. Huntington, The anatomy of the Human Peritoneum and Abdominal cavity considered from the standpoint of development and comparative anatomy. 1903.
21. Hyrtl, Das arterielle Gefässsystem der Monotremen. Denkschr. d. Kais. Akad. d. Wissensch. Wien. Bd. V. 1853.
22. — Das arterielle Gefässsystem der Rochen. Ibid. Bd. XV. 1858.
23. — Cryptobronchus japonicus Vindobonae. 1865.
24. Kelly and Hurdon, The vermiform appendix and its diseases. 1905.
25. Kingsbury, The histological Structure of the Enteron of Necturus maculatus. Proc. Americ. microscop. Soc. Vol. 16. 1894.
26. Klaatsch, Zur Morphologie der Mesenterialbildungen am Darmkanal der Wirbeltiere. Morph. Jahrb. Be. 18. 1891.
27. Klein, Beiträge zur Anatomie der ungeschwänzten Batrachier. Jahreshefte des Vereins für vaterländische Naturkunde in Württemberg. 6. Jahr. 1850.
28. Leydig, Beiträge zur mikroskopischen Anatomie und Entwickelungsgeschichte der Rochen und Haie. Leipzig. 1852.
29. List, Untersuchungen über das Cloakenepithel der Plagiostomen. I. T. Das Cloakenepithel der Rochen. Sitzungsber. d. Kais. Akad. d. Wissensch. III. Abt. Juli. 1885.
30. Mayer, Analecten z. vergl. Anatomie. 1885.
31. Mannu, Sopra la disposizione e lo svilluppo delle rami gastrointestinali in alcuni Sauri. Arch. ital. di Anatomia e di Embryologia. 1910.
32. Maumus, Les Caecums des oiseaux. Annales des sciences naturelles. T. XV. 1902.
33. Meckel, Über den Darmkanal der Reptilien. Meckels Deutsches Archiv für Physiologie. Bd. 3. 1817.
34. — Beiträge zur Geschichte des Darmkanals der Amphibien. Meckels Deutsches Archiv für Physiologie. Bd. 5. 1819.
35. Moellendorf, Wilh. v., Über die Entwickelung der Darmartien und des Vornierenglomerulus bei Bombinatur. Ein Beitrag zur Kenntnis des viszeralen Blutgefässsystems und seiner Genese bei den Wirbeltieren. Morpholog. Jahrbuch. Bd. 43.

36. Monro, On the Structure and Physiology of Fishes. Edinboro. 1785.
37. Morgera, A., Sulla glandula digitale degli Scyllium di Golfo di Napoli. Bolletino della Societá di Naturalisti in Napoli. S. 3. Vol. 3. 1910.
38. Nuhn, Lehrbuch der vergleichenden Anatomie. 1886.
39. Oppel, Lehrbuch der vergleichenden mikroskopischen Anatomie d. Wirbeltiere. Bd. II. (Schlund und Darm.) 1897.
40. Owen, The anatomy of Vertebrates (Vol. I, Fishes and Reptiles). 1866.
41. Parker, T. J., On the Intestinal Spiral Valve in the Genus Raia. Transact. Zool. Soc. London. Vol. XI. 1880.
42. — On the Blood-Vessels of Mustelus antarcticus. Philos. Trans. Vol. 977. 1886.
43. Parker, W. N., Zur Anatomie und Physiologie v. Protopterus annectens. Berichte der naturforschenden Gesellschaft. Freiburg i. B. Bd. IV. 1889.
44. Rathke, Über den Darmkanal der Fische. Halle. 1824
45. — Beiträge zur Geschichte der Tierwelt. 4. Abt. Entwickelungsgeschichte der Haifische und Rochen. Schriften der naturforschenden Gesellschaft zu Danzig. 1827.
46. Sanfelice, Sur l'appendice digitiforme (glandes suranales) des Sélaciens. Arch. ital. de biologie. T. XII.
47. — Intorno all'appendice digitiforme (glandula sopraanale) dei Selaci. Società di naturalisti in Napoli. S. I. Vol. III. Anno III. Jan. 1. 1889.
48. Stannius, Handbuch der vergleichenden Anatomie. 1854.
49. Tandler, Zur Entwickelungsgeschichte der menschlichen Darmarterien. Anat. Hefte. Bd. XXIII. 1903.
50. — Über Varietäten der Art. coeliaca und deren Entwickelung. Anat. Hefte. Bd. XXV. 1904.
51. Tiedemann, Über den Blinddarm der Amphibien. Meckels Deutsches Archiv für Physiologie. Bd. 3. 1817.
52. Treves, Hunterian Lectures. The anatomy of the Intestinal Canal and Peritoneum in Man. British medical Journal. 1885.
53. Wagner, Icones zootomicae. Tab. XXI. Fig. II. 1841.
54. Wiedersheim, Lehrbuch der vergleichenden Anatomie der Wirbeltiere.

Erklärung der Abbildungen.

Fig. 1. Siredon pisciformis.
Fig. 2. Siredon pisciformis.
Fig. 3. Bufo vulgaris.
Fig. 4. Rana temporaria; links ist die dem dorsalen Mesenterium anhaftende Milz zu sehen.
Fig. 5. Rana temporaria; Milz wie in Fig. 4.
Fig. 6. Pipa americana.
Fig. 7. Torpedo marmorata.
Fig. 8. Raja marginata.
Fig. 9. Raja batis.
Fig. 10. Raja batis.
Fig. 11. Mustelus vulgaris.
Fig. 12. Scorpaena scrofa.
Fig. 13. Scorpaena porcus.
Fig. 14. Trigla lyra.
Fig. 15. Trigla lyra (2 mal vergrössert)
Fig. 16. Box salpa (erwachsenes Exemplar).
Fig. 17 a und b. Box salpa (junges Exemplar).
Fig. 18. Box vulgaris.
Fig. 19. Coluber quattuorlineatus.
Fig. 20. Coluber Lindti.
Fig. 21. Typhlops vermicularis (mehr als 2 mal vergrössert)
Fig. 22. Lacerta agilis.
Fig. 23. Lacerta agilis.
Fig. 24. Lacerta faraglioni (2 mal vergrössert).
Fig. 25. Calotes jubatus (ungefähr 2 mal vergrössert).
Fig. 26. Lacerta viridis (2 mal vergrössert).
Fig. 27. L. Algiroïdes (2 mal vergrössert).
Fig. 28. Lacerta ocellata (2 mal vergrössert).
Fig. 29 a und b. Acanthodactylus.
Fig. 30. Amphisbaena fuliginosa.

Fig. 31. Tiliqua scincoides.

Fig. 32. Varanus Salvator (junges Exemplar).

Fig. 33 a, b, c. Varanus bengalensis; in 33c Ende des Dünndarms, Blinddarm und Dickdarm im Längsdurchschnitt.

Fig. 34. Hatteria punctata.

Fig. 35. Seps chalcides (2mal vergrössert).

Fig 36a, b, c. Gecko verticillatus.

Fig. 37 a und b. Ptychozoon homalocephalum (4 mal vergrössert).

Fig. 38. Scincus officinalis.

Fig. 39 a, b. Testudo graeca.

Fig. 40. Basiliscus (2mal vergrössert).

Fig. 41. Chamaeleon dilepis (2mal vergrössert).

Fig. 42. Alligator mississipensis (junges Exemplar).

Fig. 43 a und b. Iguana tuberculata, in 43b Blinddarm und oberer Teil des Dickdarms längsdurchschnitten.

Eig. 44. Agama inermis (2mal vergrössert).

Fig. 45. Phrynosoma cornutum (2mal vergrössert).

Fig. 46. Draco volans (3mal vergrössert).

Fig. 47. Agama versicolor (2mal vergrössert).

Fig. 48. Agama Stellio (2mal vergrössert.)

Aus dem anatomisch-histologischen Laboratorium der Universität
St. Petersburg.
Vorstand: Prof. Dr. A. S. Dogiel.

Über die
Entwickelung des Kehlkopfes und der Luftröhre bei Reptilien.

von

Dr. Victor Schmidt,
Privatdozent in St. Petersburg.

Mit 28 Figuren auf den Tafeln 32/38.

Wie ich es bereits in meiner vorläufigen Mitteilung (5) erwähnt habe, so fand ich beim Studium von Säugetierembryonen in frühen Stadien Entwickelungsvorgänge an der Trachea, die es meiner Ansicht nach erforderlich machten, die Entwickelung dieses Organs von frühen Stadien an bei möglichst zahlreichen Vertretern der einzelnen Wirbeltierklassen zu untersuchen, insbesondere jedoch bei Amphibien und Reptilien.

Dank der kollegialen Zuvorkommenheit des Herrn Privatdozenten Dr. D. Pedaschenko in St. Petersburg erhielt ich die Möglichkeit, Reptilienembryonen in den Bereich meiner Untersuchung zu ziehen. Herr Dr. D. Pedaschenko überliess mir nämlich für meine Untersuchungen seine reiche, vortreffliche Sammlung von Schnittserien durch Reptilienembryonen, die er auf Java und in Turkestan gesammelt hatte. Für diese grossmütige kollegiale Liebenswürdigkeit bitte ich Herrn Dr. D. Pedaschenko auch an dieser Stelle meinen aufrichtigen, innigsten Dank entgegenzunehmen.

Infolgedessen übergebe ich zunächst meine Untersuchungsergebnisse an Reptilienembryonen der Öffentlichkeit, um denselben die Befunde an Säugetierembryonen und wenn möglich auch an Vertretern anderer Wirbeltierklassen folgen zu lassen.

In den letzten Jahren ist meines Wissens keine Arbeit erschienen, die direkt die Entwickelung der Trachea oder des

Kehlkopfes zum Gegenstand hat; einige Angaben über die Entwickelung dieser Organe finde ich jedoch in den Arbeiten von Carl Hesser, J. J. Schmalhausen und F. Hochstetter, wenngleich in allen drei Arbeiten das eigentliche Thema die Entwickelung der Lunge bildet.

Der jüngste Reptilienembryo, bei dem C. Hesser (2) eine Lungenanlage auffinden konnte, war ein Anguisembryo von 4,2 mm Länge; dieselbe besteht hier „aus einer Falte, die in das ventrale Mesenterium von der ventralen Seite des Darmes, unmittelbar caudal von der letzten Kiemenspalte bzw. Kiemenarterie ausbuchtet, und zwar in gleicher Höhe mit dem cranialen Teil des Herzens, das sich bedeutend mehr caudal als die Lungenanlage erstreckt. Der Darm, welcher in der Pharynxgegend ein verhältnismässig umfangreiches Lumen von ziemlich unregelmässiger Form zeigt, nimmt caudalwärts erst allmählich an Weite ab, um dann unmittelbar hinter der letzten Kiementasche ganz plötzlich von Seite zu Seite platt zu werden, wodurch das Darmlumen an dieser Stelle im Querschnitt die Form einer sagittal gestellten Spalte enthält. Die die ventrale Hälfte dieser Spalte begrenzende Partie des Vorderdarmes ist die Tracheaanlage. Etwas weiter caudal breitet sich diese Tracheaanlage nach den Seiten aus, die erste Anlage der beiden Bronchien bildend“ (S. 227). Im wesentlichen dasselbe Aussehen zeigt die Lungenanlage bei einem 3 mm langen Tarentola-Embryo, nur ist die herausbuchtende Falte in ihrem ventralen Teil etwas erweitert. „Die Falte steht fortfahrend in ihrer ganzen Ausdehnung mit dem Darm in Verbindung. Eine von diesem isolierte Trachea lässt sich noch nicht unterscheiden“ (S. 228). Bei einem Tarentola-Embryo von 4,4 mm Länge findet sich eine vom Darm getrennte Trachea, „welche in der Mittellinie liegt und cranial in eine von den Seiten zusammengedrückte rektanguläre Tasche übergeht, die längs ihrem dorsalen Rande mit dem Darme in offener Verbindung steht.

Die ventrocraniale Ecke der Tasche springt auf leicht in die Augen fallende Weise in die Mittellinie vor" (S. 229). Die Bronchien stellen in diesem Stadium bereits rohrförmige Gebilde dar, welche nach der Dorsalseite des Embryo ziehen und zusammen einen Bogen ventral vom Darm beschreiben. In diesem wie in dem vorhergehenden Stadium ist die Trachea von einem hohen, wahrscheinlich einfachen Cylinderepithel ausgekleidet. Beim Vergleich dieses Stadiums mit dem vorhergehenden findet Hesser, „dass die Verbindung zwischen der faltenförmigen Tracheaanlage und dem Darm etwas geringer geworden ist. In dem jüngeren Stadium befindet sich der grössere Teil der Falte caudal von der letzten Kiementasche; die spaltförmige Verbindung zwischen der Trachea und dem Darm wird dagegen im älteren Stadium ungefähr mitten vor derselben Tasche angetroffen. Der caudale Teil der Falte muss folglich vom Darm abgeschnürt sein und so der Anfang der Trachea und der Bronchien geworden sein, welche Bildungen gleichzeitig durch selbständiges Wachstum in der Länge zugenommen haben. Eine andere Veränderung findet man in der Entstehung der oben erwähnten cranio-ventralen Ecke der taschenähnlichen Ausbuchtung, mittelst welcher die Trachea in den Darm mündet. Diese Ecke springt als hohler Stachel in die Mittellinie von Trachea und Darm dort aus, wo diese Gebilde ineinander übergehen" (S. 229, 230). Diese spaltförmige zugespitzte Ausstülpung erfordert nach Hesser ein besonderes Interesse, da sie, wie es scheint, eine konstante Erscheinung in einem gewissen Entwickelungsstadium darstellt, denn Hesser hat sie nicht nur bei älteren Tarentola-Embryonen, sondern auch bei anderen Reptilien gefunden, sowie auf einem Rekonstruktionsmodell vom Menschen. — Im weiteren wächst die Trachea bedeutend in die Länge, so dass sie bei einem 6 mm langen Tarentolaembryo fast doppelt so lang ist wie ein Bronchus zusammen mit dem ihm entsprechen-

den primitiven Lungensack, während bei dem Embryo von 4,4 mm die Trachea und der rechte Bronchus nahezu von derselben Länge sind. Im Umfange wird jedoch die Trachea anfangs nicht nur relativ im Verhältnis zur Länge, sondern auch absolut geringer.

Die entodermale Lungenanlage besteht bei Tarentola und Cnemidophorus in diesem Stadium nach Hessers Beobachtungen: „1. Aus einer langen engen Trachea, von deren cranialem Ende, beim Übergang in den Darm, der eigentümliche, schon oben erwähnte Stachel, der nur sein Lumen verloren hat, noch weiter als vorher vorspringt, 2. aus zwei unter ziemlich spitzem Winkel von der Trachea ausgehenden und etwas dorsal verlaufenden, ebenfalls engen Bronchien und 3. im Anschluss an diesen aus zwei verhältnismässig geräumigen primitiven Lungensäcken" (S. 233). Die Trachea und die Bronchien sind von einem einschichtigen, hohen, etwas niedrigeren als bei jüngeren Stadien Cylinderepithel ausgekleidet, während der craniale Teil des primitiven Lungensackes niedriges, einschichtiges Cylinderepithel (fast cubisch) aufweist, das caudal an Höhe zunimmt, so dass das caudale Ende des Lungensackes dasselbe hohe Cylinderepithel wie die Trachea und die Bronchien besitzt.

Bei einem 8,5 mm langen Tarentolaembryo hat die Trachea vorn „beim Übergang in den Darm ihr Lumen verloren und bildet dort eine von Seite zu Seite zusammengedrückte Epithelschicht. Caudal davon bildet sie ein hohles Rohr, dessen ovaler Querschnitt in seiner cranialen Hälfte den längsten Durchmesser im Sagittalplane, in seiner caudalen im Frontalplane hat. Dessen Lumen nimmt vom cranialen zum caudalen Ende an Weite zu, und Hand in Hand damit nimmt das Epithel in der Höhe ab" (S. 238).

Bei dem jüngsten untersuchten Schildkrötenembryo (bei einem 4,5 mm langen Chrysemysembryo) fand Hesser die

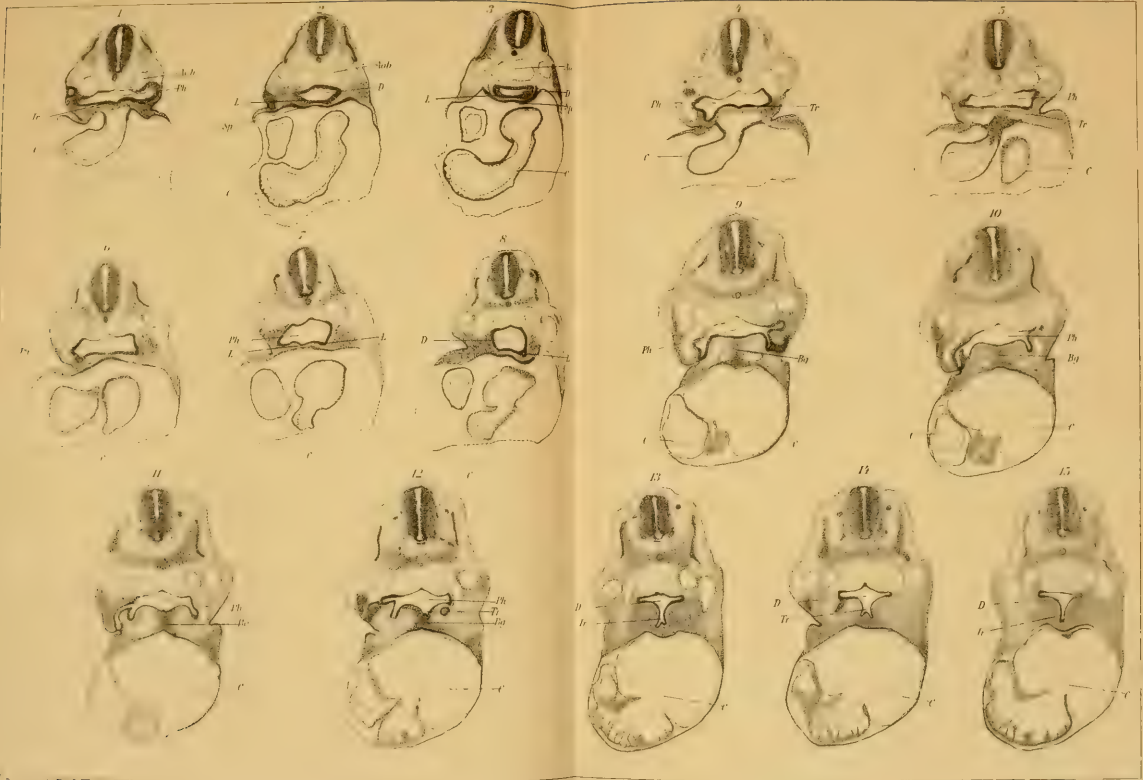

Verlag v. J. F. Bergmann in Wiesbaden

entodermale Lungenanlage als eine ventral aus dem Darm sich herausschiebende Trachealfalte, welche caudal in eine kurze, vom Darm isolierte Trachea übergeht, die sich in zwei Zweige teilt. „Die Falte geht aus dem Teil des Darmes hinaus, welcher sich unmittelbar hinter der letzten Kiementasche, in gleicher Höhe mit dem Herzen befindet." „Sie ist von den Seiten aus abgeplattet, obwohl verschieden an verschiedenen Stellen, so dass man drei besondere Teile unterscheiden kann, und zwar einen mittleren mit der stärksten Abplattung, welche die Falte in ihrer ganzen dorso-ventralen Ausdehnung umfasst, einen cranialen, etwas weniger zusammengepressten, und einen caudalen, wo die Falte ebenfalls unmittelbar nach Abgang vom Darm eine starke Seitenverengerung zeigt, nach der ventralen aber sich erheblich erweitert" (S. 253).

Weiter berichtet Hesser: „Die isolierte Trachea ist kurz, in dorso-ventraler Richtung stark zusammengedrückt und anstatt dessen von Seite zu Seite ausgezogen. Ihr Querschnitt ist oval, d. h. er hat dieselbe Form wie der Querschnitt der ventralen Hälfte der Falte in deren caudalem Teil. Die Trachea bildet auch eine direkte Verlängerung dieser ventralen Hälfte. Man bekommt zufolge dessen den Eindruck, dass die Trachea in einem früheren Stadium durch eine caudale Verlängerung der verengerten dorsalen Hälfte der Falte mit dem Darm verbunden gewesen und später durch denselben Abschnürungsprozess, der fortfahrend im caudalen Teil der Falte stattgefunden zu haben scheint, isoliert worden ist" (S. 254). Sowohl die Falte wie die Trachea und die Bronchien sind von hohem einschichtigem Epithel ausgekleidet.

Bei einem nächstälteren Chrysemysembryo von 5,5 mm Länge unterscheidet Hesser desgleichen eine von der Ventralseite des Darmes ausgehende Falte, eine freie Trachea und zwei Bronchien. „Die Falte ist von den Seiten aus in ihrer ganzen Ausdehnung abgeplattet, ihr Lumen hat auf Quer-

schnitten die Form eines ventral verschmälerten Spaltes. Cranial läuft sie in einen nach der Ventralseite gerichteten Zapfen aus, ganz in derselben Weise wie bei Tarentola" (S. 255).

In caudo-cranialer Richtung hat die Falte an Ausdehnung nicht nur relativ, sondern auch absolut bedeutend abgenommen. „Die Falte ist nämlich im älteren Stadium nur halb so lang wie in dem jüngeren. Und da deren craniales Ende in beiden Fällen auf der entsprechenden Partie des Darmes, nämlich bei der letzten Kiemenfalte, zu finden ist, muss die Reduktion den caudalen Teil umfasst haben. Vergleicht man dagegen die Trachea in beiden Stadien, so findet man, dass diese in der Länge zugenommen hat. Bei dem älteren Embryo ist sie doppelt so lang wie bei dem jüngeren. Folglich muss eine Abschnürung vom Darm seitens des caudalen Teiles der Falte stattgefunden und die abgeschnürte Faltenpartie zur Verlängerung der Trachea beigetragen haben" (S. 255, 256). An Umfang hat jedoch die Trachea abgenommen, wobei hauptsächlich der frontale, jedoch auch der sagittale Durchmesser kleiner geworden ist. „Die Trachea hat also die Form eines caudalwärts immer enger werdenden Rohres erhalten, dessen Querschnitt oval ist mit dem grössten Durchmesser im Frontalplan" (S. 256).

In diesem Stadium hat die Trachea in ihrem mittleren Teil kein Lumen, während ein solches im früheren Stadium in ihrem ganzen Verlauf vorhanden war. Die Epithelzellen stossen mit ihren centralen Enden aneinander, wodurch das Lumen verengert wird und die Trachea auf dem betreffenden Gebiete von einem soliden Epithelstabe aus radial gestellten Zellen gebildet wird. Das Epithel der Trachea und der Bronchien ist ein hohes einfaches Cylinderepithel.

Bei einem Chrysemysembryo von 6,6 mm Länge ist die Trachea noch mehr in die Länge gewachsen. „Sie geht in der Form einer sagittal gestellten Falte vom Darme aus, welche

von den Seiten her so stark zusammengepresst ist, dass das Lumen fehlt. Von der ventro-caudalen Ecke der Falte setzt die Trachea als langes, enges, kreisrundes Rohr in der Mittellinie fort. Dessen Lumen ist, ausser am cranialen Ende, wo es eine grössere Weite hat, äusserst unbedeutend, in gewissen Teilen kaum bemerkbar" (S. 258).

In Berücksichtigung der Entstehungsweise der Lungen bei niederen Reptilien und bei Säugetieren, sowie der Befunde an jungen Chrysemysembryonen hält Hesser sich für berechtigt, den Schluss zu ziehen, dass bei Chrysemys (und wahrscheinlich bei allen höheren Reptilien) die erste Anlage der Trachea und der Bronchien „in Form einer vom Vorderdarm unmittelbar hinter der letzten Kiementasche ausstehenden, von den Seiten abgeplatteten Falte auftritt".

„Die Trachea wächst zu einem langen, engen Rohre aus, welches durch eine sagittal gestellte, entodermale Falte in den Darm übergeht. Ihr Lumen wird dabei in der ersten Zeit nicht bloss relativ, im Verhältnis zur Länge, sondern auch absolut kleiner, und die Verengerung geht sogar so weit, dass die Trachea während einer Periode ihrer Entwickelung in gewissen Teilen ihrer Ausdehnung einen soliden Stab bildet" (S. 266).

Nach den Beobachtungen von Hesser nimmt die Trachea sowohl bei Eidechsen als auch bei Schildkröten in der ersten Zeit ihrer Entwickelung nicht nur relativ, sondern auch absolut an Umfang ab. Diese Verminderung des Umfanges ist jedoch nicht die Folge einer Aneinanderpressung der Epithelzellen gegen die Achse der Trachea, denn dann müssten die Zellen an Breite ab- und an Höhe zunehmen, während sie im Gegensatz an der älteren Trachea niedriger sind als in der jüngeren. Es muss daher nach Hesser eine Platzveränderung der Zellen stattfinden, die sich in caudo-cranialer Richtung voneinander entfernen, wobei sie sich gleichzeitig der Mittellinie der Trachea

nähern. „Die Trachea wird unter Verschmälerung gleichsam in die Länge ausgesponnen. Sie wird also in der ersten Zeit länger, und zwar wahrscheinlich nicht durch das Hinzukommen neuer Zellen, sondern auch durch Umlagerung der vorher vorhandenen“ (S. 273). Die Ursache dieser eigentümlichen Wachstumsweise liegt nach Hesser möglicherweise darin, dass umgebende Gewebe schneller wachsen „als die Epithelzellen der Trachea proliferieren, d. h. die Produktion neuer Elemente in der epithelialen Luftröhre ist relativ kleiner als die Neubildung solcher in der Umgebung, weshalb die Trachea gleichsam einer Längendehnung von den umgebenden Teilen ausgesetzt wird, unter deren Einwirkung eine Platzveränderung der Zellen stattfindet als Kompensation der allzu geringen Zunahme derselben“ (S. 273). Die Trachea wächst jedoch in der ersten Zeit nicht in allen Teilen ihrer Ausdehnung gleich stark in die Länge, da „die Entfernung zwischen der Bifurkation der Trachea und dem Punkt derselben, welcher in gleicher Höhe wie die Abgangsstelle der letzten Aortabogen liegt, in den ersten Entwickelungsstadien ungefähr dieselbe bleibt, während der Teil der Trachea, welcher sich zwischen dem genannten Punkt und der Einmündung in den Darm befindet, erheblich verlängert wird. Die einfachste Erklärung dazu ist wohl die, dass die Trachea im cranialen Teile stärker wächst als im caudalen“ (S. 273). Es könnte nach Hesser auch eine Art „Wanderung“ der Aortabogen in caudaler Richtung in Betracht gezogen werden; diese Erklärung scheint jedoch Hesser dunkel und unbefriedigend, ausserdem kann von einer längeren caudalen Verschiebung der Aortabogen nicht die Rede sein, da das gegenseitige Lageverhältnis zwischen Trachea und Herz nicht wesentlich verändert wird, denn das Herz liegt die ganze Zeit ungefähr mitten vor der Bifurkation der Trachea.

In der Zusammenfassung seiner Ergebnisse schreibt Hesser hinsichtlich der Anlage der Lungen: „Die entodermale

Lungenanlage zeigt sich bei Reptilien erst in der Form einer Falte, welche unmittelbar caudalwärts von der letzten Kiementasche aus dem Vorderdarm herausbuchtet. Die Falte wird in caudo-cranialer Richtung vom Darme abgesondert. Von deren cranialem Teil wird die Trachea, von deren caudalem die Bronchien gebildet. Sowohl die Trachea wie die Bronchien wachsen zu engen Röhren aus" (S. 287), und weiterhin hinsichtlich der Trachea: „Die Trachea nimmt in der ersten Zeit nicht nur durch das Entstehen neuer Zellen, sondern wahrscheinlich auch durch Umlagerung vorher vorhandener an Länge zu. Die Folge davon wird eine Verengerung der Luftröhre, welche sogar dahin geht, dass das Lumen der Trachea in einer gewissen Periode der Entwickelung stellenweise geradezu verschwindet. Übrigens scheint die Trachea, wenigstens anfänglich, in ihrem cranialen Ende rascher zu wachsen als in ihrem caudalen" (S. 291).

In der Mitteilung von J. J. Schmalhausen (4) über die Entwickelung der Lungen bei Tropidonotus natrix finde ich nur sehr geringe Angaben über die Entwickelung der Luftwege. Schmalhausen gibt an, dass die Atmungsorgane der Ringelnatter aus einer rinnenförmigen Ausbuchtung an der ventralen Wand des Entodermrohres auf der Stelle, die ungefähr der Übergangsstelle des Schlunddarmes in die Speiseröhre entspricht, entstehen. „Cranialwärts fliesst die Rinne allmählich mit dem Pharynx zusammen, indem die zwei seitlichen Leisten, welche die Sonderung von dem Darme verursachen, immer flacher werden; caudalwärts endet sie plötzlich, etwa senkrecht zum Darme abfallend. Das hintere Ende der Pulmonarrinne schwillt etwa kolbenartig auf, und an den Seiten entstehen zwei kleine Ausstülpungen — die Anlagen der Lungen selbst" (S. 513). Ferner berichtet Schmalhausen, dass bald nach der Anlage der Lungen sich die Pulmonarrinne mit den Lungensäckchen von der Speiseröhre durch eine Abschnü-

rung, die von hinten allmählich nach vorne vordringt, trennt; „aus diesem abgeschnürten Teil der Pulmonarrinne bekommen wir also die Lungen und die Luftröhre, der übrige Teil der Rinne wird immer enger und bildet sich mit dem vorderen Abschnitt der primitiven Luftröhre in den Kehlkopf um“ (S. 513).

Hochstetter (3) findet die erste deutliche Anlage der Lungen bei einem Schildkrötenembryo, dessen Kopflänge 1,48 mm beträgt: „Hier erkennt man, wie die Schlunddarmwand unmittelbar cranial von der Verjüngung des Darmrohres, welche die caudale Grenze des Schlunddarmes markiert, jederseits seitlich etwas ausladet. Und diese seitlichen Ausladungen sind, wie die Untersuchung der folgenden Stadien lehrt, die Anlagen beider Lungen.“ . . . . „Weiter cranial nimmt dann die Abplattung des Schlunddarmes rasch ab und in der Gegend unmittelbar caudal von dem Schlundbuchtengebiet zeigt der Durchschnitt durch das Entodermrohr wieder eine ähnliche Gestalt, wie für das vorhergehende Stadium beschrieben wurde“, d. h. er erweitert sich allmählich gegen die Schlundspaltenregion, wobei sein dorso-ventraler Durchmesser besonders stark zunimmt. Unmittelbar caudal von der letzten Schlundbucht hat hierbei der Darm die Gestalt eines Viereckes mit abgestumpften Ecken. Bei einem Emysembryo, dessen Kopflänge 1,48 mm betrug, tritt nach Hochstetters Angaben die Lungenanlage viel klarer hervor. „Der Schlunddarm ist in diesem Stadium in der Gegend der Lungenanlage nicht mehr so stark abgeplattet als früher, d. h. er erscheint hier in dorsoventraler Richtung etwas erweitert.“ Ferner konstatiert Hochstetter bei diesem Embryo an den Lungenausstülpungen, welche die ventralen Abschnitte der lateralen Wand des Schlunddarmes einnehmen, die deutlicher hervortretende Asymmetrie: „Die linke Lungenausbuchtung ist sehr viel stärker ausgebildet als die rechte. Cranial von den Lungenausbuch-

tungen nimmt der Querschnitt des Schlunddarmes allmählich Dreiecksform an, so dass also an seiner ventralen Wand eine in der Gegend der letzten Schlundbucht beginnende Rinne besteht, die sich caudalwärts allmählich abflacht und nicht bis in das Gebiet der Lungenausbuchtungen herabreicht. Diese Rinne kann, wie aus dem folgenden hervorgehen wird, als Trachealrinne bezeichnet werden." In dem nächsten von Hochstetter untersuchten Stadium bei einem Embryo, dessen Kopflänge 1,6 mm betrug, zeigte die Rinne noch ähnliche Verhältnisse. In der Gegend der Lungenanlagen hat sich der Schlunddarm in dorso-ventraler Richtung beträchtlich erweitert, wobei die beiden Lungenausladungen, von denen die linke mächtiger ist als die rechte, dem ventralsten Teile der lateralen Wand des Darmes angehören. Jetzt stehen jedoch die Lungenausbuchtungen, da sich die Schlunddarmwand zwischen ihnen etwas vorgebuchtet hat, durch einen Querwulst dieser Wand, dem im Innern eine seichte Querrinne entspricht, miteinander in Verbindung. Mit dieser Querwulstbildung beginnt nun nach Hochstetter die Abschnürung der Lungenanlagen vom Schlunddarme und die Bildung der Trachea. Wie das nächste Entwickelungsstadium bei einem Embryo, dessen Kopflänge 1,82 mm betrug, zeigt, sind die Lungenausstülpungen noch mächtiger geworden, wobei die linke mächtigere sich in caudaler Richtung verlängert hat. Die Querverbindung der Lungenanlagen, die Hochstetter Bifurkationswulst resp. Bifurkationsrinne nennt, hat sich noch mehr aus der Schlunddarmwand herausgehoben und wird von dem weiter caudal gelegenen Darmteil durch eine Furche abgegrenzt, „die dorsal von den beiden Lungenausbuchtungen jederseits bogenförmig in eine an der Seitenwand des Schlunddarmes hinaufziehende seichte Rinne übergeht". An dem cranial von den Lungenanlagen gelegenen Schlunddarm kann man jetzt „eine dorsale von einer ventralen Abteilung unterscheiden, in

welch letztere die Trachealrinne übergeht. Damit ist am Schlunddarme die Sonderung in den dorsal gelegenen Ösophagus und die ventral gelegene Trachea angebahnt." In einem ferneren Stadium bei einem Embryo, dessen Kopflänge 2,04 mm betrug, ist die den Bifurkationswulst abgrenzende Rinne tiefer geworden, desgleichen ihre cranialen Ausläufer. „Es ist also jetzt schon der Teil der Trachea, der als Bifurkationsstelle bezeichnet werden könnte, vom Ösophagus vollständig gesondert."

Bei Anguis und Tropidonotus und offenbar auch bei Lacerta agilis ist die Lungenanlage nicht wie bei Emys gleich von Anbeginn eine paarige sackartige Ausbuchtung, sondern erscheint bei diesen Formen in Gestalt von zwei an der Grenze zwischen lateraler und ventraler Schlunddarmwand befindlichen Rinnen, deren caudaler Teil sich erst allmählich sackartig ausbuchtet, wobei sich gleichzeitig an dem zwischen diesen Ausbuchtungen befindlichen Teil der Schlunddarmwand wie bei Emysembryonen, vielleicht jedoch etwas früher, eine rinnenförmige Querverbindung — die Bifurkationsrinne — bildet.

Hochstetter fasst nun seine Beobachtungen dahin zusammen, dass bei den von ihm untersuchten Reptilienformen die Lungenanlage eine paarige ist, und von einer unpaaren Lungenrinne, „die der Bildung von paarigen Lungenausstülpungen vorausgehen würde", nicht gesprochen werden kann.

Eigene Untersuchungen.

Material.

Das mir von Herrn Dr. D. Pedaschenko zur Verfügung gestellte Material bestand aus vortrefflich fixierten und gefärbten, in lückenlose Schnittserien zerlegten Embryonen ver-

schiedener Stadien von Ptychozoon, Mabuia und Calotes. Ich hatte daher die Möglichkeit, an Schnittserien in fast lückenloser Aufeinanderfolge der Entwickelungsstadien Embryonen folgender Formen zu untersuchen: Ptychozoon — 15 Embryonen von 6,1 mm bis 35,0 mm Länge; Mabuia — 19 Embryonen von 7,5 mm Länge bis 43,0 mm Länge, bis zum Entwickelungsstadium, in welchem am Skelet bereits die Entwickelung von Knochengewebe ihren Anfang nimmt; Calotes — 16 Embryonen von 11,0 mm Länge bis ca. 40,0 mm Länge, bis zum Stadium der Bildung von Vorknorpel am Achsenskelet.

Die Embryonen waren grösstenteils in einer Mischung von Sublimat und Essigsäure, in Perenyis Gemisch, einzelne Embryonen von Ptychozoon auch in Langscher Mischung fixiert und grösstenteils mit Cochenille, einzelne auch mit Carmalaun, Paracarmin, Hämatoxylin nach Ehrlich und Hämatein gefärbt worden.

Diesem Material konnte ich noch aus meiner eigenen Sammlung einige Embryonen älterer Entwickelungsstadien von Emys lutaria taurica und Lacerta vivipara hinzufügen. — Die meisten der von mir untersuchten Embryonen waren in sagittale oder transversale Schnittserien zerlegt, nur einige waren in frontaler Richtung in Schnittserien durchschnitten.

Untersuchungsbefunde.

A. Ptychozoon.

Den Bericht meiner eigenen Untersuchungen beginne ich mit der Schilderung der gefundenen Verhältnisse bei Ptychozoonembryonen, von welcher Art mir die jüngsten Entwickelungsstadien und eine vollkommenere Reihe derselben zur Verfügung standen.

Der jüngste von mir untersuchte Embryo hatte eine Gesamtlänge von 6,1 mm und war in eine Querschnittserie zer-

legt worden; an ihm waren noch keine Extremitätenanlagen sichtbar.

Im Bereich der letzten Kiemenspalte wird der Schlunddarm in Form einer lang ausgezogenen Querspalte angetroffen, deren laterale Ecken infolge einer Epithelverdickung abgerundet sind. Die ventrale Wand des Schlunddarmes erscheint gleichfalls verdickt, an ihr ist die Thyreoideaanlage als eine mit einem kleinen Lumen versehene dickwandige Ausstülpung mit radiär zum Hohlraum gestellten Epithelzellen erkennbar. Die dorsale Schlunddarmwand ist dünn, von niedrigen Epithelzellen ausgekleidet und in einem scharfen, medialen Winkel gegen die Chorda hin ausgezogen. Zu beiden Seiten des dorsalen Schlunddarmwinkels liegt beiderseits der letzte quergeschnittene Aortabogen. Caudal von der Thyreoideaanlage ist der Darm nicht mehr so weit lateral ausgezogen; sein Lumen erhält Dreiecksform mit relativ stark verdickten lateralen Ecken, einer leicht bogenförmig verlaufenden ventralen Wand und einer dorsal ausgezogenen Spitze der verhältnismässig dünnen, dorsalen Wand. Noch weiter caudal wird der Darm noch schmäler, er erhält die Form einer Kreiskalotte, an der jedoch in der Gegend der Mitte der Herzanlage die linke Ecke etwas ausgezogen mit dorsal gerichteter Spitze erscheint. Auch hier ist noch ein auffälliger Dickenunterschied der Epithelauskleidung zu erkennen, indem dieselbe ventral viel mächtiger ist als dorsal. Die dickste Epithelauskleidung weisen jedoch die lateralen Ecken des Darmes auf.

Bei diesem Embryo ist somit noch keine Spur einer Anlage der Trachea vorhanden, auch kann wohl kaum von irgendwelcher Lungenanlage gesprochen werden.

Bei dem nächstälteren, desgleichen in eine Querschnittserie zerlegten Embryo, dessen Länge 6,5 mm betrug und bei dem desgleichen noch keinerlei Extremitätenanlage sichtbar war, wies der Darm unmittelbar caudal von der letzten Kiemen-

spalte, wo er die Form einer lang ausgezogenen Querspalte mit abgerundeten, lateralen Ecken und einer spitzwinklig ausgezogenen dorsalen Wand hatte, auf seiner ventralen verdickten Wand in der Medianebene eine leichte spitzwinklige ventrale Ausbuchtung mit verdicktem Epithelbelag auf. Weiter caudal wird der Darm in der Querrichtung kürzer, die ventrale spitzwinklige Ausstülpung verschwindet nach 4 Schnitten von 7,5 μ Dicke, die ventrale Wand erscheint als eine gleichmässig dicke leicht ventral convexe Epithellage. In der mittleren Herzgegend ändert sich das Aussehen des Darmes dahin, dass an seiner ventralen Wand entsprechend deren lateralen Abschnitten zwei seichte, bogenförmige Ausbuchtungen auftreten, deren Richtung im allgemeinen eine latero-ventrale ist. In ihrem Bereiche erscheint die Darmwand am mächtigsten, die ventrale Strecke der Darmwand zwischen den Ausbuchtungen weist niedrigeres Epithel auf und erscheint infolge der Ausbuchtungen in dorsaler Richtung leicht eingedrückt. Die beiden Ausbuchtungen erstrecken sich im Bereiche von 6 Schnitten (von 7,5 μ Dicke). Im Gebiete dieser Ausbuchtungen ändert der Darm allmählich seine Form: er erscheint als kurze Querspalte mit latero-dorsal gerichteten Ecken, wobei wir in den höheren weiter cranial gelegenen Abschnitten die ventrale Wand ein dickeres Epithel aufweist als die dorsale; die dorsale Wand ist jedoch in ventraler Richtung, die ventrale Wand in dorsaler eingedrückt. Weiter caudal nimmt der dorso-ventrale Durchmesser des Darmes an Länge zu, der transversale ab, infolgedessen der Querschnitt des Darmes allmählich rund wird, wobei sich gleichzeitig der Dickenunterschied des Epithels allmählich ausgleicht.

Dieselben Verhältnisse weist ein Embryo der gleichen Länge (6,5 mm) auf, der jedoch in eine Serie von Sagittalschnitten zerlegt war. Auf dem Medianschnitt dieser Serie ist caudal von der Thyreoideaanlage, die als eine seichte Vor-

wölbung der ventralen Darmwand mit verdicktem Epithel erscheint, eine zweite, seichte, ventrale, caudal allmählich verflachende Ausstülpung der ventralen Darmwand in der Gegend der Mitte der Herzanlage zu erkennen; caudal von derselben wird die Epithelauskleidung der ventralen Darmwand allmählich dünner und erscheint ventral leicht ausgewölbt. Diese letztere Auswölbung der ventralen Darmwand entspricht offenbar der rechten ventro-lateralen Ausbuchtung in der vorher beschriebenen Querschnittserie. Ihr Vorhandensein auf dem geschilderten Schnitte ist dadurch zu erklären, dass der Schnitt in seinem mittleren Teile schräg in dorso-ventraler Richtung gefallen ist, infolgedessen das Rückenmark nur mit seiner lateralen Partie und nicht im Gebiete des Centralkanals und der Darm in seinem mittleren Abschnitt im Bereich der ventro-lateralen Ausbuchtung getroffen ist.

Im Vergleiche mit dem jüngsten beschriebenen Embryo weisen die beiden letzten gleich langen und offenbar auch gleich alten Embryonen weit deutlichere ventro-laterale Ausbuchtungen im Gebiete der Mitte der Herzanlage auf, die ich, in Berücksichtigung der weiteren Entwickelungsvorgänge an ihnen in späteren Stadien, nicht Anstand nehme, für die erste Anlage der Lungen, wie sie H o c h s t e t t e r bei Emysembryonen geschildert hat, anzusprechen, sowie cranial von ihnen eine kurze, spitzwinklige, seichte Ausstülpung der ventralen Darmwand caudal von der Kiemenspaltenregion, die die erste Anlage einer Trachealrinne darstellt.

Deutlicher zeigt die geschilderten Verhältnisse ein älterer Embryo von 7,4 mm Länge, bei welchem desgleichen eine Extremitätenanlage noch nicht sichtbar war. Dieser Embryo war in eine kontinuierliche Querschnittserie zerlegt worden. Unmittelbar caudal von der letzten Kiemenspalte hat der Schlunddarm das Aussehen einer verhältnismässig schmalen, weit lateral sich erstreckenden Querspalte mit abgerundeten

Ecken (Taf. 32/33, Fig. 1); im Bereiche der dorsalen Wand ist das Epithel niedrig, könnte beinahe als flach bezeichnet werden, nimmt darauf in der Gegend des dem Schlunddarme anliegenden, letzten Aortabogen allmählich an Höhe zu, erreicht seine grösste Mächtigkeit an den lateralen Ecken und bekleidet, etwas an Dicke abnehmend, die ventrale Schlunddarmwand, wobei es jedoch stets einschichtig bleibt, an den verdickten Stellen jedoch zweireihig erscheint. In der Medianlinie der ventralen Schlunddarmwand ist nun in diesem Gebiet eine deutliche spitzwinklige ventrale Einknickung wahrnehmbar (Taf. 32/33, Fig. 1). Die Einknickung der Darmwand ist tatsächlich gering, doch bildet das Epithel, das im Bereich dieses geringen, medianen Abschnittes mehrschichtig ist, eine scharfwinklige ventrale Verdickung, die sich auf 6 Schnitten von 7,5 μ Dicke erhält und hierbei allmählich verstreicht. Weiter caudal nimmt der Darm die Form einer Querspalte an mit abgerundeten lateralen Ecken; seine dorsale Wand wird von einem niedrigen, die ventrale von einem höheren Epithel ausgekleidet, das gegen die lateralen Ecken an Höhe beträchtlich zunimmt. Von einer Einknickung oder einer Epithelverdickung in dem medialen Teil der ventralen Schlunddarmwand ist in dieser Gegend nichts weiter wahrzunehmen. 11 Schnitte weiter, in der Gegend der Mitte der Herzanlage, unmittelbar cranial von dem Abgange des letzten Aortabogens, hat das Lumen des Darmes in der Querachse beträchtlich an Länge abgenommen, es hat ungefähr die Form eines Dreiecks, dessen Spitze gegen die Chorda gerichtet ist (Taf. 32/33, Fig. 2). Seine Grundlinie ist jedoch leicht gewellt, indem der mittlere Teil derselben sich dorsal vorwölbt. Dieser gewellten ventralen Begrenzungslinie des Darmlumens entsprechen zwei ventro-laterale Epithelverdickungen der ventralen Darmwand, die das Aussehen zweier ventraler Ausbuchtungen haben und hauptsächlich durch eine beträchtliche Epithelverdickung bedingt sind (Taf. 32/33, Fig. 2), welche auch

die lateralen, etwas dorsal gekrümmten Ecken umfasst. Gegen die dorsalen Winkel des Darmes nimmt die Höhe des Epithels allmählich ab; auch auf der ventralen Wand wird das Epithel gegen die Medianlinie niedriger. Im Bereiche der ventro-lateralen Ausbuchtungen ist das Epithel mehrschichtig. Zwischen der epithelialen Wand des Darmes und der hier desgleichen hohen Splanchnopleura schieben sie von lateral einige wenige Bindegewebszellen vor. 5 Schnitte weiter caudal nimmt der Darm, der an Umfang beträchtlich abgenommen hat, allmählich eine mehr querovale Form an (Taf. 32/33, Fig. 3), obgleich auch noch auf diesem Schnitte die ventro-lateralen Ausbuchtungen, die hauptsächlich durch eine Epithelverdickung bedingt werden, deutlich sichtbar sind. Im allgemeinen ist jedoch die Epithelauskleidung des Darmes in dieser Gegend im ganzen Umfange desselben eine mehr gleichmässigere als in den cranialen Abschnitten desselben. Ventral und lateral wird der Darm in dieser Gegend von der hohen Splanchnopleura umgeben, die eine beträchtliche Vorwölbung gegen das Herz bildet. Zwischen der Splanchnopleura und dem Epithel des Darmes sind einzelne wenige Bindegewebszellen vorhanden. —

Genau dieselben Verhältnisse weist auch ein zweiter Embryo derselben Länge (7,4 mm) auf, welcher desgleichen in eine kontinuierliche Querschnittserie zerlegt worden war. —

Der nächstältere von mir untersuchte Embryo hatte eine Länge von 9 mm; bei ihm waren die Extremitätenanlagen als kleine Vorwölbungen zu erkennen; auch er war in eine kontinuierliche Querschnittserie zerlegt worden. Bei diesem Embryo fand ich caudal von der letzten Kiemenspalte auf 6 aufeinanderfolgenden Schnitten (7,5 μ Dicke) eine deutliche spitzwinklige Einknickung der ventralen Darmwand in der Medianlinie, die auf den folgenden 2 Schnitten verflacht, so dass nur eine spitzwinklige Epithelverdickung der ventralen Darmwand vorhanden ist als Anzeichen einer allmählich caudal fortschreitenden Ver-

längerung der seichten Rinne, die bei den Embryonen von 7,4 mm Länge sich über 6 Schnitte erstreckte, bei diesem Embryo von 9 mm Länge jedoch auf 8 Schnitten sichtbar war, ohne dass zunächst eine craniale Verlängerung derselben zu erkennen ist. Da diese seichte Rinne, wie aus der Beobachtung älterer Entwickelungsstadien sich ergibt, die Anlage der Trachea — die Trachealrinne — darstellt, so resultiert somit nach den Befunden an jungen Ptychozoonembryonen, dass sich dieselbe unmittelbar caudal von der letzten Kiemenspalte anlegt und zunächst allmählich sich weiter caudal erstreckt, wobei sie jedoch zunächst nicht in Verbindung mit den paarigen Lungenanlagen steht; diese erscheinen fast gleichzeitig mit ihr als ventro-laterale Ausbuchtungen des weiter caudal gelegenen Darmabschnittes im Bereiche der mittleren Herzanlage. Bei dem Embryo von 9 mm Länge sind im Vergleiche mit den früheren Stadien keine wesentlichen Veränderungen an den Lungenanlagen wahrnehmbar, sie haben bloss an Ausdehnung zugenommen.

Beträchtliche Fortschritte in der Entwickelung der Trachea- und Lungenanlage weisen zwei weitere Embryonen von 15 mm Länge auf, die beide, wie die vorigen in eine Querschnittserie zerlegt waren. In der Kiemenspaltenregion ist die Thyreoideaanlage als eine runde kompakte Zellmasse wahrnehmbar, die bei dem einen Embryo bereits in ventraler Richtung von ihrem Entstehungsort abgerückt ist und mit dem Schlunddarmepithel nicht mehr in Verbindung steht; bei dem anderen Embryo der gleichen Grösse ist sie jedoch noch durch einen kurzen, soliden Epithelzapfen mit dem Schlunddarmepithel verbunden. In beiden Fällen hat jedoch die Thyreoideaanlage nur ein äusserst geringes Lumen, das auf einem resp. zwei Schnitten sichtbar ist. Bei dem einen Embryo ist 17 Schnitte (7,5 μ Dicke) caudal von dem Schnitt, auf welchem zuletzt die Thyreoidea getroffen ist, eine seichte, spitzwinkelige ventrale Ausknickung der ven-

tralen Schlunddarmwand in der Medianlinie vorhanden (Taf. 32/33, Figg. 4, 5), die allmählich verflachend sich auf 15 Schnitten weiter caudal erstreckt. Der Darm hat in diesem Gebiet im allgemeinen Trapezform mit mehr oder weniger abgerundeten Ecken. Zunächst ist er stark in der Querachse ausgezogen, verschmälert sich jedoch allmählich, wobei gleichzeitig sein dorsoventraler Durchmesser an Länge zunimmt. Die ventrale Wand des Darmes besteht aus hohem mehrreihigem, jedoch einschichtigem Epithel, das nur im Bereiche der ventralen spitzwinkligen Ausknickung mehrschichtig ist. Gegen die ventrolateralen Ecken des Darmes nimmt das Epithel beträchtlich an Höhe zu, so dass dieselben stark verdickt erscheinen. Gegen die dorso-lateralen Ecken nimmt das Epithel im allgemeinen an Höhe ab, wenngleich auch diese noch von hohem Epithel ausgekleidet sind. Auf der dorsalen Wand des Schlunddarmes, dessen medialer Abschnitt dorsalwärts gegen die Chorda bogenförmig vorgewölbt ist, nimmt das Epithel zur Medianebene an Höhe ab. Acht Schnitte caudal von demjenigen (Taf. 32/33, Fig. 6), auf welchem die Anlage der Trachealrinne eben noch als eine seichte ventrale Ausbuchtung zu erkennen ist, wird der Darm in der Querachse bedeutend kürzer, während sein dorsoventraler Durchmesser dem queren nahezu gleichkommt (Taf. 32/33, Fig. 7); gleichzeitig verschwinden die lateralen Ecken des Darmes, seine laterale Wand gestaltet sich zunächst bogenförmig mit nach aussen gerichteter Convexität; die Epithelauskleidung wird in ihrer Höhe gleichmässiger, obgleich auch jetzt noch die dorsale Wand, die in der Medianlinie spitzwinklig in dorsaler Richtung gegen die Chorda ausgezogen ist, ein niedrigeres Epithel aufweist als die übrigen Teile des Darmquerschnittes. In diesem Darmabschnitte tritt nun auf der linken Seite des Embryo im ventro-lateralen Teile der Darmwand eine bogenförmige, mit der Convexität ventro-lateral gerichtete Ausstülpung auf, der eine leichte ventrale Vorwölbung

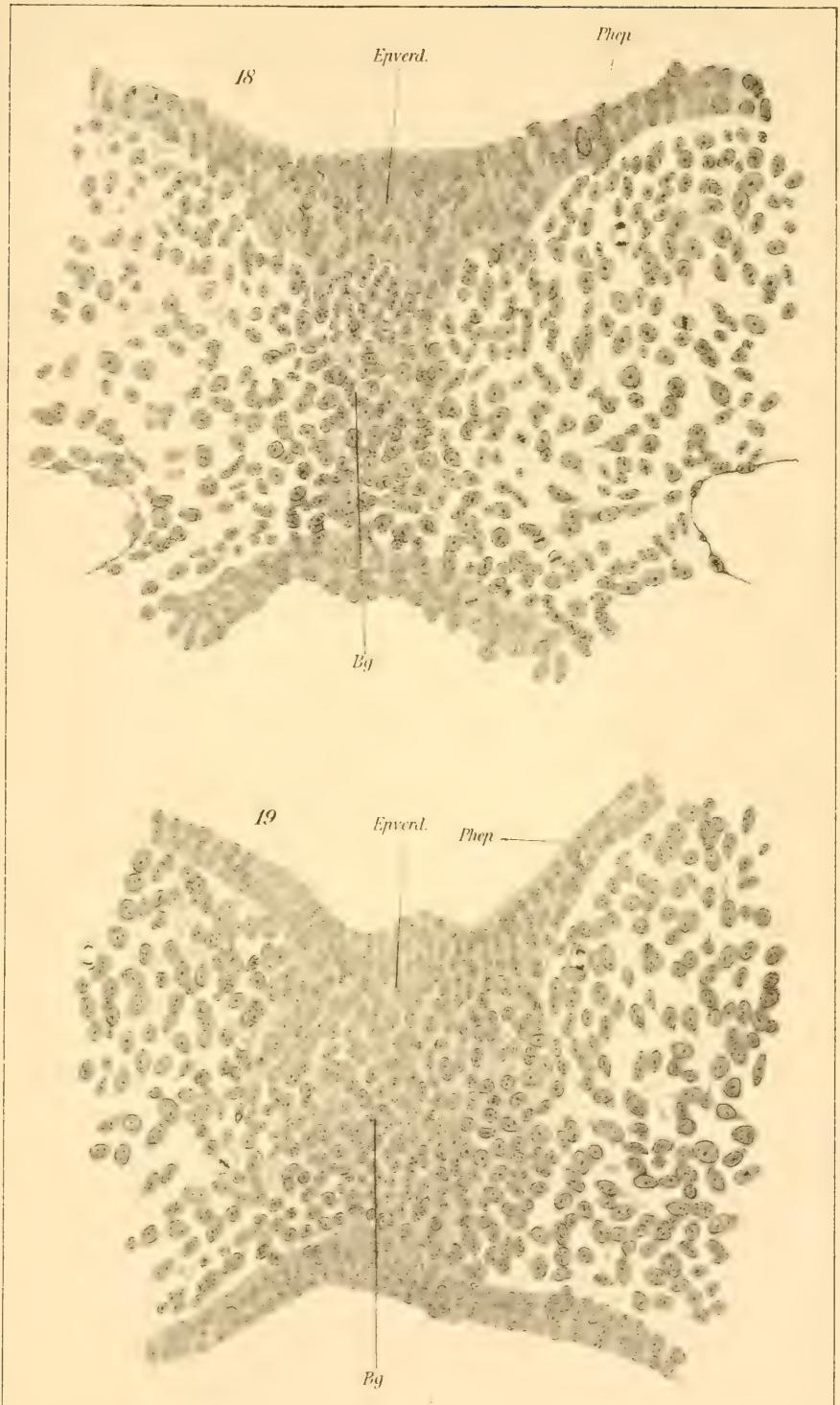

V. Schmidt fec. Verlag v. J. F. Bergmann, Wiesbaden. Werner u. Winter, Frankfurt a. M.

der Splanchnopleura mit verdicktem Epithel entspricht. Einige (4) Schnitte (Taf. 32/33, Fig. 8) weiter caudal ist auf der rechten Seite eine zunächst spitzwinklige, darauf desgleichen wie links bogenförmig sich gestaltende latero-ventrale Vorwölbung des Darmes deutlich sichtbar; gleichzeitig wölbt sich auch über sie die Splanchnopleura ventral vor und weist hier ein höheres Epithel auf als die weiter lateral gelegenen Partien. Wie die weiter caudal gefallenen Schnitte ergeben, so sind diese beiderseitigen ventro-lateralen Ausbuchtungen der ventralen Darmwand die cranialen Enden der Lungenanlagen, wobei jedoch auf sämtlichen Schnitten, durch die sich dieselben erstrecken, die linke Lungenanlage der rechten stets um ein Beträchtliches, sowohl an Grösse als auch an fortgeschrittener Entwickelung, voraus ist. In den letzten Schnitten, auf denen die Lungenanlage noch sichtbar ist, weist die linke Anlage bereits einen ventralen Seitenspross auf, während die rechte nur eine kurze Ausstülpung der ventralen Darmwand darstellt.

Bei dem zweiten Embryo von der gleichen Länge (15 mm), der leider stark verbogen ist, infolgedessen die am cranialen Darmteil sich abspielenden Verhältnisse nicht deutlich hervortreten, ist jedoch offenbar die Entwickelung der Lungenanlagen weiter fortgeschritten, indem dieselben in ihrem am weitesten caudal gelegenen Teile vom Darme abgetrennt sind und als zwei ventral liegende Bläschen erscheinen. Cranial von der Lungenanlage ist bei diesem Embryo eine Rinne der ventralen Darmwand vorhanden, die direkt in die Lungenanlagen übergeht. An ihrem cranialen Ende geht diese Rinne in einen kompakten medialen Zellhaufen über, der mit dem Epithel der ventralen Schlunddarmwand zusammenhängt und als verdickte mediale Partie der letzteren sich darstellt, welche von dem unterliegenden Bindegewebe nicht scharf abgesetzt ist. Das craniale Ende dieser Epithelverdickung liegt 27 Schnitte (7,5 μ Dicke) caudal von dem letzten Schnitt, auf dem die Thyreoideaanlage sichtbar ist. —

Die bei dem soeben beschriebenen Embryo von 15 mm geschilderten, eben in Erscheinung tretenden und schwer zu deutenden Verhältnisse an dem cranialen Ende der bereits gebildeten und mit den Lungenanlagen in Verbindung stehenden Trachealrinne treten bei dem nächstälteren Embryo von 18 mm Länge mit voller Deutlichkeit zutage. Im Bereiche desjenigen Darmabschnittes, auf welchem in den jüngeren Entwickelungsstadien bloss eine seichte mediale Rinne in der ventralen Epithelwand zu erkennen war, ist in diesem Stadium, in dem sich bereits das skeletogene Gewebe um die Chorda zur Bildung des Achsenskeletes verdichtet und bogenförmig beiderseits um das Centralnervensystem ausstrahlt, eine deutliche, ziemlich breite Rinne vorhanden (Taf. 32/33, Fig. 12), die im Gebiete der letzten Schlundspalte beginnend sich caudal erstreckt. Im Grunde zieht sich die zunächst flache Rinne in zwei scharfe Winkel aus, zwischen denen eine bogenförmige Vorwölbung ins Lumen vorspringt (Taf. 32/33, Fig. 12). Auf den weiter caudal gelegenen Schnitten vertieft sich die Rinne immer mehr, wobei die vorspringenden Ecken in ihrem Grunde deutlicher hervortreten (Taf. 32/33, Fig. 13), infolgedessen auch die Vorwölbung zwischen ihnen scharf begrenzt erscheint. Der Darm nimmt hierbei die Form einer sich allmählich in der Querachse verkürzenden Querspalte an, auf welcher in der Medianebene sowohl die dorsale Wand, infolge einer Epithelverdickung dorsal vorspringt, als auch die ventrale, die bereits erwähnte tiefe und breite Trachealrinne bildet (Taf. 32/33, Fig. 14). Die beiden lateralen Ecken des Darmes sind abgerundet, ihr Epithel verdickt. In den Schnitten durch die noch weiter caudal gelegenen Körperabschnitte des Embryo wird die Trachealrinne tiefer und schmäler, in ihrem Grunde zieht sich die linke Ecke stärker ventral aus als die rechte (Taf. 32/33, Fig. 14). Der Darm ist in der Querachse kürzer geworden; sein Epithelbelag ist überall mit Ausnahme der lateralen Ecken annähernd gleich hoch;

an den lateralen Ecken, sowie im medialen Abschnitte der dorsalen Wand ist er jedoch höher. Infolge der Ausbildung einer tiefen ventralen Rinne können somit am Darm zwei Abschnitte unterschieden werden, ein dorsaler, in Form einer Querspalte, — der eigentliche Darm, und ein ventraler — die Trachealrinne, welche breit mit dem Darm kommuniziert. Die Verkürzung des Darmes in der Querachse nimmt auch in den weiter caudal folgenden Schnitten zu, wobei er im ganzen die bereits beschriebenen Besonderheiten seiner Epithelauskleidung beibewahrt. Im Grunde der Trachealrinne verschwinden jedoch die ausgezogenen Ecken und die Vorwölbung zwischen ihnen; die Trachealrinne endet in einer scharfen Spitze, wobei sie sich jedoch allmählich in dorso-ventraler Richtung verkürzt und gleichzeitig breiter wird (Taf. 32/33; 35/36, Figg. 15, 16). Weiter caudal erscheint die Trachealrinne ventral abgerundet und von dem dorsalen Darmteil durch eine ins Lumen vorspringende Kante abgegrenzt, der an der Aussenwand eine seichte Furche entspricht (Taf. 35/36, Fig. 17).

Bereits in dem Abschnitte, in welchem die Trachealanlage als flache Rinne auftritt, ist unterhalb derselben das Bindegewebe in Form eines Dreiecks mit dorsal gerichteter Spitze verdickt und von dem umgebenden lockeren Bindegewebe deutlich abgegrenzt (Taf. 32/33, Fig. 12). Weiter cranial weist die ventrale Darmwand nur eine flache, bogenförmige ventrale Ausbuchtung auf, in deren Grunde sich dorsal eine feine, spitzwinklige Erhebung des Epithels ins Lumen auszieht. Ventral ist diese Vorwölbung, wie es bei Betrachtung mit schwacher Vergrösserung den Eindruck macht, von einer verdichteten Bindegewebszone umgeben, die, wie es die Fig. 11 zeigt, der Spitze des in Form eines Dreiecks verdichteten Bindegewebes, von dem oben die Rede war, aufsitzt. Diese verdichtete zellreiche Partie dicht unter dem Epithel ist auch weiter cranial auf 7 Schnitten (zu 7,5 μ Dicke) sichtbar, wobei bereits bei

schwacher Vergrösserung zu erkennen ist, dass das Epithel von ihr nicht scharf geschieden ist (Taf. 32/33, Figg. 9, 10). Die in den weiter caudal gelegenen Schnitten deutlich als craniale Fortsetzung der Trachealrinne auftretende ventrale Ausbuchtung der ventralen Schlunddarmwand verflacht vollkommen in der Kiemenspaltenregion (Taf. 32/33, Figg. 9, 10, 11).

Bei der Betrachtung dieser Region mit stärkeren Vergrösserungen stellen sich die Verhältnisse folgendermassen dar. In dem Gebiet lateral von der ventralen Ausbuchtung ist das Epithel der ventralen Darmwand zweireihig und von dem unterliegenden Bindegewebe durch eine deutliche Grenzmembran abgeschieden. Gegen die Medianlinie wird jedoch das Epithel allmählich dicker (Taf. 34, Figg. 18, 19); die Grenze zwischen Epithel und Bindegewebe wird undeutlich, indem die Grenzmembran zunächst nur schwach angedeutet ist, darauf jedoch vollkommen verschwindet. Hierbei scheinen die Epithelzellen sich aus ihrem Verbande zu lösen und ventral ins Bindegewebe vorzurücken, wo sie zwischen den dicht beieinander gelagerten Bindegewebszellen nicht ohne weiteres zu erkennen sind. Im allgemeinen hat dieses mediane Gebiet der ventralen Schlunddarmwand die Form eines Dreiecks, dessen Spitze sich in dem verdichteten unterliegenden Bindegewebe verliert. In dem die verdichtete mediane Bindegewebspartie und das offenbar in ventraler Richtung auswachsende und teilweise sich umlagernde Epithel des medianen Teils der ventralen Schlunddarmwand umgebenden lockeren Bindegewebe sind zahlreiche Mitosen zu erkennen. Mitosen sind auch in dem Epithel der ventralen Schlunddarmwand sichtbar.

Dieses Auswachsen des medianen Abschnittes der lateralen Schlunddarmwand, das bereits in den Abschnitten zu erkennen ist, in denen eine Trachealrinne gebildet ist (Taf. 34, Fig. 19), nimmt cranial zunächst an Intensität zu, tritt daher deutlicher in Erscheinung (Taf. 34, Fig. 18) und erstreckt sich all-

mählich abnehmend in cranialer Richtung durch 9 Schnitte der Serie.

Beim Vergleich dieses Embryos hinsichtlich der Entwickelung der Trachea mit den nächstjüngeren ergeben sich nun folgende Resultate. Bei dem einen der von mir beschriebenen Embryonen von 15 mm Länge beginnt 17 Schnitte cranial von demjenigen, auf welchem noch ein Teil der Schilddrüse sichtbar war, eine ventrale, seichte, spitzwinklige Ausknickung der ventralen Schlunddarmwand, die sich auf 11 Schnitten in caudaler Richtung verfolgen lässt und allmählich verstreicht, worauf im Bereiche von 14 Schnitten weiter caudal die ventrale Schlunddarmwand vollkommen glatt erscheint. Erst nach 14 Schnitten weiter caudal erscheint darauf die Lungenanlage als eine paarige ventro-laterale Ausbuchtung der ventralen Darmwand. Bei dem zweiten Embryo von 15 mm Länge, der in seiner Entwickelung dem ersten gleichlangen um etwas voraus ist, erscheint 23 Schnitte caudal von dem caudalen Ende der Thyreoidea eine Epithelverdickung der ventralen Schlunddarmwand in der Medianebene, die sich auf 3 Schnitten caudal erhält, darauf zunächst ein Lumen aufweist und alsdann in eine Trachealrinne übergeht, die direkt mit den Lungenanlagen in Verbindung steht. Die Trachealrinne erstreckt sich hier bereits über 18 Schnitte: eine vom Darm abgetrennte Trachea ist noch nicht vorhanden, wohl aber sind wie auch bei dem ersten Embryo von 15 mm Länge die Lungenanlagen vom Darm geschieden.

Bei dem Embryo von 18 mm Länge finde ich 24 Schnitte caudal von demjenigen, in welchem noch die Thyreoidea getroffen ist, eine ventrale Epithelverdickung der ventralen Darmwand, entsprechend der Medianebene, sowie eine Wucherung dieses Epithels in ventraler Richtung. Diese Epithelverdickung und Epithelwucherung erstreckt sich in caudaler Richtung über 9 Schnitte; bereits in der Gegend, in der noch die Epithel-

verdickung sichtbar ist, erscheint eine Trachealrinne, die sich caudal über 27 Schnitte erstreckt und darauf in eine vom Darme abgelöste Trachea übergeht, die als solche sich über 10 Schnitte erstreckt und darauf unter Bildung der Bifurkation kontinuierlich mit der Lungenanlage zusammenhängt.

Bei dem ersten Embryo ist somit 17 Schnitte caudal von der Thyreoideaanlage (von dem am meisten caudal sich erstreckenden Ende derselben), d. h. ca. 125 μ caudal, nur eine seichte, spitzwinklige Ausknickung der ventralen Schlunddarmwand vorhanden; von einer eigentlichen Trachealrinne, sowie von einer vom Darm abgetrennten Trachea ist noch nichts zu erkennen. Bei dem zweiten Embryo ist 26 Schnitte caudal vom caudalen Ende der Thyreoidea, d. h. in einer Entfernung von ca. 195 μ, bereits eine Trachealrinne ausgebildet, die sich über 18 Schnitte, d. h. auf einer Strecke von ca. 130 μ hinzieht; eine abgelöste Trachea ist nicht vorhanden. Bei dem letzten Embryo tritt die Trachealrinne 33 Schnitte caudal vom caudalen Ende der Thyreoidea auf, d. h. ist von dieser ca. 250 μ entfernt und erstreckt sich über 27 Schnitte, d. h. auf einer Strecke von über 200 μ, worauf noch eine kurze vom Darm abgelöste Trachea folgt.

Diese Zusammenstellung scheint mir zu erweisen, dass bei Ptychozoon in dieser Entwickelungsperiode ein starkes Längenwachstum der Hals- und oberen Brustregion vor sich geht, infolgedessen ein rasches Auswachsen der Tracheaanlage unter Bildung zunächst einer seichten, darauf jedoch tiefen ventralen Rinne der ventralen Schlunddarmwand in caudaler Richtung vor sich geht, wobei die Trachealrinne zunächst mit der isoliert auftretenden paarigen Lungenanlage vereinigt und darauf vom Darme als ein röhrenförmiges Gebilde abgetrennt wird. Während jedoch in den ersten Stadien der Entwickelung einer seichten Trachealrinne dieselbe caudal von der Kiemenspaltenregion auftritt, erfolgt bei einem Embryo von 15 mm

Länge und deutlicher noch bei einem Embryo von 18 mm Länge ein craniales Auswachsen der Tracheaanlage, jedoch nicht in Form einer Rinne, sondern einer Wucherung und Umlagerung der Epithelzellen des medianen Abschnittes der ventralen Schlunddarmwand, d. h. als eine solide Epithelwucherung.

Bei zwei nächstälteren Embryonen von 20 mm und 22,5 mm Länge sind die Verhältnisse im allgemeinen dieselben wie bei dem Embryo von 18 mm Länge. Auch hier finde ich als eine direkte, craniale Fortsetzung der Trachealrinne, die sich über 21 resp. 24 Schnitte erstreckt, eine Verdickung des mittleren Teiles der ventralen Darmwand, die in cranialer Richtung auf 13 resp. 15 Schnitten sichtbar ist und allmählich abnehmend in einer Entfernung von 16 resp. 9 Schnitten von der Thyreoidea ihr Ende erreicht. Im Bereiche dieser Epithelverdickung ist wie beim Embryo von 18 mm Länge die Grenzmembran zunächst in den weiter caudal gelegenen Schnitten undeutlich und schwindet schliesslich vollkommen, so dass eine Grenze zwischen Epithel und dem verdichteten unterliegenden Bindegewebe nicht festgestellt werden kann. Diese Epithelverdickung und -wucherung, die eine auf dem Querschnitt annähernd dreieckige mediane, solide Zellplatte bildet, ist somit die direkte craniale Fortsetzung der Trachealrinne und erstreckt sich in beiden Stadien viel weiter cranial in die Kiemenspaltenregion als bei einem Embryo von 18 mm Länge. Bei beiden Embryonen tritt jedoch auf der Epithelverdickung eine ventrale Einsenkung auf, die an Tiefe zunehmend direkt in die Trachealrinne übergeht. An ihrem caudalen Ende geht die Trachealrinne in eine kurze röhrenförmige, vom Darme abgeschnürte Trachea über, die in kontinuierlichem Zusammenhange mit der Lungenanlage steht. Bemerkenswert scheint mir der Umstand zu sein, dass im Grunde des mittleren Abschnittes der Trachealrinne auch bei diesen beiden Embryonen sich eine dorsal gerichtete Vorwölbung ausbildet, infolgedessen die Rinne an ihrem Grunde

in zwei lateral gerichtete Spitzen ausgezogen wird, wie es bereits beim Embryo von 18 mm Länge beschrieben worden ist. Weiter caudal wird die Trachealrinne sehr schmal, gleichsam von zwei vorspringenden Wülsten der ventralen Darmwand zusammengepresst.

Eine Bestätigung der bei den Embryonen von 18, 20 und 22,5 mm Länge an kontinuierlichen Querschnitten erhobenen Befunde gibt eine sagittale Schnittserie durch einen Embryo von 25,3 mm Länge. Auf dem Medianschnitt (Taf. 35/36, Fig. 20) und den benachbarten Schnitten dieser Serie ist in der Gegend der Herzventrikelanlage die Trachea (Taf. 35/36, Fig. 20 L.) vom Darme abgeschieden und auf dem Längsschnitte getroffen. Vom Darme scheidet die Trachea eine caudal breite, cranial sich verschmälernde Bindegewebssäule (Taf. 35/36, Fig. Bdg.), die im mittleren Teile des Rumpfes mit einer freien Spitze endet, auf welcher das Epithel des Darmes kontinuierlich in das Epithel der Trachea übergeht. Weiter cranial wird das Darmlumen in dorso-ventraler Richtung weit; in dasselbe ragt von oben ein Zellhaufen (Taf. 35/36, Fig. 20) herein, der cranial vermittelst eines dünnen Stieles mit dem Epithel der Pharynxwand in Verbindung steht. Ventral von diesem Zellhaufen ist ein schmales Lumen als Fortsetzung der Trachea sichtbar. Wie der Vergleich mit den benachbarten Schnitten lehrt, so handelt es sich hier um das Gebiet der Trachealrinne, deren ventraler Abschnitt — der Grund — leicht verbreitert ist. Der in das Lumen des Darmes hineinragende Zellhaufen ist die auf Querschnitten (conf. Figg. 15, 16, 17) deutliche wulstförmige verdichtete, laterale Begrenzungswand der Trachealrinne, die hier in den Schnitt gefallen ist. Auffallend scheint die unterhalb des Zellhaufens vorhandene Öffnung, durch welche das Darmlumen mit der Trachea kommuniziert. Infolge dieser Öffnung macht es den Eindruck, als finde nur in ihr eine Kommunikation des Darmlumens mit dem Trachealumen statt, während sowohl

caudal als cranial die Trachea sich als geschlossenes Rohr fortsetzt. Dem widersprechen jedoch die Querschnittserien, welche dartun, dass die Trachea in ihrem mittleren Teile eine schmale Rinne darstellt, die sich nur caudal auf einer kurzen Strecke kurz vor dem Übergange in ein geschlossenes, vom Darm abgetrenntes Rohr um ein Geringes erweitert, infolgedessen auf einem Sagittalschnitte, wie auf dem geschilderten, die laterale Begrenzungswand auf dieser kurzen Strecke nicht vom Schnitt getroffen ist, während sie weiter cranial, wo die Rinne äusserst schmal wird, noch getroffen erscheint.

Cranial von der Trachealrinne setzt sich jedoch als Fortsetzung ihrer ventralen Wand eine verdickte Partie des Darmepithels fort (Taf. 35/36, Fig. 20 Ep), die zunächst recht hoch, allmählich niedriger wird und in die Epithelauskleidung des Unterkieferwulstes übergeht. Diese verdickte Partie des Pharynxepithels ist die auf den vorher besprochenen Querschnittserien etwas jüngerer Embryonen geschilderte Verdickung und Wucherung des ventralen Darmepithels, die von verdichtetem Bindegewebe umgeben ist und in deren Bereich die Grenze zwischen Epithel und Bindegewebe infolge der ventral gerichteten Wucherung und Umlagerung des Epithels nicht deutlich zu erkennen ist. Dasselbe Verhalten kann auch hier auf einem Medianschnitt festgestellt werden.

Im Vergleich mit den vorhergehenden Stadien lassen sich bei diesem Embryo von 25,3 mm Länge folgende Veränderungen in der Entwickelung der Trachea nachweisen: Die geschlossene vom Darm abgelöste Trachea ist bedeutend länger geworden, während die Partie der Trachealrinne an Länge abgenommen hat. Da sich zu dieser Zeit die Epithelverdickung bis an den Unterkieferwulst erstreckt, so hat dieser Teil — die solide Epithelplatte — als weitere craniale Fortsetzung der Trachealanlage beträchtlich an Länge, und zwar in cranialer Richtung zugenommen, denn in den vorher beschriebenen nächstjüngeren

Stadien begann sie eben in die Kiemenspaltenregion vorzurücken nud hatte nur die Gegend der dritten Kiemenbucht erreicht.

Der folgende von mir untersuchte Embryo hatte eine Länge von 35 mm; seine Extremitäten hatten bereits die vollständige Gliederung erlangt, wobei die Fussplatte bereits Fingerfurchen aufwies. Der Embryo war in eine sagittale Schnittserie zerlegt worden. Der Medianschnitt (Taf. 35/36, Fig. 21), sowie die ihm benachbarten Schnitte erweisen, dass die Trachea in ihrem weitaus grössten Teil vom Darme abgelöst ist (Taf. 35/36, Fig. 21, Trach.). Ihr epithelialer Anteil besteht aus einem hohen einschichtigen und einreihigem Cylinderepithel und wird allseitig von einer verdichteten, zellreichen Bindegewebsschicht umgeben, die vom Epithel durch eine deutliche Grenzmembran geschieden ist. Zwischen Trachea und Darm schiebt sich von caudal wie ein spitz auslaufender Pfeiler eine Bindegewebsschicht (Taf. 35/36, Fig. 20) vor, die in den mittleren Partien aus lockerem Bindegewebe besteht, sich jedoch gegen den Darm und die Trachea, namentlich zur letzteren, zu einem Lager zellreichen, stark verdichteten Bindegewebes gestaltet. In den unteren Abschnitten schmal infolge der starken Ausdehnung des Darmes wird der Pfeiler im cranialen Teile breit, wobei der Darm als enger, zweireihiger Epithelstreifen erscheint und kein Lumen aufweist (Taf. 35/36, Fig. 21, Dr.). Es hat somit in diesem Darmabschnitte eine Verklebung der epithelialen Auskleidung desselben stattgefunden, wobei weder auf dem abgebildeten Schnitte noch auf den benachbarten ein Lumen zu erkennen ist. Das Epithel des Darmes überkleidet die freie Spitze des Pfeilers und setzt sich kontinuierlich in das Epithel der Trachea fort.

Oberhalb des cranialen Endes des Pfeilers erscheint eine Kommunikationsöffnung zwischen Darm und Trachea; der Darm hat ein beträchtlich weites Lumen, das sich durch die Kom-

munikationsöffnung caudal in das Lumen der geschlossenen Trachea, cranial in ein kurzes, bald blind endigendes Lumen erstreckt. Dieser craniale Abschnitt des Lumens der Trachea wird dorsal von einem kompakten Zellhaufen begrenzt, der sich gegen die Spitze des Pfeilers in Form eines schmalen, leichten Schattens fortsetzt (Taf. 35/36, Fig. 21). Weiter cranial geht der erwähnte Zellhaufen in eine kompakte kernreiche Zellmasse über, die zunächst hoch ist und sich in das Lumen des Darmes vorbuchtet und dasselbe sogar einengt (Taf. 35/36, Fig. 21, Ep), darauf schmäler wird und kontinuierlich in die Epithelauskleidung des Zungen- und Unterkieferwulstes übergeht.

Im Vergleich mit dem nächstjüngeren beschriebenen Entwickelungsstadium muss bei einem Embryo von 25,3 mm Länge zunächst erwähnt werden, dass das ganze in Frage kommende Gebiet beträchtlich an Länge zugenommen hat; die Folge davon ist das offenbare, beträchtliche Längenwachstum der Trachea in caudaler Richtung. Ausserdem hat jedoch ein Längenwachstum der Trachea auch in cranialer Richtung stattgefunden, da sie mit ihrem cranialen Abschnitte über die Herzanlage herausgewachsen ist und höher heraufzieht als die Thyreoidea, welche ihren ursprünglichen Platz annähernd beibehalten hat. Während in dem früheren Stadium der Übergang der geschlossenen, vom Darme abgelösten Trachea noch im Gebiete der Herzanlage und unterhalb der Thyreoidea erfolgte, liegt in dem vorliegenden Stadium die Thyreoidea (Taf. 35/36, Fig. 21, Th) bereits unterhalb, d. h. caudal von der Übergangsstelle der geschlossenen Trachea in die Trachealrinne, die auch hier wie dort in ihrem cranialen Teile dermassen schmal ist, dass ihre Kommunikation mit dem Darmlumen auf den Sagittalschnitten nicht getroffen wird, dagegen in den Schnitt ein Teil der wulstförmig vorspringenden Begrenzungswand, d. h. der ventralen, in ihren lateralen Ab-

schnitten verdickten Darmwand fällt, die wie in dem früheren Stadium so auch hier als ein ins Darmlumen hineinragender Zellhaufen erscheint (Taf. 35/36, Fig. 20). In diesem älteren Stadium ist jedoch die Trachealrinne bedeutend kürzer als in dem jüngeren, doch auch hier wird sie kurz vor dem Übergange in die geschlossene Trachea breiter, daher auch auf dem Medianschnitt eine Kommunikationsöffnung mit dem Darme erscheint. Wie bei jüngeren Embryonen so ist auch bei diesem älteren Embryo die direkte Fortsetzung der Trachealrinne ein kompakter Zellhaufen, der aus Epithelzellen besteht und in seinen cranialen Abschnitten ventral nur undeutlich vom unterliegenden verdichteten Bindegewebe sich abgrenzt, da eine eigentliche Grenzmembran fehlt.

Der nächste von mir untersuchte Embryo war desgleichen in eine sagittale Schnittserie zerlegt worden; derselbe befand sich in einem bedeutend weiter vorgeschrittenen Entwickelungsstadium, in dem einzelne Skeletteile aus dem Vorknorpelstadium in dasjenige des Knorpels übergehen, so in der Fig. 22, Taf. 35/36 das Hyoid (H). Die Trachea ist im Vergleich zu dem vorher beschriebenen Stadium weit cranial vorgerückt, d. h. in beträchtlichem Masse cranial in die Länge gewachsen: sie erstreckt sich nunmehr cranial über die Anlage der Hypophyse (Taf. 35/36, Fig. 22, Hyp) hinaus, während sie bei dem nächstjüngeren beschriebenen Embryo von 35 mm Länge dieselbe nicht erreichte. Ein Vergleich der in Sagittalschnitte zerlegten Embryonen von 25,3 mm, 35 mm Länge mit dem nunmehr zu beschreibenden ergibt, dass im Verlaufe der Entwickelungsperiode, in welcher sich diese Embryonen befinden, ein starkes Längenwachstum in cranialer Richtung der ventral vom Darm gelegenen oberen Rumpf- und Halsabschnitte vor sich gegangen ist, gleichzeitig jedoch der Kopf sich aufgerichtet hat. Diese zwei Momente haben nun zunächst ein starkes Längenwachstum in cranialer Richtung des Darmes (vorwiegend seiner ventralen

Wand) und der Trachea verursacht und weiterhin eine gegenseitige Lageverschiebung einiger Organe der Hals- und oberen Brustgegend bewirkt. Eine derartige Lageverschiebung lässt sich auch hinsichtlich der Trachea feststellen. Infolge ihres beträchtlichen cranialen Längenwachstums hat sie die Thyreoidea überwachsen, die zurzeit tief unten in der Halsgegend liegt, während sie in früheren Stadien oberhalb des cranialen Endes der Trachea lag. Die Trachea hat fernerhin die Kiemenspaltenregion durchwachsen, ist in das Gebiet der Hypophysenanlage gelangt, jedoch auch diese überschritten.

Die Trachea ist bei dem beschriebenen Embryo in ihrer ganzen Ausdehnung ein gleichweites Rohr (Taf. 35/36, Fig. 22, Tr), das medial gelagert in gerader Richtung kopfwärts verläuft. Ihre Wand ist von einem hohen Cylinderepithel ausgekleidet, das von einer kontinuierlichen, auf der ventralen Wand mächtigeren verdichteten Bindegewebszone (Taf. 35/36, Fig. 22, Bg) umgeben wird. Nirgends ist jedoch an der Trachea eine Kommunikation mit dem Darme nachzuweisen, nirgends ist in diesem Stadium irgend eine Spur einer Trachealrinne vorhanden. Der auf dem Medianschnitt durch den Embryo von 35,0 mm Länge beschriebene Bindegewebspfeiler zwischen Trachea und Darm erstreckt sich nunmehr bis an das craniale Ende der Trachea, woselbst er mit einer abgerundeten Kuppe, scharf abgegrenzt vom Epithel der Trachea, dicht unter dem Epithel der Pharynxwand endigt. Das in der weitaus grössten Ausdehnung der Trachea gleichweite Lumen endet, in dem oberen Abschnitt derselben plötzlich an Weite abnehmend, in einer spitzen cranial gerichteten Ausbuchtung. Das Epithel, das in den unteren Abschnitten der Trachea vollkommen gleichmässig ist, wird am oberen Ende der Trachea sowohl an der ventralen als auch an der dorsalen Wand höher, bildet darauf einen ins Lumen vorspringenden Wulst, der die Verengerung dieses bewirkt und geht in eine mächtige epitheliale Zellplatte (Taf. 35/36,

Fig. 22, Ep) über, welche gleichzeitig in kontinuierlichem Zusammenhange mit dem Pharynxepithel steht. Diese Zellplatte wölbt sich ein wenig in das Pharynxlumen vor, bildet jedoch ventral eine beträchtliche Vorwölbung. Ventral ist dieselbe durch eine Reihenanordnung der Bindegewebszellen in ihrer grösseren Ausdehnung vom unterliegenden Bindegewebe abgegrenzt; an der äussersten Spitze derselben ist die Grenze zwischen Bindegewebe und Epithel verwischt. Im Bereiche dieser breiten Zellplatte fehlt jedoch die in den unteren Partien der Trachea deutliche Grenzmembran des Epithels. In dem am weitesten cranial gelegenen Abschnitt des Bindegewebslagers zwischen Darm und Trachea ist eine besonders dichte Partie zu erkennen, der auf der ventralen Seite in der Gegend der Epithelvorwölbung ins Trachealumen eine gleiche verdichtete Bindegewebspartie entspricht: dieselbe stellt die Anlage des Cricoids (Taf. 35/36, Fig. 22, C) dar; unterhalb derselben, mit ihr durch eine schmälere verdichtete Bindegewebszone verbunden, ist eine zweite Verdichtung des Bindegewebes sichtbar, die desgleichen eine leichte Vorwölbung ins Trachealumen bewirkt — die Anlage des obersten Trachealringes (Taf. 35/36, Fig. 22, T I).

Der letzte von mir untersuchte Embryo von Ptychozoon befand sich in einem weit vorgeschrittenen Entwickelungsstadium (Taf. 35/36, Fig. 23). Die Skeletteile, wie das Hyoid (Taf. 35/36, Fig. 23, H) und die Basalplatte (Taf. 35/36, Fig. 23, B) sind bereits ausgesprochen knorplig, es sind Muskeln ausgebildet, in der Haut erfolgt die Schuppenbildung. Wie bei dem vorher geschilderten Embryo, so ist auch bei diesem die Trachea ein gleichmässiges Rohr, das sich jedoch noch weiter cranial erstreckt. Die Bindegewebslage zwischen ihr und dem Darme ist bedeutend schmäler geworden, die verdickte, dem Epithel der Trachea anliegende Zone hat sich in einzelne ovale, kompaktere Massen gegliedert — die vorknorplige Anlage der

Trachealringe (Taf. 35/36, Fig. 23, J. t); nach oben zu schliesst die Reihe der Trachealringe eine grössere ovale in die Länge gezogene Knorpelplatte ab, welcher auf der ventralen Seite nur eine schmale Zone von verdichtetem Bindegewebe entspricht. Weiter cranial liegt ventral und dorsal je ein bedeutend grösseres ovales Knorpelfeld, welches das durchschnittene Cricoid (Taf. 35/36, Fig. 23, C) darstellt. Das in den unteren Abschnitten der Trachea gleichmässige hohe Cylinderepithel desselben nimmt im Bereiche des Cricoids an Mächtigkeit zu; durch diese Epithelverdickung, besonders auf der ventralen Wand der Trachea, hauptsächlich jedoch durch das Cricoid wird das Lumen der Trachea eingeengt, infolgedessen an dieser zwei Abschnitte unterschieden werden können: ein unterer, bedeutend längerer mit gleichmässig weitem Lumen, und ein oberer kurzer mit verengtem, cranial spitz auslaufendem und blind endigendem Lumen. Beide Abschnitte werden voneinander durch eine dorsale spitzwinklige, ventrale mehr bogenförmige Vorwölbung der Tracheawand geschieden. Der obere verengte Abschnitt des Trachealumens ist von einer mächtigen Epithelplatte (Taf. 35/36, Fig. 23, Ep) umgeben, die einerseits eine Fortsetzung des Tracheaepithels darstellt, andererseits in direktem Zusammenhange mit dem Pharynxepithel steht. Ventral ist diese Platte durch eine deutliche bogenförmige Grenzschicht vom unterliegenden Bindegewebe abgegrenzt. Im Vergleiche mit dem nächstjüngeren beschriebenen Entwickelungsstadium ist diese Epithelplatte bedeutend mächtiger geworden, erstreckt sich weiter cranial und grenzt ventral direkt an das knorplige Hyoid, von dem es in dem jüngeren Stadium durch eine Bindegewebsschicht getrennt ist. Während jedoch in dem jüngeren Stadium diese Epithelplatte gegen das Lumen der Trachea durch eine deutliche Reihe von Cylinderzellen abgegrenzt war, kann ich bei diesem älteren Embryo eine derartige Lage nicht feststellen. Es macht auf mich den Eindruck, als erfolge bei

dem älteren Embryo eine von unten allmählich fortschreitende Auflockerung und Auflösung der Epithelplatte, infolgedessen das Lumen der Trachea sich allmählich weiter cranial erstreckt. In den weiter lateral gefallenen Schnitten derselben Serie finde ich nun, dass das Lumen der Trachea in der Höhe des Cricoids endigt und sich weiter cranial nur eine schmale blind endigende Spalte fortsetzt, die mit ihrer Spitze ventral gerichtet ist und allseitig von einer deutlichen Schicht von hohen Epithelzellen umgeben wird; in den am weitesten lateral gefallenen Schnitten, in denen noch dieser laterale Abschnitt des Lumens des oberen Tracheaabschnittes oder — wie dieser Abschnitt nunmehr bezeichnet werden kann — des Kehlkopfes sichtbar ist, erscheint derselbe auch nach unten zu durch eine Epithelzellenlage vom Lumen des unteren Tracheaabschnittes abgegrenzt. Dieser Befund ergibt somit, dass das Lumen des oberen Tracheaabschnittes auch von Seite zu Seite verengt ist und dass sich an seinem unteren Teile eine laterale spaltförmige Aussackung gebildet hat. Die weiteren lateralen Schnitte zeigen die knorplige Cricoidplatte und auf ihr das durch eine verdichtete Bindegewebsschicht abgesetzte Arytaenoid als breite cranio-ventral aufsteigende Knorpelplatte. Im Vergleich mit den jüngeren Stadien weisen die beiden letzten ältesten Ptychozoonembryonen somit eine weit cranial aufgerückte allseitig geschlossene röhrenförmige Trachea auf, deren Lumen am cranialen Ende blind endigt, während die direkte Fortsetzung der Trachea eine kompakte Epithelplatte darstellt, die allmählich weiter cranial auswächst, dabei stets kontinuierlich mit dem Pharynxepithel zusammenhängt. An ihrem unteren Ende erfolgt offenbar eine allmähliche Auflösung und Auflockerung der Zellen, infolgedessen das Lumen der Trachea sich allmählich weiter cranial vorschiebt. Im Bereiche des oberen Tracheaabschnittes gestalten sich Verhältnisse, die ihn zum Kehlkopf umbilden.

16
D
Vc
L

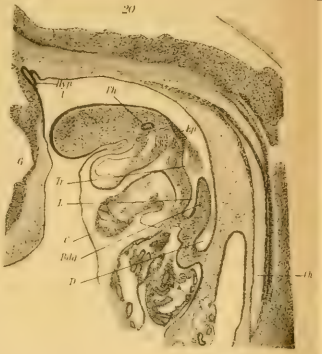
20
Hyp
L
Th
Mf
G
Tr
L
C
Bdd
D
Ch

17
D
Vc
L

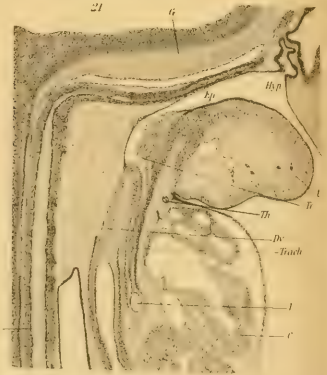
21
G
Hyp
Hf
L
Tr
Th
Dc
Trach
L
Ch
C

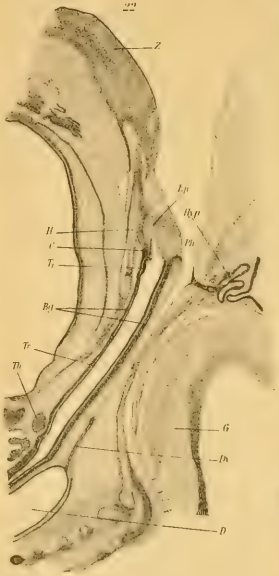
22
Z
Hyp
Hf
H
L
Tr
Bd
Tr
Th
G
Ch
D

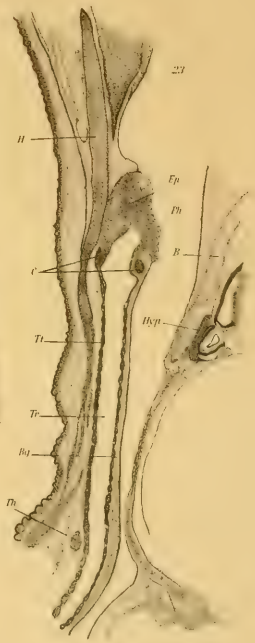
23
H
Hf
Ph
B
C
Hyp
Tr
Tr
Bd
Th

B. Mabuia.

In Übereinstimmung mit den bei Ptychozoon-Embryonen erhobenen Befunden finde ich auch bei jungen Embryonen von Mabuia (7,4 mm bis 8,2 mm Länge), dass die Lunge als eine paarige Ausbuchtung der ventro-lateralen Darmwand in der Gegend der mittleren Herzanlage unabhängig von der Trachea angelegt wird. Bereits bei einem Embryo von 7,5 mm Länge beginnt die Lungenanlage, welche in ihren cranialen Abschnitten als eine Ausbuchtung der ventro-lateralen Ecken des Darmes erscheint, sich in ihrem caudalen Teile vom Darme abzuschnüren. Unmittelbar cranial von der Lungenanlage weist die ventrale Darmwand keinerlei Ausbuchtungen auf. Weiter höher hinauf, unmittelbar caudal vom Kiemenspaltengebiet, erscheinen zwei seichte Ausknickungen der ventralen Schlunddarmwand, von denen die linke sich sowohl cranial als auch caudal weiter erstreckt als die rechte. Cranial lässt sie sich ungefähr bis zur dritten Kiemenspalte verfolgen, wobei sie allmählich flacher wird.

Bei einem Embryo, bei welchem die Extremitäten als ungegliederte Stummel sichtbar sind (von Dr. Pedaschenko als Stad. a[1] bezeichnet), ist die Lungenanlage in ihrem caudalen Abschnitte auf einer grösseren Strecke vom Darme abgesondert, jedoch noch nicht in Verbindung mit der weiter cranial vorhandenen Trachealrinne, die sich cranial bis über die dritte Kiemenspalte erstreckt. Im Bereiche der letzten Kiemenspalte weicht die Trachealrinne nach links aus, während auf der rechten Seite der ventralen Schlunddarmwand eine zweite, seichtere Rinne auftritt, die jedoch nach kurzem Verlaufe wieder verstreicht.

Bei einem Embryo, bei dem die Gliederung der Extremitäten bereits erfolgt ist, wobei dieselben mit breiten, schaufelförmigen Platten, in denen die Finger- resp. Zehenfurchen noch

nicht aufgetreten sind, endigen, ist als direkte craniale Fortsetzung der Trachealrinne eine kurze, solide Zellplatte in Form einer verdichteten Partie des Epithels der ventralen Pharynxwand vorhanden. Die in diesem Stadium erfolgten Entwickelungsvorgänge zeigt der Medianschnitt aus einer Sagittalschnittserie durch einen Embryo, der nur wenig älter war als der vorher erwähnte (Taf. 37/38, Fig. 28). Im Gebiete des Herzens ist eine vom Darme abgetrennte, röhrenförmige Trachea (Taf. 37/38, Fig. 28, Trach) vorhanden, die caudal in die Lungenanlage übergeht, cranial in der Gegend der Mitte der Herzanlage vermittelst einer breiten Öffnung mit dem Darme (Taf. 37/38, Fig. 28, Tr) kommuniziert. Zwischen Darm und Trachea schiebt sich caudal eine Bindegewebsplatte vor, die auf dem Medianschnitt als Pfeiler erscheint; über dessen Spitze schlägt sich das Epithel von dem Darme auf die Trachea über. Durch die Bindegewebsplatte wird auch hier, wie bei Ptychozoon geschildert wurde, das Lumen des Darmes bis zum Schwunde eingeengt. Cranial von der Ausmündungsstelle der Trachea in den Darm erstreckt sich die schmale Trachealrinne, die dermassen schmal ist, dass auf dem abgebildeten Medianschnitt die laterale Begrenzungswand derselben, der wulstförmig sich vorwölbende laterale Abschnitt der ventralen Darmwand in den Schnitt gefallen ist. Von der Trachealrinne erstreckt sich weiterhin cranial eine solide Epithelplatte (Taf. 37/38, Fig. 28, Ep), die verdickte Partie des Phraynxepithels gegen die Wurzel des Unterkieferwulstes. Die Thyreoidea (Taf. 37/38, Fig. 28, Th) ist in diesem Stadium ventral vom Darm abgerückt und liegt in der Gegend ihrer Anlage, jedoch tiefer als das craniale Ende der Trachealrinne, die in den früheren Stadien caudal von der Thyreoideaanlage ihr Ende erreichte.

In den älteren Stadien findet darauf ein allmähliches Aufrücken der Ausmündungsöffnung der geschlossenen Trachea in den Darm statt, wobei sich der Pfeiler zwischen Darm und

Trachea auf Medianschnitten allmählich weiter cranial erstreckt. Gleichzeitig verbreitert sich die als craniale Fortsetzung der Trachealrinne in früheren Stadien auftretende geringe Epithelverdickung der ventralen Pharynxwand zu einer massiven, soliden Epithelplatte, die allmählich weiter gegen den Unterkiefer- und Zungenwulst vorrückt, wobei sich die ventrale Schlunddarmwand in ihrem Bereiche wulstförmig in den Pharynx vorwölbt.

Bei einem Embryo, bei dem die Wirbel beim Übergange aus dem Vorknorpelstadium ins Knorpelstadium sich abzugrenzen beginnen (Stad. d^4 von Dr. Pedaschenko), erfolgt nun ein vollkommener Schluss der Trachealrinne, in dem die Ausmündungsöffnung der geschlossenen Trachea allmählich die solide Epithelplatte an dem cranialen Ende der Trachealrinne erreicht hat. Ein derartiger Zustand erhält sich offenbar längere Zeit, da noch bei bedeutend älteren Embryonen, bei denen die Finger und Zehen bereits deutlich durch tiefe Furchen geschieden sind (Stad. f^2 von Dr. Pedaschenko), die Trachea aus zwei Abschnitten besteht, einem grösseren caudalen, in dem sie in der ganzen Ausdehnung als geschlossenes Rohr mit gleichmässigem Lumen erscheint, und einem kurzen, cranialen, der eine solide Epithelplatte als Fortsetzung sowohl des Tracheaepithels als auch des Pharynxepithels bildet. Das Epithel der Trachea ist im unteren Abschnitte ein hohes Cylinderepithel, das beim Übergange in die craniale Platte an Höhe zunimmt. Die zwischen Darm und Trachea in den früheren Stadien allmählich cranial aufsteigende Bindegewebsplatte ist in diesem Stadium relativ schmäler und endet mit einer abgerundeten Spitze an der Übergangsstelle des Pharynxepithels in die Epithelplatte am cranialen Ende der Trachea. Die der Trachea unmittelbar anliegende Partie der Bindegewebsplatte ist verdichtet, sehr zellreich und erstreckt sich auf dem Längsschnitte in gleichmässigem Zuge längs der dorsalen und

ventralen Wand der Luftröhre; diese ist somit gleichsam wie von einem Futteral umgeben, in dem in diesem Stadium noch keine Knorpeldifferenzierungen zu erkennen sind.

Der älteste von mir untersuchte Embryo von Mabuia war in seiner Entwickelung dermassen weit vorgeschritten, dass in einigen Skeletteilen des Kopfes bereits Knochengewebe aufgetreten war. Der Embryo war in eine kontinuierliche Querschnittserie zerlegt worden. In den unmittelbar caudal von der Zunge gelegenen Abschnitt des Pharynx erhebt sich auf dessen ventraler Wand ein in das Lumen vorspringender, zunächst kleiner, allmählich an Grösse zunehmender Wulst. In den weiter caudal gelegenen Schnitten nimmt der Wulst die Form eines hohen Viereckes an, das weit in das Lumen des Pharynx gegen seine dorsale Wand vorspringt und das Lumen in der Mitte desselben beträchtlich einengt, wobei seine beiden dorsalen abgerundeten Ecken in Gestalt von lateral gerichteten Vorsprüngen sich höher dorsal erheben als die mittlere Partie des Wulstes, die daher vertieft erscheint. 10 Schnitte à 7,5 μ weiter caudal macht sich in der Gegend des Darmteils der Hypophyse zunächst eine geringe Epithelverdickung des mittleren Abschnittes des Wulstes bemerkbar, die anfangs flach oval ist, allmählich rund wird und sich schliesslich ventral auszieht, indem sie sich zu einer Epithelplatte gestaltet, die aus zwei Teilen besteht: einem ventralen kreisförmigen und einer von diesem dorsal zur Pharynxwand ziehenden flachen, kompakten Epithelplatte, die kontinuierlich in das Epithel des Pharynx übergeht. 15 Schnitte caudal vom Anfangsteil der Epithelplatte tritt in ihrem ventralen, kreisförmigen Teil ein kleines Lumen auf, das weiter caudal allmählich an Grösse zunimmt. In derselben Gegend treten auch ventral und lateral von der Epithelplatte Knorpelgebilde auf, ventral in Gestalt einer flügelförmigen Vorknorpelplatte, die mit ihrem Winkel dem Hyoidknorpel aufliegt — der craniale Teil des Cricoids, lateral in Gestalt zunächst einer kleinen, ovalen Platte, die

allmählich an Grösse beträchtlich zunehmend sich zur Anlage des Arytaenoids gestaltet. 15 Schnitte vom Anfangsteil der soliden Epithelplatte, 7 Schnitte caudal vom Beginn des Lumens in ihr wird die Epithelplatte, welche den ventralen kreisförmigen Teil mit dem Pharynxepithel verbindet, in ihrer Mitte beiderseits eingeengt und reisst weiter caudal ein, wobei ein geringer Teil derselben mit dem Pharynxepithel verbunden bleibt und weiter caudal vollkommen schwindet, während der ventrale Abschnitt sich zu einem auf dem Querschnitt kreisrunden Gebilde mit hohem Epithel ausbildet — dem oberen Teil der geschlossenen, röhrenförmigen Trachea. Mit der Abtrennung der Trachea vom Pharynxepithel nimmt allmählich auch der in den Pharynx vorspringende Wulst seiner ventralen Wand an Grösse ab. In den weiter caudal gelegenen Abschnitten umgibt das Cricoid als vollkommen geschlossene, beträchtlich hohe Knorpelplatte allseitig die Trachea; weiter caudal folgt der erste knorplige Trachealring, der schmäler ist als das Cricoid; noch weiter caudal ist die Trachea von einer kompakten Zone verdichteten, ungegliederten Bindegewebes umgeben.

Eine Bestätigung dieses an einer Querschnittserie erhobenen Befundes gibt eine Sagittalschnittserie durch einen Embryo des gleichen Entwickelungsstadiums, bei welchem die craniale Fortsetzung der geschlossenen, in ihrer Gesamtausdehnung gleichmässigen, von einem hohen Epithel ausgekleideten Trachea eine solide breite Epithelplatte darstellt, die sich bis an die Wurzel des Zungenwulstes erstreckt und mit ihrem cranialen Teil in einem weit ins Pharynxlumen vorspringenden Wulst der ventralen Pharynxwand gelegen ist.

Calotes.

Von Calotes standen mir nur relativ ältere Stadien zur Verfügung, bei denen die Lungenanlage bereits deutlich an-

gelegt und vom Darm gesondert war. Bei den jüngsten von mir untersuchten Stadien von 11 mm und 14 mm Länge (Taf. 37/38, Figg. 24, 25, 26) fand ich als direkte craniale Fortsetzung der Lungenanlage eine relativ tiefe Trachealrinne (Taf. 37/38, Fig. 26, Tr), die sich als eine verschmälerte ventral gerichtete Partie des Darmes geltend machte; in seinem dorsalen Abschnitte hat dieser die Form einer quergestellten Spalte. Im Bereiche der letzten (4.) Kiemenspalte (Taf. 37/38, Fig. 25, Th) hat der Schlunddarm eine kompliziertere Form, indem sich seine ventrale Wand im allgemeinen in Gestalt einer viereckigen ventralen Ausbuchtung ausweitet, mit zwei ventral vorspringenden Ecken (Taf. 37/38, Fig. 25, Tr), von denen die linke tiefer ist, sich weiter ventralwärts erstreckt und auf den weiter caudal gelegenen Schnitten in die Trachealrinne übergeht. Oberhalb der letzten Kiemenspalte weist die ventrale Wand des Schlunddarmes ein gefaltetes Aussehen auf; an ihr sind zwei ventral gerichtete spitzwinklige Ausbuchtungen sichtbar, von denen die linke allmählich caudal an Tiefe zunimmt. Noch weiter cranial werden die ventralen spitzwinkligen Aussakkungen der ventralen Schlunddarmwand kleiner und gehen schliesslich in eine seichte bogenförmige Ausbuchtung (Taf. 37/38, Fig. 24, Tr) über, die cranial allmählich verstreicht.

Dieselben Verhältnisse finde ich weiterhin bei einem Embryo von 17 mm Länge. Cranial von der vorletzten (3.) Kiemenspalte weist die ventrale Schlunddarmwand eine seichte, spitzwinklige ventrale Ausbuchtung auf, die weiter caudal tiefer wird, indem sich die ventrale Schlunddarmwand beiderseits von ihr wulstförmig erhebt. In den weiteren caudalen Abschnitten des Schlunddarmes wird die Ausbuchtung zunächst bogenförmig und erhält darauf zwei ventrale Ecken — hat somit die Form eines Viereckes. Im Bereiche der letzten (geschlossenen) Kiemenbucht wird die Ausstülpung breiter, jedoch flacher, indem die wulstförmigen Vorwölbungen der ven-

tralen Schlunddarmwand an Höhe abnehmen. Noch weiter caudal wird die ventrale Schlunddarmwand abermals weiter ausgebuchtet; diese Ausbuchtung ist zunächst breit mit zwei ventralen Ecken (Viereckform), von denen die linke tiefer ventral hinabreicht und allmählich in eine mediane ventral spitzwinklig auslaufende Trachealrinne übergeht, die sich direkt in die Lungenanlage erstreckt; vor dem Übergange in diese wird die Trachealrinne in ihrem Grunde breiter, doch ist sie vom Darme noch nicht abgetrennt. Unmittelbar oberhalb der Bifurkationsstelle deutet eine beiderseitige, laterale, spitzwinklige Einknickung der lateralen Darmwand auf den Beginn einer Abtrennung der Trachea vom Darme. Bei diesem Embryo macht es durchaus den Eindruck, als setze sich die Trachea aus zwei gesonderten Anlagen zusammen: einer cranialen und einer caudalen, von denen die erstere zunächst als ventrale, in caudaler Richtung allmählich an Breite zu, jedoch an Tiefe abnehmende Rinne der ventralen Schlunddarmwand erscheint. Im Bereiche der letzten Kiemenspalte verstreicht sie fast vollkommen. Weiter caudal tritt darauf der zweite caudale Abschnitt der Trachea auf, zunächst in Form einer breiten Rinne von viereckiger Form, an der sich wie bei den jüngeren Embryonen die linke, ventrale Ecke stärker auszieht, eine mediale Lage annimmt und zur medial gestellten, spitzwinkligen Trachealrinne wird, welche kontinuierlich mit der Lungenanlage zusammenhängt.

Einige Abweichung von dem geschilderten Verhalten weist ein älterer Embryo von 19 mm Länge auf, indem bei demselben im Bereiche der dritten Kiemenspalte eine ventrale, seichte Einknickung der ventralen Schlunddarmwand auftritt, die allmählich an Breite und Tiefe zunimmt. Im Bereiche der letzten (4.) Kiemenspalte wird die Ausbuchtung zunächst bogenförmig und zieht sich darauf in zwei Ecken aus, die durch eine mittlere, wulstförmige Vorwölbung der ventralen Schlunddarmwand von-

einander geschieden werden. Der Schlunddarm, der in dieser Gegend im allgemeinen die Form einer Querspalte hat mit einer dorsalen, spitzwinkligen Ausbuchtung und zwei ventralen, kleineren, spitzwinkligen Einknickungen nimmt caudal von der Kiemenspaltenregion beträchtlich an Breite ab. Die ventralen Einknickungen werden zunächst tiefer, darauf verstreicht jedoch die Vorwölbung der Wand zwischen ihnen, infolgedessen eine seichte, allmählich sich vertiefende Trachealrinne entsteht, die kontinuierlich in die Bifurkationsstelle und damit in die Lungenanlage übergeht, welche sich als eine paarige ventro-laterale Ausstülpung der ventralen Darmwand darstellt. Vom Darme abgetrennt ist jedoch nur die Lungenanlage, während die Tracheaanlage noch als Rinne mit dem Darme zusammenhängt.

Eine Bestätigung des an Querschnitten erhobenen Befundes gibt eine Serie von Sagittalschnitten durch einen Embryo von 20 mm Länge. In seinem cranialen Teil unmittelbar caudal von dem hier noch verhältnismässig kleinen Unterkieferwulst ist der Schlunddarm eng, nimmt jedoch caudal in dorso-ventraler Richtung allmählich beträchtlich an Ausdehnung zu und spaltet sich in der Gegend der mittleren Herzanlage in zwei röhrenförmige Gebilde: den dorsal verlaufenden Darm und die ventral gelegene Trachea- und Lungenanlage. Wie bei Ptychozoonembryonen in den entsprechenden Entwickelungsstadien, so schiebt sich auch hier auf dem Medianschnitt zwischen Darm und Trachea ein Bindegewebspfeiler vor, der spitz endigend allseitig vom Epithel umgeben ist, das hier von der ventralen Wand des Darmes auf die dorsale der Trachea übergeht. Oberhalb dieser Stelle ist das Lumen des Darmes am weitesten — es ist das Gebiet der tiefen Trachealrinne, die zunächst breit ist, darauf sich jedoch verschmälert, infolgedessen an der ventralen Wand des Darmes Vorsprünge sichtbar sind, welche Teile der angeschnittenen, lateralen Be-

grenzungswand der Trachealrinne darstellen. Im Bereiche dieses Abschnittes ist das Epithel der ventralen Wand des Darmes (resp. des Grundes der Trachealrinne) hoch, verdickt; als solches erstreckt es sich eine Strecke weit cranial, wobei das Darmlumen auf einer kurzen Strecke sich ventral ausbuchtet als Ausdruck der ventral gerichteten Ausweitung des cranialen Abschnittes der Trachealrinne, wie es auch die Querschnitte durch Embryonen früherer Entwickelungsstadien ergeben. Wie die Sagittalschnittserie zeigt, so liegt die Tracheaanlage noch relativ weitab caudal und erreicht nicht die obere Schlunddarmpartie.

Als wesentlichste Veränderung, als ein Zeichen eines in cranialer Richtung erfolgenden Auswachsens der Tracheaanlage macht sich bei einem etwas älteren Embryo von 21 mm Länge auf einer Querschnittserie als direkte craniale Fortsetzung der sich kopfwärts abflachenden Trachealrinne oberhalb der dritten Kiemenspalte eine solide ventrale Wucherung des Epithels geltend, welche eine medial gelegene Epithelplatte darstellt. Caudal von der letzten (4.) geschlossenen Kiemenspalte, zum Teil auch noch im Bereiche dieser, zieht sich die ventrale Schlunddarmwand in zwei spitze, ventrale Aussackungen aus, die durch einen caudal recht hohen Wulst voneinander geschieden sind. Weiter caudal wird der Wulst allmählich schmäler und verschwindet schliesslich, infolgedessen die beiden lateral von der Medianlinie gelegenen Rinnen sich zu einer medialen relativ breiten Trachealrinne vereinigen.

In den älteren Stadien von Calotes erfolgt ein allmähliches Aufrücken der Tracheaausmündung in den Darm in cranialer Richtung, wobei sich der Bindegewebspfeiler zwischen Trachea und Darm höher hinauf erstreckt, infolgedessen die Trachealrinne, in cranialer Richtung fortschreitend, sich allmählich zu einem Rohr schliesst. Als direkte craniale Fortsetzung der Trachea erstreckt sich stets weiter cranial gegen den Unter-

kieferwulst eine solide mediane Epithelverdickung der ventralen Pharynxwand, welche in ihrem ventralen Abschnitt auf dem Querschnitt kreisförmig erscheint, dorsalwärts jedoch in eine schmale Platte übergeht, welche kontinuierlich mit dem Epithel der Pharynxwand zusammenhängt.

In einem bedeutend weiter vorgeschrittenen Entwickelungsstadium (Taf. 37/38, Fig. 27), in dem die Skeletteile des Kopfes und des Unterkiefers (Hyoid) das Vorknopelstadium aufweisen, stellt die Trachea ein auf ihrem Gesamtverlauf vom Darm abgesondertes Rohr (Taf. 37/38, Fig. 27, Tr) dar, das sich cranial bereits bis an die Hypophysenanlage (Hyp) erstreckt und allseitig von einer Zone verdichteten Bindegewebes wie von einem Futteral umgeben wird. In diesem Stadium hat die Trachea keine Ausmündung in den Darm, da zwischen ihrem cranialen Lumenende und dem Pharynxlumen als ihre direkte Fortsetzung eine solide Epithelplatte (Taf. 37/38, Fig. 27, Ep) vorhanden ist, die sowohl mit dem Epithel des Darmes, als auch mit demjenigen der Trachea kontinuierlich zusammenhängt; gegen diese Epithelplatte, die gleichsam die Ausmündungsöffnung der Trachea in den Darm verschliesst, nimmt das Epithel der Trachea allmählich an Höhe zu. Der oberste Abschnitt der Trachea liegt auf einem in das Pharynxvolumen vorspringenden Wulst, der caudal allmählich, cranial gegen den Unterkieferwulst steil abfällt.

Wie die geschilderten Verhältnisse erweisen, erfolgt somit auch bei Calotes die Anlage der Trachea im Prinzip ebenso wie bei Ptychozoon und Mabuia. Wenngleich in der mir zur Verfügung gestandenen Serie von Calotesembryonen die jüngeren Stadien fehlten und selbst bei den jüngsten von mir untersuchten Embryonen die Lungenanlage mit der Trachealrinne in Verbindung stand, so war dennoch auch hier die paarige Lungenanlage noch deutlich zu erkennen. Als eine affallende Erscheinung muss ich für Calotesembryonen die in den mittleren

Abschnitten der Tracheaanlage wahrgenommene doppelte Rinnenbildung hervorheben, welche auf mehreren aufeinanderfolgenden Stadien beobachtet wurde und daher offenbar eine Eigentümlichkeit der Tracheaentwickelung bei Calotes ist. Beachtung verdient meiner Meinung nach hierbei der Umstand, dass in den jüngeren Stadien die links gelegene Rinne eine bevorzugte Stelle einnimmt, indem sie in die weiter caudal vorhandene mediane Trachealrinne übergeht, während die rechte Rinne verstreicht, indem sie in die Wand der linken Rinne aufgenommen wird. Wie bei Ptychozoon und Mabuia, so schliesst sich auch bei Calotes die Rinne aufsteigend in cranialer Richtung, wobei auch ihre Ausmündungsöffnung in den Darm allmählich cranial aufrückt. Als direkte craniale Fortsetzung der Trachealrinne erscheint in späteren Stadien eine Verdickung des Epithels der ventralen Pharynxwand, die mit dem Aufrücken der Ausmündungsöffnung der Trachea in den Pharynx allmählich mächtiger wird, dabei gegen den Unterkieferwulst aufsteigt und dessen Wurzel allmählich erreicht. In dieser zunächst soliden Epithelplatte entsteht späterhin in ihrem caudalen Abschnitt durch eine allmähliche Ausweitung eine Öffnung als direkte Fortsetzung der Trachealrinne; in späteren Stadien erfolgt jedoch offenbar die weitere Bildung des Lumens durch eine Auflösung von Zellen der Epithelplatte, wie es Sagittalschnitte ergeben.

Die von mir untersuchten Embryonen meiner eigenen Sammlung von Emys lutaria taurica und Lacerta vivipara gehörten älteren Entwickelungsstadien an; ich konnte jedoch auch bei ihnen dieselben Verhältnisse erkennen, wie sie oben bei Embryonen von Ptychozoon, Mabuia und Calotes beschrieben worden sind.

Die Emysembroyenen befanden sich in einem Entwickelungsstadium, in welchem bereits deutlich die Wirbelsäulenanlage hervortritt. In meiner vorläufigen Mitteilung (5) habe ich

einen annähernden Medianschnitt durch einen dieser Emysembryonen abgebildet, auf welchem die Trachea in ihrem caudalen Abschnitt als vollkommen geschlossenes, von hohem Epithel ausgekleidetes Rohr erscheint, welches jedoch mit seinem cranialen Ende in eine solide, kontinuierlich mit dem Pharynxepithel zusammenhängende Epithelplatte übergeht. Letztere bildet hierbei einen hohen ins Pharynxlumen vorspringenden Wulst. Bis zum Anfangsteil der soliden Epithelplatte ist die Trachea ventral und dorsal von einer verdichteten Bindegewebsschicht umgeben, die hier wie dort mit einer abgerundeten Spitze endigt. Auf einem lateral gelegenen Schnitt derselben Serie biegt das Lumen der Trachea an der Grenze zwischen dem geschlossenen Trachealrohr und der Epithelplatte dorsal gegen den Pharynx um und mündet in denselben aus. Hinsichtlich der Entwickelung der Trachea befindet sich somit dieser Embryo in dem Stadium, in welchem die Bildung des Trachealrohres aus einer Trachealrinne ihr Ende erreicht hat und die Kommunikation der Trachea mit dem Darme unterbrochen wird, infolgedessen die Trachea sich zu einem geschlossenen Rohre umbildet, dessen craniale Fortsetzung eine solide Zellplatte darstellt. Durch die zunächst breite Masse von Bindegewebe, welche auf Sagittalschnitten sich in Gestalt eines aufsteigenden Pfeilers zwischen Darm und Trachea einschiebt, wird in der ersten Zeit der Darm eingeengt und sein Lumen zeitweilig zum Schwinden gebracht.

Die 4 Lacertaembryonen meiner Sammlung gehörten einem noch älteren Entwickelungsstadium an als die soeben beschriebenen Emysembryonen: bei ihnen waren die Extremitäten bereits vollkommen ausgebildet. Die Trachea stellte bei ihnen ein vollkommen geschlossenes, von hohem Epithel ausgekleidetes Rohr dar, das keine Kommunikation mit dem Darm aufwies und cranial in eine solide mit dem Pharynxepithel kontinuierlich zusammenhängende mediane Zellplatte überging.

Wie Querschnittserien durch gleichaltrige Embryonen erweisen, so bestand auch bei den Lacertaembryonen wie bei den ältesten Mabuiaembryonen die Trachea aus zwei Abschnitten, einem dorsalen in Gestalt einer medianen mit dem Pharynxepithel zusammenhängenden Epithelplatte und einem ventralen, der jedoch abweichend von der bei Mabuia beobachteten Kreisform die Gestalt einer Platte hatte, welche senkrecht zum dorsalen Abschnitt — der median gestellten Platte, angeordnet war.

Zusammenfassung und Besprechung der Untersuchungsergebnisse.

Meine vorwiegend an Embryonen von Ptychozoon, Calotes und Mabuia angestellten Untersuchungen ergeben zunächst in Übereinstimmung mit den von Hochstetter (2) gemachten Beobachtungen an Emys lutaria, Anguis fragilis und Lacerta agilis, dass auch bei jenen Reptilienformen die erste Lungenanlage eine paarige ist und in der Gegend der Mitte der Herzanlage als Ausbuchtung der Darmwand an der Grenze ihrer lateralen und ventralen Wand auftritt.

Wie die geschilderten Befunde an Ptychozoon- und Mabuiaembryonenen ergeben, so erfolgt die erste Entwickelung der Lungenanlage unabhängig von der Anlage der Trachea, mit welcher sie erst in einer späteren Entwickelungsperiode sich vereinigt.

Die erste Anlage der Trachea erscheint etwas später als diejenige der Lungen, und zwar als eine seichte ventral gerichtete Rinne der ventralen Darmwand caudal von der Kiemenregion, welche in den späteren Entwickelungsstadien in caudaler und cranialer Richtung an Länge zunimmt. Gleichzeitig nimmt die ursprünglich seichte Rinne auch beträchtlich an Tiefe zu. Die Längenausdehnung der rinnenförmigen Anlage in caudaler Richtung nimmt einen raschen Fortgang, so dass

sie bald die Lungenanlage erreicht, wobei bereits offenbar vorher die von Hochstetter als Bifurkationsstelle bezeichnete Vereinigung der beiderseitigen Lungenanlagen durch eine quere Rinne der ventralen Darmwand erfolgt.

Bemerkenswert scheint mir der Umstand zu sein, dass sowohl bei Calotes als auch bei Mabuiaembryonen, und zwar bei ersteren deutlicher ausgeprägt, caudal von der Kiemenspaltenregion zwei Rinnen der ventralen Darmwand auftreten, von denen die linke weiter caudal sich direkt in die median gelegene Trachealrinne fortsetzt, während die rechte allmählich verstreicht und hierbei in die Wand der linken Rinne aufgenommen wird. Den Entwickelungsmodus des caudalen Teiles der Trachealrinne, der sich mit der Lungenanlage vereinigt, habe ich leider bei keiner der von mir untersuchten Formen mit Sicherheit feststellen können. Während der obere unmittelbar caudal von der Kiemenspaltenregion entstehende Abschnitt deutlich als eine ursprünglich seichte allmählich sich vertiefende rinnenförmige Ausbuchtung der ventralen Darmwand in Erscheinung tritt, lässt sich im caudalen Abschnitt der Trachealanlage die Bildung einer Rinne durch Ausbuchtung der Darmwand direkt nicht beobachten; es ist daher möglich, dass hier derselbe Entwickelungsgang der Trachea vor sich geht, wie ihn Greil (1) für Amphibien angegeben hat, nämlich durch eine Annäherung der ventro-lateralen Wandabschnitte des Darmes, welche sich wulstförmig ins Lumen erheben und dabei eine Spalte zwischen sich lassen.

Gleichzeitig mit einer Längenausdehnung der Trachealrinne in caudaler Richtung bis zu ihrer Vereinigung mit der Lungenanlage erfolgt eine weniger rasch fortschreitende Längenausdehnung derselben in cranialer Richtung, die sich zunächst als ein allmähliches Vorrücken des cranialen Endes der Trachealrinne in die Kiemenspaltenregion geltend macht. Bei diesem Aufwärtsrücken des cranialen Teils der Tracheaanlage

erscheint sie auch hier zunächst als eine seichte, sich allmählich vertiefende Rinne.

Die Längenausdehnung der Trachea ist jedoch in dieser Zeit eine beträchtliche, da gerade in dieser Zeit das Längenwachstum des oberen Körperabschnittes — des Halses — ein beträchtliches ist, wie es der Vergleich der gegenseitigen Lageverhältnisse der in diesem Gebiet gelegenen Organanlagen in früheren und späteren Entwickelungsstadien erweist.

Die Entfernung der Herzanlage von der Kiemenspaltenregion ist in den späteren Stadien eine viel grössere als in den früheren. Die Folge dieses Längenwachstums der Halsregion ist das verstärkte Längenwachstum der medial verlaufenden Organe: Darm und Trachea. Als ein Kriterium für das bedeutende Längenwachstum namentlich der letzteren scheinen mir besonders wichtig die Lagebeziehungen der Thyreoidea zu ihr zu sein; während bei der Anlage beider Organe die Thyreoidea in weiter Entfernung cranial von der Tracheaanlage gelegen war, ist dieselbe nach ihrer Abtrennung von der Darmwand dem cranialen Ende der Trachea genähert und in späterer Zeit gar unterhalb, caudal von dem cranialen Ende der Trachea gelegen. Die Lagebeziehungen zwischen Thyreoidea und Herzanlage haben sich jedoch nicht geändert, so dass meiner Meinung nach von einem Hinabrücken der Thyreoidea wohl kaum die Rede sein kann. Das Längenwachstum des Halses betrifft hauptsächlich die ventral vom Darme gelegenen Abschnitte desselben und wird zum Teil durch die Streckung des Kopfes bedingt, infolgedessen dasselbe hauptsächlich die ventrale Darmwand und die Trachea betrifft.

Nach der Vereinigung der Trachealrinne mit der Bifurkationsstelle beginnt eine allmähliche Abtrennung der ersteren von der ventralen Darmwand, indem durch vordringendes Bindegewebe der ventro-laterale Teil der Darmwand beiderseits von der Trachealrinne gegen das Lumen vorgedrängt wird bis zu

einer Vereinigung der ins Lumen vorspringenden Längsleisten. Das Resultat dieses Vorganges ist die Bildung einer vom Darm abgelösten röhrenförmigen Trachea.

Die Ablösung der Trachea vom Darme erfolgt in cranialer Richtung, wobei dicht oberhalb des cranialen Endes der vom Darm abgelösten Trachea dieselbe durch eine breite Kommunikationsöffnung sich in den Darm eröffnet. Die seitlich vordringenden und die Trachea vom Darme abtrennenden Bindegewebsmassen machen auf medianen Sagittalschnitten den Eindruck eines cranial aufsteigenden Pfeilers, auf dessen Spitze das Epithel des Darmes direkt in das Epithel der Trachea übergeht, wobei das Lumen des tiefer gelegenen Darmabschnittes zeitweilig durch Aneinanderpressen seiner Epithelauskleidung schwindet.

Oberhalb der jeweiligen Kommunikationsöffnung zwischen Darm und Trachea, die mit der fortschreitenden Entwickelung allmählich höher hinaufrückt, wird die Trachealrinne durch die seitlich andrängenden Bindegewebsmassen zu einer schmalen Spalte zusammengepresst, die jedoch an ihrem Grunde (am ventralen Ende) sich kolbenförmig erweitert.

Bereits zu Beginn der Bildung einer geschlossenen Trachea in dem caudalen Abschnitt derselben ist am cranialen Ende der verflachenden Trachealrinne im Kiemenspaltengebiet eine ventral gerichtete Wucherung des Epithels der ventralen Darmwand wahrnehmbar, die zu einer Verdickung des Pharynxepithels führt. Die Wucherung macht sich zunächst dadurch geltend, dass das Pharynxepithel mehrschichtig und seine Grenze mit dem unterliegenden Bindegewebe undeutlich wird, infolge Schwundes der Grenzmembran zwischen beiden. In einigen Stadien ist es deutlich zu erkennen, dass die Epithelzellen ventral gegen das Bindegewebe vorrücken und zwischen den Bindegewebszellen sich vorschieben, infolgedessen es in

25

25

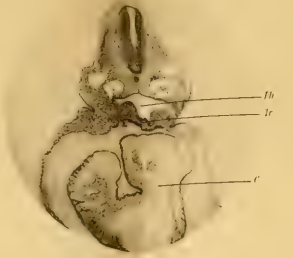

26

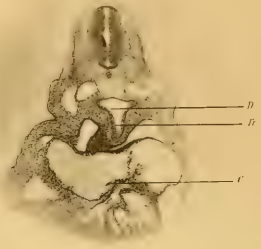

27

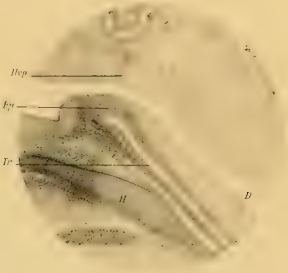

28

Verlag v. J. F. Bergmann, München

diesem Abschnitt den Eindruck macht, als erfolge hier ein direkter Übergang von Bindegewebe in Epithel.

Diese Wucherung des Pharynxepithels am cranialen Ende der Trachealrinne führt zur Bildung einer kompakten median gestellten Epithelplatte, die beständig an Ausdehnung sowohl in ventraler als in cranialer Richtung zunimmt und schliesslich die Wurzel des Unterkiefer- und Zungenwulstes erreicht, worauf sie den medianen Teil der ventralen Pharynxwand wulstförmig ins Lumen vorbuchtet.

Unterdessen hat der Vorgang der Abtrennung der Trachea vom Darme in cranialer Richtung seinen Fortgang genommen und schliesslich zu einer vollständigen Ablösung derselben vom Darme bis zu dem Beginne der soliden Epithelplatte geführt. Die Trachea setzt sich daher in dieser Entwickelungsperiode aus zwei Teilen zusammen: dem geschlossenen Trachealrohr von beträchtlicher Ausdehnung, um welches das Bindegewebe sich futteralartig verdichtet, und einem cranialen Endstück, das aus einer soliden medianen Epithelplatte besteht, in welche der Epithelbelag der Trachea übergeht und welche eine direkte Fortsetzung des Pharynxepithels darstellt.

Diese Epithelplatte bleibt verhältnismässig lange Zeit erhalten, da sie auch bei den ältesten untersuchten Embryonen vorhanden ist; an ihrem caudalen Ende geht jedoch eine allmähliche Auflockerung des Zellverbandes und offenbar eine Auflösung von Zellen vor sich, die das allmähliche craniale Vorrücken des Trachealumens zur Folge hat. In späteren Entwickelungsstadien, bei den ältesten Embryonen erscheint der ventrale Teil des caudalen Abschnittes der Epithelplatte in Gestalt einer ovalen, später kreisförmigen Verdickung oder einer frontal gestellten kurzen Epithelplatte, wobei in beiden Fällen ein Lumen auftritt. Es findet somit in diesem Teil der Epithelplatte eine allmähliche Umordnung und Umlagerung der Zellen statt. Durch lateral sich vorschiebendes Bindegewebe

wird der dorsale Teil der Epithelplatte durchtrennt und damit die Ablösung der Trachea vom Darme vollzogen. Den Durchbruch des Trachealumens in den Schlunddarm, die Bildung des Aditus ad laryngem habe ich nicht beobachtet, augenscheinlich erfolgt er in viel späterer Zeit.

Wie die Beobachtung an älteren Embryonen, bei denen bereits die Skeletteile des Laryngotrachealrohres angelegt werden, ergibt, so entspricht die solide Epithelplatte ihrer Lage nach dem Larynx, demjenigen Abschnitt des Laryngotrachealrohres, in dessen Wandungen als Skeletbestandteile das Cricoid und das Arytaenoid gebildet werden.

Selbstredend ist es nicht zulässig, auf Grund einer Untersuchung von Vertretern einer Wirbeltierklasse allgemeine Schlüsse zu machen. Ziehe ich jedoch die Untersuchungen von Greil (1) an Amphibien in Betracht, sowie diejenigen von Hochstetter (3) an Reptilien, so glaube ich die Annahme aussprechen zu dürfen, dass, da nach den Untersuchungen von Greil bei Amphibien die Lungenanlagen als selbständige Gebilde unabhängig von der Trachea auftreten, da dasselbe Verhalten Hochstetter und ich für eine Reihe von Reptilien bestätigt haben, die ganze Trachea bis zur Bifurkationsstelle eine phylogenetisch spätere Erwerbung darstellt, die sich secundär mit den Lungen in Verbindung setzt. Wie ich es bereits in meiner vorläufigen Mitteilung ausgesprochen habe, so ist in Berücksichtigung des Entwickelungsmodus des cranialen Teiles der Trachea bei Reptilien, der auf eine caenogenetische Bildung hinweist, die Annahme wahrscheinlich, dass dieser Abschnitt des Laryngotrachealrohres eine phylogenetisch noch spätere Erwerbung ist.

Nach Untersuchungen an Ganoiden und Dipnoern gelangt Wiedersheim (6) zu folgendem Resultat: „Auf Grund des einheitlichen, in der gesamten Circumferenz des Kopfdarmes in gleicher Weise zur Verfügung stehenden Bildungsmaterials

und der gleichen Innervation können sich alle die genannten Organe (die Schwimmblase und der Larynx dorsalis von Lepidosteus und Amia, die Lunge und der Larynx ventralis von Polypterus, der Dipnoer, Amphibien und Amnioten) sowohl im dorsalen als auch im ventralen Bezirk des Kopfdarmes entwickeln. Geschieht diese Entwickelung dorsal, so ist das Resultat in der Regel eine Schwimmblase. Dieselbe kann aber, falls sie weit vorn, d. h. im Anschluss an die Branchialregion entsteht, unter dem Einflusse der äusseren Lebensbedingungen und unter gleichzeitiger Herausbildung eines mit wichtigen Funktionen betrauten Kehlkopfes eine respiratorische Bedeutung gewinnen. Insofern kann sie als Lunge bezeichnet werden, hat aber als solche mit dem gleichnamigen Organ der Amphibien und Amnioten phylogenetisch nichts zu schaffen."

Wird jedoch der Umstand berücksichtigt, dass bei den Ganoiden und Dipnoern der Larynx dorsalis resp. ventralis caudal von der Kiemenspaltenregion, in der Gegend des Herzens gelegen ist, d. h. in der Gegend, wo bei Amphibien- und Reptilienembryonen die Lungenrinnen angelegt werden, so, meine ich, kann der Larynx dieser Fische mit dem Larynx der Reptilien und möglicherweise auch der Amphibien nicht verglichen werden. Ich bin vielmehr der Ansicht, dass die Lunge von Polypterus, der Amphibien und Amnioten in der Tat, wie auch die Schwimmblase von Lepidosteus, Amia im Bereiche desselben Mutterbodens entstehen, dass jedoch die Trachea mitsamt dem Larynx der Amnioten (möglicherweise auch der Amphibien) eine spätere phylogenetische Bildung ist, die offenbar mit der Lungenatmung ihre Entwickelung beginnt.

Die Befunde einer Larynx ventralis bei Polypterus und einer Larynx dorsalis von Lepidosteus und Amia weisen darauf hin, dass an der Ausmündungsstelle der Lunge und der Schwimmblase in Zusammenhang einer möglichen Luftatmung

Gebilde entstehen können, offenbar durch funktionelle Anpassung, die im Prinzip den Bau des Larynx höherer Tiere dartun.

Die Hauptergebnisse meiner Arbeit sind folgende:

1. Bei Ptychozoon, Mabuia und aller Wahrscheinlichkeit nach auch bei Calotes werden die Lungen als paarige ventrolaterale Ausbuchtungen der ventralen Darmwand in der mittleren Herzgegend angelegt.

2. In einem späteren Entwickelungsstadium tritt caudal von der Kiemengegend, caudal von der letzten Kiemenspalte eine zunächst seichte mediale Rinne der ventralen Darmwand auf, die in den nächsten Entwickelungsperioden in caudaler Richtung auswächst und mit der queren Verbindungsrinne der beiden Lungenanlagen, „der Bifurkationsstelle", sich vereinigt. Diese Rinne wird zur Trachealrinne.

3. Die Bildung der Trachealrinne in ihrem caudalen Abschnitte erfolgt möglicherweise nicht durch Ausbuchtung der ventralen Darmwand, sondern infolge einer Vorwölbung ins Darmlumen der lateralen Abschnitte der ventralen Darmwand durch auswachsendes Bindegewebe.

4. Bei einigen Reptilien (Calotes, Mabuia) erfolgt in dem oberen Abschnitt eine doppelte Rinnenbildung in der ventralen Darmwand, wobei jedoch nur die linke zur Trachealrinne wird, während die rechte in die Wand der linken eingezogen wird.

5. Durch eine allmählich in cranialer Richtung fortschreitende Vorwölbung ins Darmlumen der lateralen Abschnitte der ventralen Darmwand, infolge einer stärkeren Ausbildung des umgebenden Bindegewebes wird die Trachealrinne vom Darme abgeschnürt und gestaltet sich zum Trachealrohr.

6. Während diese Vorgänge am caudalen Ende der Trachea erfolgen, wächst die Trachealrinne auch in cranialer Rich-

tung aus, indem sie sich allmählich ins Kiemenspaltengebiet erstreckt.

7. Da die Halsgegend in dieser Entwickelungsperiode beträchtlich an Länge zunimmt, infolgedessen das Herz scheinbar hinabrückt und ausserdem eine allmähliche Streckung des Kopfes der Embryonen erfolgt, so wächst die Trachea beträchtlich in die Länge und überwächst die Thyreoidea, die ursprünglich weitab cranial vom cranialen Ende der Trachealrinne lag, nunmehr jedoch caudal von dem oberen Ende der letzteren zu liegen kommt.

8. Zu Beginn des Schlusses der Trachealrinne in ihrem caudalen Abschnitte zum Trachealrohr beginnt am cranialen Ende desselben im Gebiete der 4. Kiemenspalte eine zunächst geringe mit der Entwickelung der Embryonen an Ausdehnung zunehmende Wucherung des Epithels der ventralen Pharynxwand in der Medianebene, die sich in späterer Zeit zu einer soliden Epithelplatte gestaltet, welche als direkte Fortsetzung der Trachealrinne sich bis an den Unterkiefer- resp. Zungenwulst erstreckt.

9. Die Epithelplatte am cranialen Ende der Trachealrinne erlangt ihre volle Ausbildung zu einer Zeit, wenn diese bereits in ihrer ganzen Ausdehnung vom Darme abgetrennt ist und sich zum Trachealrohre umgebildet hat. Das obere Ende der Epithelplatte liegt alsdann in einem Vorsprunge der ventralen Pharynxwand.

10. Durch Zellumlagerung wird der ventrale Abschnitt der Zellplatte zu einem im Querschnitte ovalen oder einem frontalgestellten plattenförmigen Gebilde, in dem durch Zellauflösung und Zellumlagerung im Anschluss an das Lumen des bereits ausgebildeten Trachealrohres ein allmählich cranial aufrückendes Lumen entsteht.

Vorliegende Arbeit ist zum grössten Teil im anatomisch-histologischen Laboratorium der Universität St. Petersburg ausgeführt; es sei mir gestattet, Herrn Prof. Dr. A. S. Dogiel, dem Vorstande dieses Laboratoriums, auch an dieser Stelle meinen aufrichtigen, innigen Dank auszusprechen für die jahrelange liebenswürdige Gastfreundschaft, die ich in seinem Laboratorium genossen, für das grosse Entgegenkommen, das ich stets bei ihm gefunden habe und das mich in den Stand setzte, sämtliche Hilfsmittel des Laboratoriums in ausgiebiger Weise auszunutzen, und für das freundschaftliche Interesse, das er mir und meinen Arbeiten stets in hohem Masse entgegengebracht hat.

St. Petersburg, Januar 1913.

Literaturverzeichnis.

1. Greil, A., Über die Anlage der Lungen, sowie der ultimobranchialen (post branchialen, supraperikardialen) Körper der anuren Amphibien. Anatom. Hefte, Heft 89 (Bd. 29, H. 3). 1905. pag. 215 ff.
2. Hesser, Karl, Über die Entwickelung der Reptilienlungen. Anat. Hefte, Heft 88 (Bd. 29, H. 2). 1905.
3. Hochstetter, F., Beiträge zur Entwickelungsgeschichte der europäischen Schildkröte (Emys lutaria Marsili). Denkschriften der Kaiserl. Akademie der Wissenschaften, Wien. Math.-Naturw. Kl. Bd. 84. 1909. pag. 111 ff.
4. Schmalhausen, J. J., Die Entwickelung der Lungen von Tropidonotus natrix. Anatom. Anz. Bd. 27. Nr. 20/21. 1905. pag. 511 ff.
5. Schmidt, V., Zur Entwickelung des Kehlkopfes und der Luftröhre bei den Wirbeltieren. Vorl. Mitt. Anat. Anz. Bd. 35. Nr. 18/19. 1910. pag. 473 ff.
6. Wiedersheim, R., Über das Vorkommen eines Kehlkopfes bei Ganoiden und Dipnoern sowie über die Phylogenie der Lungen. Festschrift zum 70. Geburtstage des Herrn Geheimen Rates Prof. Dr. Aug. Weismann Supplem. VII der Zoolog. Jahrbücher 1904.

Figurenerklärung.

Tafel 32/33.

Figg. 1, 2, 3. Aus einer Querschnittserie durch einen Embryo von Ptychozoon von 7,4 mm Länge.

Fig. 2 gibt einen Schnitt wieder, der 17 Schnitte caudalwärts von dem auf Fig. 1 abgebildeten Fig. 3 einen Schnitt, der 5 Schnitte caudalwärts von dem auf Fig. 2 dargestellten entfernt ist. Der Embryo war in Langscher Flüssigkeit fixiert und mit Cochenille gefärbt worden. Ph. = Schlunddarm; Aob. = Aortabogen; Tr. = Trachelarinne; D. = Darm; Ao. = Aorta; L. = Lungenausbuchtungen; Sp. Splanchnopleura.

Figg. 4, 5, 6, 7, 8. Aus einer Querschnittserie durch einen Embryo von Ptychozoon von 15 mm Länge. Der auf Fig. 5 abgebildete Schnitt ist 8 Schnitte caudalwärts von dem auf Fig. 4, der auf Fig. 6 abgebildete 6 Schnitt caudalwärts von dem auf Fig. 5, der auf Fig. 7 — 8 Schnitte caudalwärts von dem auf Fig. 6, der auf Fig. 8 — 9 Schnitte caudalwärts von dem auf Fig. 7 dargestellten entfernt. Der Embryo war in Sublimat mit Essigsäure fixiert und mit Cochenille gefärbt worden. Ph. = Schlunddarm; Tr. Trachealrinne; L. = Lungenausstülpungen; C. = Herzanlage; D. Darm.

Figg. 9, 10, 11, 12, 13, 14, 15. Aus einer Querschnittserie durch einen Embryo von Ptychozoon von 18 mm Länge. Der auf Fig. 10 abgebildete Schnitt liegt 3 Schnitte caudalwärts von dem auf Fig. 9, der auf Fig. 11 — 2 Schnitte caudalwärts von dem auf Fig. 10, der auf Fig. 12 — 4 Schnitte caudalwärts von dem auf Fig. 11, der auf Fig. 13 — 5 Schnitte caudalwärts von dem auf Schnitt 13, der auf Fig. 15 — 4 Schnitte caudalwärts von dem auf Schnitt 14 dargestellten entfernt. Der Embryo war in Langscher Flüssigkeit fixiert und in Cochenille gefärbt worden. Ph. = Schlunddarm; Tr. = Trachealrinne; D. = Darm C. = Herzanlage; Bg. = verdichtetes Bindegewebe.

Tafel 34.

Fig. 18, 19. Aus derselben Querschnittserie wie Figg. 9—17. Bei stärkerer Vergrösserung gezeichnet (Zeichenapparat nach Abbé, Reichert Obj. 7a

Oc. 2 eingeschobener Tubus, Objekttischhöhe). Der auf Fig. 18 abgebildete Schnitt liegt zwischen den auf Figg. 10 und 11; der auf Fig. 19 zwischen den auf Fig. 11 und 12 dargestellten Schnitten. Phep. = Pharynxepithel; Epverd. = Epithelverdickung als Fortsetzung der Trachealrinne; Bg. = verdichtetes Bindegewebe.

Tafel 35/36.

Figg. 16 und 17. Aus derselben Querschnittserie wie Figg. 9—15. Der auf Fig. 16 abgebildete Schnitt liegt 6 Schnitte caudalwärts von dem auf Fig. 15, der auf Fig. 17 — 4 Schnitte caudalwärts von dem auf Fig. 16 abgebildeten. D. = Darm; Tr. = Trachealrinne; C. = Herzanlage.

Fig. 20. Medianschnitt durch einen Embryo von Ptychozoon von 25,3 mm Länge. Fixiert in Sublimat und Essigsäure, gefärbt in Cochenille. U. = Unterkieferwulst; Hyp. = Hypophysenanlage; Th. = Thyreoidea; Ep. = Epithelverdickung als Fortsetzung der Trachealrinne; Tr. = Trachealrinne; L. = Lungen- und Tracheaanlage; C. = Herzanlage; Bdg. = Bindegewebspfeiler zwischen Darm und Trachealrohr; D. = Darm; Ch. = Chorda dorsalis.

Fig. 21. Medianschnitt durch einen Embryo von Ptychozoon von 35 mm Länge. Fixiert in Sublimat und Essigsäure, gefärbt in Paracarmin. G. = Gehirn; Hyp. = Hypophysenanlage; Ep. = Verdickung des Pharynxepithels als Fortsetzung der Trachealrinne; U. = Unterkieferwulst; Tr. = Trachealrinne; Th. = Thyreoidea; Dv. = Epithelverklebung im Darm; Trach. = Trachealrohr; L. = Lungenanlage; C. = Herzanlage; Ch. = Chorda dorsalis.

Fig. 22. Medianschnitt durch einen älteren Embryo von Ptychozoon. Z. = Zungenanlage; Ep. = Epithelplatte als Fortsetzung des Trachealrohres; Hyp. = Hypophysenanlage; Ph. = Schlunddarm; H. = knorpliges Hyoid; C. = Anlage des Cricoids; TI = Anlage des ersten Trachearinges; Bg = verdichtetes Bindegewebe um die Trachea; Tr. = Trachealrohr; Th. = Thyreoidea; G. = Gehirn; Dr. = Epithelverklebung im Darm; D. = Darm.

Fig. 23. Medianschnitt durch einen älteren Embryo von Ptychozoon. H. = knorpliges Hyoid; C. = Anlage des Cricoids; Tt. = Trachealringe; Bg. = Bindegewebe zwischen Trachea und Darm; Th. = Thyreoidea; Ep. = Epithelplatte als Fortsetzung des Trachealrohres; Ph. = Schlunddarm; B = Basalplatte; Hyp. = Hypophysenanlage.

Tafel 37/38.

Figg. 24, 25, 26. Aus einer Querschnittserie durch einen Embryo von Calotes von 14 mm Länge. Fixiert in Sublimat und Essigsäure, gefärbt in Cochenille. Ph. = Schlunddarm; Tr. = Trachealrinne; D. = Darm; C = Herzanlage.

Fig. 27. Medianschnitt durch einen älteren Embryo von Calotes. Ep. = Epithelplatte als Fortsetzung des Trachealrohres; Hyp. = Hypophysenanlage; Tr. = Trachealrohr; D. = Darm; H = knorpliges Hyoid.

Fig. 28. Medianschnitt durch einen Embryo von Mabuia (Stad. c_2 nach Dr. Pedaschenko). Fixiert in Perenyi's Flüssigkeit, gefärbt in Paracarmin.

U. = Unterkieferwulst; Ep. = Epithelverdickung als Fortsetzung der Trachearinne; Th. = Thyreoidea; Trach. = Trachealrohr; Tr. = Trachealrinne; D. = Darm; C. = Herzanlage.

Die Figg. 1, 2, 3 sind vermittelst des Zeichenprismas von Leitz in Objekttischhöhe bei eingeschobenem Tubus, Objekt. Reichert Nr. 3 gezeichnet worden. Die Fig. 4—17, 20, 21, 22, 23 sind vermittelst des Projektions- und Zeichenapparates von Winkler mit Mikroluminar 16 mm gezeichnet worden, den ich die Möglichkeit hatte, im Alexanderhospital für Männer, gestiftet von deutschen Reichsangehörigen in St. Petersburg, zu benutzen, dank der gütigen Erlaubnis des Herrn Direktors des Hospitals Dr. med. H. Westphalen, dem ich auch an dieser Stelle meinen verbindlichsten Dank ausspreche. Die Photogramme Figg. 24—28 sind vermittelst eines grossen mikrophotographischen Apparates von C. Zeiss im zoologischen Laboratorium der kaiserl. Akademie der Wissenschaften in St. Petersburg angefertigt, dank der gütigen Genehmigung des Herrn Akademikers Dr. W. Salensky, sowie des freundlichen Entgegenkommens des Herrn Laboranten Privatdozenten Dr. K. Dawydoff; beide Herren bitte ich, meinen aufrichtigen Dank anzunehmen.

(Aus der Universitätsaugenklinik zu Leipzig.)

BEITRÄGE

ZUR

ENTWICKELUNG DES MENSCHLICHEN AUGES MIT BESONDERER BERÜCKSICHTIGUNG DES VERSCHLUSSES DER FÖTALEN AUGENSPALTE.

VON

Privatdozent Dr. R. SEEFELDER,
STABSARZT IN LEIPZIG.

Hierzu 20 Textfiguren und 36 Abbildungen auf den Tafeln 39/47.

Einleitung.

Die direkte Veranlassung zu der gegenwärtigen Veröffentlichung gab mir die Bemerkung Keibels in dem grossen Handbuche der Entwickelungsgeschichte von Keibel und Mall, „dass in der Frage, in welcher Weise sich der Verschluss der Augenbecherspalte vollziehe, noch weitere Untersuchungen nötig seien“. Es sind zwar seit dieser Zeit mehrere Arbeiten erschienen, die unser Wissen um ein grosses Stück vorwärts gebracht haben, doch sind wir auch durch sie noch nicht so weit gekommen, dass weitere Beiträge überflüssig erscheinen müssen.

Dies gilt sowohl in bezug auf den Zeitpunkt als auf die Art und Weise des Verschlusses der Becherspalte.

Es versteht sich das ja auch ganz von selbst, wenn man bedenkt, wie selten völlig einwandfreie junge menschliche Embryonen auch heute noch zu erhalten sind, und wie viel Material untersucht und beschrieben sein muss, bis man daraus mit einiger Sicherheit allgemeingültige Gesetze ableiten kann.

Aus der Seltenheit des Materials erklären sich denn auch ohne weiteres die abweichenden Angaben über den Vorgang des Spaltenschlusses, der uns heute besonders beschäftigen soll, da fast jeder Autor nur zu leicht geneigt ist, die an seinem eigenen Material gewonnenen Befunde zu verallgemeinern.

Zuweilen wird auch der Fehler gemacht, dass die bei irgend einem Säugetiere gefundenen Tatsachen ohne weiteres auf den Menschen übertragen werden. Weit entfernt, die hohe Bedeutung, ja die Unentbehrlichkeit der vergleichenden embryologischen Forschung zu verkennen, muss ich doch betonen, dass in dieser Hinsicht eine gewisse Zurückhaltung geboten ist. So vollzieht sich beispielsweise die Entwickelung des vorderen Augenabschnittes und der Netzhautgefässe beim Menschen in mancher Hinsicht wesentlich anders als beim Schwein, Schaf und Kaninchen, und die Augenanlagen sind schon im Stadium der primären Augenblase dadurch unterscheidbar, dass beim Menschen am distalen Pol ein sog. Randschleier entwickelt ist, während er bei den genannten Tieren erst im Stadium des Augenbechers auftritt.

Wie schon der Titel meiner Arbeit besagt, beabsichtige ich diesmal nicht, alle Fragen der ersten Entwickelung aufzurollen, sondern ich werde mich hauptsächlich mit den Spaltbildungen beschäftigen.

Ich rede von Spaltbildungen, weil neuere Untersuchungen von von Szily, Wolfrum, C. Rabl, Bach und Seefelder und besonders von Lindahl gezeigt haben, dass ausser der fötalen Augenspalte auch noch andere Spaltbildungen des Becherrandes vorkommen, die nicht, wie die ersten Untersucher van Duyse und von Szily ursprünglich glaubten, etwas Abnormes, sondern ein regelmässiges Vorkommnis darstellen.

Diese Spaltbildungen des Becherrandes, die ich im folgenden zum Unterschiede von der sog. fötalen Augenspalte als Einkerbungen des Becherrandes bezeichnen werde, sind nach Lindahls eingehenden und verdienstvollen Untersuchungen schon bei ganz jungen Embryonen (von 4,5 und 5 mm Länge) nachweisbar, aber zunächst noch sehr seicht. Später werden sie tiefer und dann zieht an ihrer Stelle des öfteren ein Gefäss in das Auge hinein, was bei den jüngsten Stadien noch nicht der

Fall ist. Die Zahl der Einkerbungen beträgt nach Lindahl stets vier, und zwar liegen sie paarweise zu beiden Seiten der Becherspalte übereinander.

Die Arbeit Lindahls enthält auch wichtige und interessante Mitteilungen über die Form und den Verschluss der Becherspalte. Die bildliche Ausstattung der Arbeit ist aber insofern etwas einseitig, als nur Augenmodelle abgebildet sind. Es dürften deshalb meine mikroskopischen Abbildungen manchem eine willkommene Ergänzung der Lindahlschen Mitteilungen sein.

Bisherige Literaturangaben über den Verschluss der fötalen Augenspalte des Menschen.

Die ersten Angaben über den Verschluss der fötalen Augenspalte des Menschen stammen von Bach.

Bach hat auf dem 29. Heidelberger Ophthalmologen-Kongress von Zumstein und Osaki angefertigte menschliche Augenblasenmodelle demonstriert, aus denen hervorgehen sollte, dass sich die Spalte von vorne nach hinten schliesst. Genauere Angaben sind aber in dem Kongressbericht nicht enthalten.

Seefelder hat auf dem 34. Heidelberger Ophthalmologen-Kongress über einen 19 mm langen, allerdings schlecht konservierten Embryo berichtet, bei dem die Spalte in der Mitte geschlossen, dagegen vorne und hinten noch offen war.

Bald darauf hat von Szily auf Grund der Durchmusterung von zahlreichen Serien und der Anfertigung von Plattenmodellen die Angabe Seefelders bestätigt, dass sich die Becherspalte zuerst in der Mitte schliesst.

In dem Atlas von Bach und Seefelder ist eine Anzahl von Schnitten embryonaler Augen abgebildet, die das gleiche Verhalten der Augenspalte in einem gewissen Entwickelungsstadium demonstrieren.

In Rabls „Entwickelung des Gesichts“ zeigt die Augenanlage des 11,3 mm langen Embryo (Piering) eine wenigstens vorne noch offene Augenspalte.

Druault gibt in seiner vorzüglichen Darstellung der Entwickelung des menschlichen Auges an, dass er bei einem 12 mm langen Embryo die gleiche Anordnung der Becherspalte gefunden habe wie Seefelder, dass sie jedoch bei 14 mm langen Embryonen vollständig geschlossen gewesen sei.

In der schönen Arbeit von Magitot über die Entwickelung der menschlichen Netzhaut ist ein Sagittalschnitt durch den vorderen Augenabschnitt eines 12 mm langen Embryos abgebildet, in dem die Becherspalte noch geöffnet ist.

Lindahl hat die Augenspalte bei einem 9 mm langen Embryo noch in ihrer ganzen Ausdehnung offen, hingegen bei 10—14,5 mm langen Embryonen in ihrem mittleren schon vorher engeren Teile geschlossen gefunden. Eine Andeutung des vorderen und hinteren Endes der Spalte hat er noch bei einem 17,1 mm langen Embryo gefunden und zwar bestand der vordere Rest aus einem seichten Einschnitt des Becherrandes, während das hintere Ende in einen gefässhaltigen ganz im Bereiche des Augenblasenstiels befindlichen Kanal umgewandelt war. Eine „nahezu kreisförmige“ Pupillaröffnung, bei der also alle Einkerbungen ausgeglichen waren, hat er erst bei einem 31,5 mm langen Embryo gefunden.

Beachtenswert erscheint die Ansicht Lindahls, dass nicht bewiesen sei, dass sich die Spalte am Becherrande durch eine Verlötung der Becherränder schliesse (Seefelder), sondern dass sie sich auch ohne diesen Vorgang allmählich ausgleichen könne. Auf diese Frage komme ich noch zurück.

Léser gibt an, dass bei einem Embryo von 9,5 mm Länge von der Augenspalte nur noch eine Öffnung für den Eintritt der Blutgefässe geblieben, und dass bei einem 9,7 mm langen Embryo die Augenblasenspalte noch ganz deutlich sei.

1

2

5

6

3

4

7

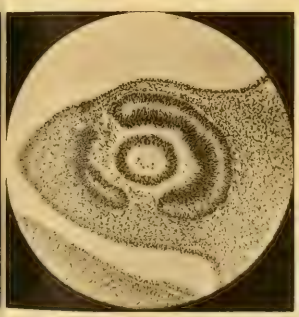

8

E. Schreiber, G. m. b. H., Stuttgart

J. F. Bergmann, Verlagsbuchhandlung, Wiesbaden

Eigenes Material und Technik.

Meine Mitteilungen stützen sich auf die Untersuchung von 8 menschlichen Embryonen von 5 mm, 6,5 mm, 8,0 mm, 9 mm, 9,2 mm, 12,7 mm, 14,5 mm und 19 mm grösster Länge, die sich sämtlich in meinem Besitze befinden und die ich mit Ausnahme der beiden jüngsten dem grossen Entgegenkommen meines Kollegen Dr. Barth in Stargard verdanke. Ich benütze mit Freuden jede sich bietende und so auch die heutige Gelegenheit, dem genannten Kollegen für das mit ausserordentlicher Geschicklichkeit und Sachkenntnis gesammelte kostbare Material meinen herzlichsten Dank auszusprechen.

Die Konservierung aller dieser Embryonen entspricht den strengsten Anforderungen. Die Kernteilungsfiguren sind nur bei dem jüngsten und ältesten etwas verklumpt, bei den übrigen zumeist ganz frisch und zahlreich.

Die Einbettung geschah durchwegs in Paraffin, bei dem 6,5 mm langen Embryo leider zum Nachteil des Präparates, das trotz vorsichtigster Behandlung auf eine mir unerklärliche Weise nicht unerheblich geschrumpft ist.

Bei der Wahl der Schnittrichtung bin ich sehr von der Regel abgewichen. Ich habe nämlich die meisten Embryonen zur Hälfte in eine sagittale und zur Hälfte in eine Querschnittserie zerlegt und zwar habe ich dies in der Absicht getan, jeden Abschnitt der Augenanlage in der für ihn günstigsten Schnittrichtung zu Gesicht zu bekommen. Legt man nämlich nur Querschnittserien an, so erhält man zwar gute Bilder von dem vorderen Augenabschnitt, dagegen zeigt sich die Becherspalte zuweilen von einer ganz unvorteilhaften Seite. Macht man aber nur Sagittalschnitte, dann rollt sich zwar die Becherspalte in der denkbar anschaulichsten Weise auf, aber die Verhältnisse des vorderen Augenabschnittes, z. B. die Beziehungen der Linse zum Ectoderm, die erste Anlage der Hornhaut usw. lassen

sich nur sehr schwer übersehen. Ich bin mir nun wohl bewusst, dass mein Vorgehen das Missfallen manches Embryologen erregen wird, da die genannten Mängel durch die Anfertigung von Modellen wenigstens teilweise wieder auszugleichen gewesen wären, und ich hätte mich vielleicht auch nicht zu dieser für das Studium des ganzen übrigen Embryos sehr ungünstigen Schnittrichtung entschlossen, wenn ich nicht durch die Herausgabe eines Atlas zur Entwickelungsgeschichte des menschlichen Auges besonderen Wert auf die Gewinnung von in jeder Hinsicht lehrreichen Vorlagen bzw. Abbildungen legen müsste. Die Embryonen von 5 mm und 9,2 mm Länge sind übrigens durchgehends sagittal geschnitten.

Was die Altersbestimmung meiner Embryonen anlangt, so habe ich nach dem Beispiele von C. Rabl versucht, den Zeitpunkt der letzten Kohabitation sowie der letzten Menses zu erfahren, da ja bekanntlich die Länge des Embryos keineswegs allein dafür ausschlaggebend ist. Leider ist mir dies nur bei einigen wenigen Embryonen möglich gewesen.

Da die allgemeine Entwickelung, zumal auch die äussere Körperform für die Beurteilung des Alters nicht minder wichtig ist als die Längenbestimmung, werde ich im folgenden auch darauf kurz eingehen. Von einigen Embryonen (12,7 mm, 14,5 mm und 19 mm) habe ich möglichst naturgetreue Zeichnungen herstellen lassen, die in dem bereits genannten Atlas von Bach und Seefelder wiedergegeben sind.

Das Verhalten der Augenspalte vor ihrem Verschlusse.

Über das mikroskopische Verhalten der Augenspalte des Menschen vor ihrem Verschlusse habe ich keine genaueren Angaben finden können. Lindahl schildert zwar die Form der Spalte und betont besonders, dass sie in der Mitte sehr eng sei, während sie sich vorne am Becherrand und hinten am

Augenblasenstiel ziemlich weit winkelförmig öffne, geht aber nicht näher auf das mikroskopische Verhalten ein. von Sziły scheint geneigt zu sein, die von Hugo Fuchs eingehend beschriebenen Gefässverhältnisse des embryonalen Kaninchenauges ohne weiteres auf den Menschen zu übertragen, was aber, wie ich im folgenden zeigen werde, hinsichtlich der Becherspalte nicht ohne jede Einschränkung zulässig wäre.

In teratologischen Abhandlungen findet man gewöhnlich die Angabe, dass der Raum zwischen den Augenblasenrändern von zelligem Mesoderm und der Arteria hyaloidea oder noch allgemeiner von Gefässen eingenommen werde, doch scheinen bis heute keine ganz genauen Vorstellungen von den Beziehungen dieser Gebilde zueinander und zu ihrer Umgebung zu existieren.

Da die Augenblasenränder schon sehr bald nach der Umbildung der Augenblase in den Augenbecher der Vereinigung zustreben, ist das Beobachtungsmaterial, das sich in dem Stadium des eben ausgebildeten Augenbechers befindet, naturgemäss nur sehr klein. Zur genaueren Erläuterung füge ich hinzu, dass die Bildung des Augenbechers nach unseren bisherigen Kenntnissen bei Embryonen von etwa 4,75 bis 4,9 mm einsetzt und bei etwa 5 mm langen Embryonen bereits vollzogen ist. Da ferner bei 8—9 mm langen Embryonen bereits ein teilweiser Verschluss der Becherspalte erfolgt zu sein pflegt, kommen für das Studium der uns in diesem Kapitel beschäftigenden Frage vorzugsweise nur Embryonen von etwa 5—8 mm in Betracht.

1. Embryo von 5 mm grösster Länge.

Die Augenanlage dieses Embryos ist von mir bereits auf der 34. Versammlung der Heidelberger ophthalmologischen Gesellschaft demonstriert worden. Auch in dem Atlas von Bach und Seefelder sind einige Schnitte abgebildet worden.

Der Embryo wurde mir seinerzeit von Stabsarzt Bischoff innerhalb des intakten Amnions übergeben. Die Ausstossung

des Eies (Spontanabort) war einige Stunden vorher erfolgt und das Ei in schwachen Alkohol eingelegt worden. Ich selbst brachte es sofort in Zenkersche Lösung. Die Messung des Embryos habe ich vor der Härtung in Alkohol vorgenommen. Der Embryo war stark gekrümmt und spiralig gedreht, doch habe ich mir nicht notiert, nach welcher Seite die Schwanzspitze gerichtet war. Die äusseren Umrisse des Embryos (Kiemenbögen, Riechgrube usw.) waren fast ebenso gut ausgeprägt wie bei etwas längeren (7—8 mm) Embryonen.

Sie stimmen im allgemeinen mit der Abbildung X auf Tafel I der Keibelschen Normentafel überein.

Die Augenanlagen waren nur mit Mühe zu erkennen, man hatte aber den unbestimmten Eindruck, dass an ihrer Stelle eine kleine grübchenförmige Vertiefung, die Linsengrube, vorhanden war.

Die Schnitte verlaufen nicht genau parallel zum Aequator bulbi, sondern etwas schräg in der Richtung von hinten oben nach vorne unten[1]), so dass die Becherspalte erst spät in den Schnitten erscheint. Zudem hängt bekanntlich bei so jungen Stadien der dorsale (obere) Abschnitt etwas über, so dass er auch bei streng paralleler Schnittrichtung anfangs allein getroffen wird.

Das Linsenbläschen ist noch weit nach der Amnionhöhle zu geöffnet. Das äussere und innere Blatt des Augenbechers sind noch durch einen grossen und anscheinend nicht bloss artifiziell erzeugten Abstand voneinander getrennt. Das äussere Blatt enthält noch keine Spur von Pigment.

Die Becherspalte erstreckt sich vom Becherrande bis zum Ansatze des Sehstiels, greift aber nicht auf den Stiel selbst hinüber.

[1]) Diese Richtungsbezeichnung ist der Lage des ausgewachsenen Organs entpsrechend gewählt.

9

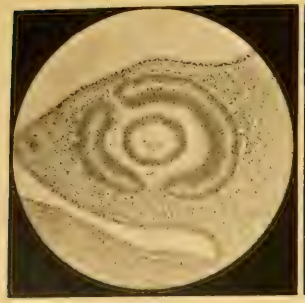

10

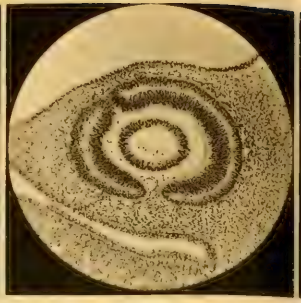

13

14

11

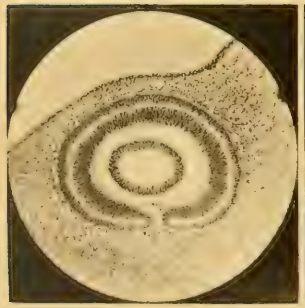

12

15

16

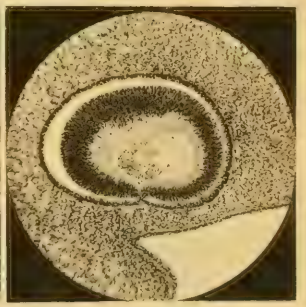

E. Schreiber, G. m. b. H., Stuttgart

J. F. Bergmann, Verlagsbuchhandlung, Wiesbaden

Das Verhalten der Becherspalte ist in den folgenden Textabbildungen veranschaulicht. Ich habe sämtliche durch die Becherspalte gehenden Schnitte zeichnen lassen und dabei besonders auf eine genaue Wiedergabe der Gefässverhältnisse geachtet. Dies ist in diesem Falle leicht gelungen, weil das ganze Gefässsystem wie in einem Injektionspräparat prall mit Blut gefüllt ist.

Textfigur 1.

Textfig. 1 entspricht einem Schnitt in der Nähe des Becher- (bzw. Pupillar-)randes, der auf der einen (in der Abbildung linken) Seite eben getroffen ist. Der Becherrand weist hier eine allerdings nur in zwei Schnitten nachweisbare Unterbrechung auf, die einer Einkerbung des Becherrandes entspricht. Auf der anderen Seite ist bereits ein mehr stielwärts gelegener Teil der Augenanlage getroffen. Die Becherspalte ist in diesem Schnitte noch nicht enthalten. Vielmehr ist das mächtige Gefäss im unteren (ventralen) Abschnitt der Augenanlage der Ringarterie zuzurechnen, die den Augenbecherrand kreisförmig umsäumt

und mit dem Gefässnetz der primitiven Choriocapillaris zahlreiche Verbindungen aufweist.

Der nächste Schnitt (Textfig. 2) fällt bereits in den Bereich der Becherspalte. Das zwischen den Becherrändern sichtbare Gefäss entspricht der Verbindungsstelle zwischen dem Ringgefäss und der Arteria hyaloidea. Der Abstand der Becherränder ist durch das Gefäss vollständig ausgefüllt.

Textfigur 2.

Dies ist auch noch bei dem nächsten Schnitte (Textfig. 3) der Fall. Doch ragt hier das Gefäss bereits weiter in den Glaskörperraum hinein. Ausserdem weist es auf der einen Seite einen nach aussen (ventral) gerichteten kurzen Fortsatz auf, der offenbar mit dem Gefässsystem in der nächsten Umgebung der Augenanlage in Verbindung steht.

Auch im nächsten Schnitt (Fig. 4) ist noch eine Andeutung einer solchen Verbindung zu sehen. Im übrigen finden wir

hier die Arteria hyaloidea noch etwas weiter glaskörperwärts verlagert als in der vorhergehenden Abbildung.

Textfigur 3.

Textfigur 4.

Einen Schnitt weiter (Fig. 5) ist jede Spur eines Zusammenhangs zwischen der Arteria hyaloidea und dem übrigen Gefässsystem verwischt; die Arteria füllt hier die innere (dorsale) Hälfte der Lippen der Becherspalte aus und ragt ein wenig in den Glaskörperraum hinein.

In dem nächsten unmittelbar hinter dem Linsenbläschen gelegenen Schnitt (Fig. 6) ist dann die hintere Endigung der Arterie getroffen, von der in den weiteren Schnitten (Fig. 7)

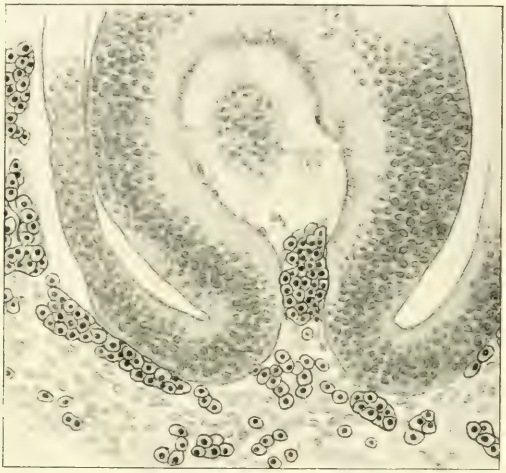

Textfigur 5.

nichts mehr nachzuweisen ist. Die Becherspalte erscheint bereits in Fig. 7 nur noch als eine seichte Einziehung des äusseren Blattes des Augenbechers, ohne auf den Augenblasenstiel überzugreifen.

Zusammenfassung: Bei einem 5 mm langen menschlichen Embryo ist die Augenspalte in ihrer ganzen Länge von der Arteria hyaloidea durchzogen und von ihr grösstenteils ausgefüllt. Die Arterie besitzt am Becherrande eine breite Verbindung mit dem Ringgefäss und etwas dahinter eine weitere[1])

[1]) Diese Verbindung ist bei der anderen Augenanlage dieses Embryos und zumal bei den älteren Embryonen viel deutlicher ausgeprägt.

mit dem Gefässsystem in der nächsten Umgebung des Augenbechers. An ihrem hinteren Ende in der Gegend des hinteren Linsenpols ist keine Verbindung nachweisbar. Sie scheint demnach hier blind zu endigen.

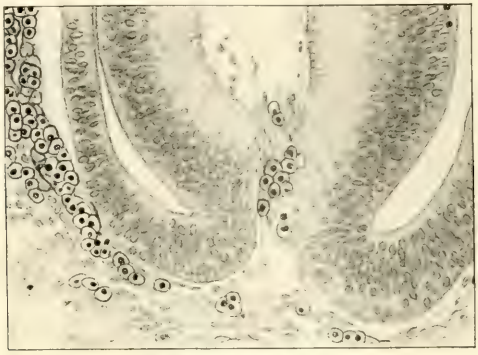

Textfigur 6.

Textfigur 7.

Dieses Verhalten entspricht also ungefähr dem eines Kaninchenembryos von der Mitte des 11. Tages, das von Hugo Fuchs beschrieben worden ist. Die Arteria hyaloidea ist in diesem Stadium als ein primitiver Bulbus hyaloideus angelegt,

der in der Nähe des Becherrandes aus der Ringarterie entspringt, im Niveau der Becherspalte verlaufend den ganzen Abstand der Augenbecherränder einnimmt und in der Gegend des hinteren Linsenpols in das Auge aufsteigt, um dort blind zu endigen.

2. Embryo von 6,5 mm Länge.

Den Besitz dieses Embryos verdanke ich der Liebenswürdigkeit des Herrn Professor Dr. Läwen, Vorstand der chirurgischen Abteilung des hiesigen Krankenhauses St. Georg, von dem der Embryo bei der Operation einer Extrauterin-gravidität gewonnen wurde.

Der Embryo ist mir 4 Stunden nach der Operation innerhalb der intakten Eihüllen übergeben worden. Er befand sich bis dahin in einer schwachen Formalinlösung und wurde von mir nach möglichst schonender Eröffnung der Eihüllen noch 2 Stunden in Zenkersche Lösung eingelegt.

Der Längsdurchmesser des ganzen Eies betrug 25 mm, der Querdurchmesser 16 mm.

Die äussere Körperform des Embryos stimmte im wesentlichen mit der des 5 mm langen überein. Auch bei ihm waren die Augenanlagen mit blossem Auge nur undeutlich sichtbar. Über den Konservierungszustand des Embryos habe ich mich bereits S. 4 geäussert. Ausser der sehr bedauerlichen Schrumpfung des Präparates ist bei diesem Embryo noch der Umstand sehr nachteilig, dass das Gefässsystem stark ausgeblutet ist. Infolgedessen habe ich darüber auch im Bereiche der Augenspalte nicht überall ganz zuverlässige Aufschlüsse gewinnen können.

Das Linsenbläschen ist bei diesem Embryo bereits vollkommen geschlossen, aber noch in inniger Verbindung mit dem Ectoderm. Am hinteren Linsenpol beobachtet man die ersten Anzeichen des Auswachsens der Linsenfasern. Im Pigmentepithel zeigen sich die ersten Spuren von Pigment.

Die Becherspalte klafft infolge der Schrumpfung unnatürlich weit. Aus diesem Grunde habe ich von der Wiedergabe von Abbildungen abgesehen und beschränke mich auf eine kurze Schilderung der uns in erster Linie interessierenden Verhältnisse.

Die Spalte ist noch in ihrer ganzen Länge geöffnet, verhält sich aber wesentlich anders als bei dem vorigen Stadium. Während sie nämlich dort grösstenteils durch die Arteria hyaloidea ausgefüllt wird, geschieht dies hier mehr durch zelliges Mesoderm, wogegen die Arterie mehr in das Innere des Augenbechers verlagert erscheint. Eigentümlicherweise ist dies im Gegensatz zu den nächstfolgenden Stadien sogar schon an dem Becher- bzw. Pupillarrande der Fall, doch mag die Schrumpfung des Präparates hierbei etwas mitgewirkt haben. Die Mesodermschicht zwischen den Becherrändern ist von verschiedener Breite. Sie ist am schmalsten in der Mitte der Becherspalte, wo sie nur aus 1—2 Mesodermzellen besteht, etwas breiter am Becherrande (3—4 Zellen) und am breitesten hinten, wo sie aus dem mächtigen Gefässplexus der Arteria hyaloidea besteht, der hier zwischen den Becherrändern nach aussen tritt.

Da wir nun die Breite der Mesodermschicht als Massstab für die Breite und Form der Becherspalte nehmen dürfen, so ergibt sich, dass die Becherspalte vorne und namentlich hinten weit klafft, während sie in der Mitte im Vergleich mit dem vorigen Stadium stark verengt ist.

Die Spaltbildung hat anscheinend auch bei diesem Stadium noch nicht auf den Sehstiel übergegriffen. Ich getraute mir wenigstens von dem letzten Schnitte, der noch eine leichte Einziehung aufweist, nicht mit Bestimmtheit zu entscheiden, ob er noch dem Augenbecher oder bereits dem Sehstiel zuzurechnen ist. Dagegen ist im Bereiche des Sehstiels an der Innenseite seiner unteren (ventralen) Wandung eine gegen das

noch sehr weite Stiellumen kammartig vorspringende Zellwucherung nachzuweisen, die fraglos als der Vorläufer der Einstülpung zur Rinne anzusehen ist.

Ausser der eigentlichen Augenspalte sind noch zwei seichte Spaltbildungen (Einkerbungen) des Becherrandes nachweisbar, von denen die eine medial, die andere dorsal (nach oben) von der Becherspalte gelegen ist. Die mediale Spalte ist etwas tiefer wie die dorsale. Beide sind nur von zelligem Mesoderm ausgefüllt und es ziehen an ihrer Stelle keine Gefässe in das Augeninnere hinein.

Was die Gefässverhältnisse in der Gegend der Becherspalte anlangt, so ist die Verbindung der Arteria hyaloidea mit der Ringarterie am Becherrande leicht auffindbar und es zeigt sich, wie auch noch des öfteren bei den folgenden Stadien, dass die Arteria hyaloidea an dieser Stelle in zwei Äste, einen grösseren und einen kleineren, geteilt ist.

Ferner finden wir im 7. Schnitt (etwa in der Gegend des Äquator lentis) eine kräftige Gefässverbindung nach aussen, die von der in das Augeninnere verlagerten Arterie zwischen den Spalträndern hindurchzieht. Endlich sehen wir hinten, wie bereits erwähnt, die Arterie zu einem mächtigen Gefässplexus (vgl. die Abbildungen des 8,2 mm langen Embryos) angewachsen, der hier ebenfalls zwischen den weit klaffenden Becherrändern nach aussen verläuft, sich aber bald an der ventralen (unteren) Seite des Sehstiels verliert, wobei sein Lumen rasch kleiner wird.

Zusammenfassung: Bei einem 6,5 mm langen Embryo ist die Becherspalte noch in ihrer ganzen Ausdehnung geöffnet und teils von Mesodermzellen, teils von der Arteria hyaloidea und ihren Gefässverbindungen ausgefüllt. Die Spalte ist in der Mitte wesentlich enger als vorne und hinten, und namentlich hinten an der Stelle der nunmehr ausgebildeten Fortsetzung der Arteria hyaloidea nach aussen zu einem breit

klaffenden Spalt erweitert. Die Spaltbildung erstreckt sich noch nicht mit Sicherheit auf den Augenblasenstiel hinüber.

Das Verhalten der fötalen Augenspalte während ihres Verschlusses.

3. Embryo von 8 mm Länge.

Über die Herkunft dieses sowie der folgenden Embryonen habe ich mich bereits geäussert. Der Embryo kam unmittelbar nach der Fixierung in Zenkerscher Lösung in meine Hände. Die Messung habe ich vor der Einbringung in Alkohol vorgenommen.

Der Embryo entspricht hinsichtlich seiner äusseren Körperform dem Embryo Fig. XIV, Tafel II der Keibelschen Normentafeln. Die Kopf- und Nackenkrümmung waren stark ausgesprochen, desgleichen eine spiralige Drehung des ganzen Embryos. Die Schwanzspitze war nach links gerichtet. Das Alter des Embryos betrug angeblich 6 Wochen. (Zeitpunkt der letzten Menses.)

Die Augenanlagen waren bei diesem Embryo infolge der bereits stärker vorgeschrittenen Pigmentierung ohne weiteres sichtbar. Das Pigment[1]) erscheint im mikroskopischen Präparat in lockerer Anordnung ziemlich gleichmässig über das ganze äussere Blatt des Augenbechers verteilt. In der Nähe der Becherspalte und des Augenblasenstiels ist es jedoch etwas spärlicher als weiter abseits davon. Die Linse steht noch durch einige Zellen in Verbindung mit dem Ectoderm. Die Entwickelung der Linsenfasern ist etwas weiter vorgeschritten als bei dem vorigen Stadium.

Auch von diesem Embryo habe ich, um eine bequeme und rasche Übersicht über die ganze Becherspalte zu haben, jeden Schnitt zeichnen lassen und mein besonderes Augenmerk wieder-

[1]) In den Abbildungen nicht eingezeichnet.

um auf eine durchaus getreue Wiedergabe des zwischen den Becherrändern und in ihrer nächsten Umgebung befindlichen Mesoderms gerichtet. Es ist von mir jede einzelne Zelle im Präparate und in den Abbildungen auf das genaueste verglichen worden, so dass die folgenden Abbildungen, die ich als die

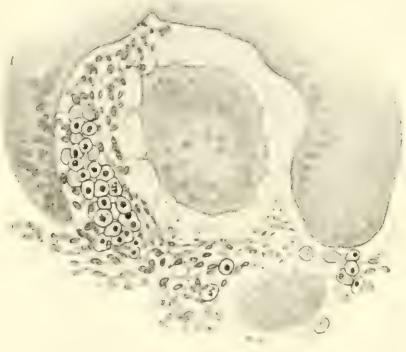

Textfigur 8.

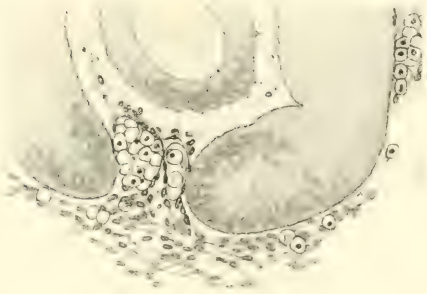

Textfigur 9.

wichtigsten aus der Serie ausgewählt habe, der Vorführung der mikroskopischen Originalpräparate gleichzusetzen sind und nur einer ganz kurzen Erläuterung bedürfen.

Die Fig. 8 fällt noch nicht in den Bereich der Becherspalte. Ich habe sie nur deshalb aufgenommen, um das Verhalten des Ringgefässes, sowie die Einkerbung des Becher-

randes neben der Becherspalte zu zeigen, die in diesem sowie auch noch in den nächstfolgenden 3 Schnitten als eine Unterbrechung bzw. Einknickung der medialen (in der Abbildung rechten) Seite des Becherrandes erscheint. Es zieht hier kein Gefäss in das Auge hinein, sondern lediglich zelliges Mesoderm über die Kerbe hinüber. Ausser dieser Einkerbung sind noch zwei weitere aber etwas flachere im dorsalen Abschnitte des Becherrandes nachweisbar.

In Fig. 9 sehen wir die Verbindungsstelle zwischen dem Ringgefäss und der Arteria hyaloidea. Es liegen hier 2 Gefässquerschnitte nebeneinander, die auch noch in den nächsten 2 Schnitten deutlich nachzuweisen sind.

Textfigur 10.

Die Arteria hyaloidea ist also an ihrer Einmündungsstelle in die Ringarterie in zwei Äste geteilt. Wir haben bereits betont, dass dies kein aussergewöhnliches Vorkommnis ist, sondern nahezu die Regel bildet.

Die beiden Gefässquerschnitte liegen zwischen den Becherrändern und füllen deren Abstand vollständig aus. Die Becherspalte klafft hier verhältnismässig weit.

Von Fig. 10 an ist die Arteria hyaloidea einfach und gleichzeitig etwas weiter glaskörperwärts verlagert, so dass die innere Hälfte der Becherspalte von der Arterie, die äussere von zelligem Mesoderm eingenommen wird. Innerhalb des

letzteren sowie in den beiden nächstfolgenden Schnitten ist kein Anzeichen einer Gefässbildung nachweisbar.

Hingegen treten bereits 3 Schnitte weiter inmitten der Mesodermzellen einige rote Blutkörperchen auf und es zeigt sich in den folgenden Schnitten, besonders in Schnitt 8 und 9 (Figg. 11 u. 12) mit aller Deutlichkeit, dass die Hyaloidea

Textfigur 11.

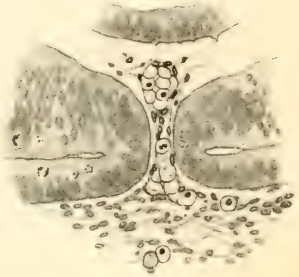

Textfigur 12.

Textfigur 13.

hier eine Verbindung nach aussen mit dem die Augenanlage umspinnenden Gefässsystem der primitiven Choriocapillaris besitzt.

Von Schnitt 11 an ist keine Spur einer solchen Verbindung mehr nachzuweisen und der immer schmaler gewordene Abstand der Becherränder nur noch durch einzelne und vielfach lang ausgezogene Mesodermzellen ausgefüllt (Fig. 13). Die

17

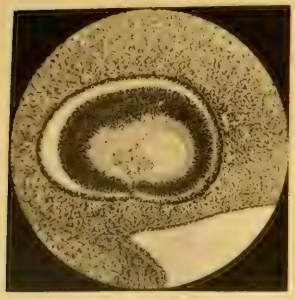

18

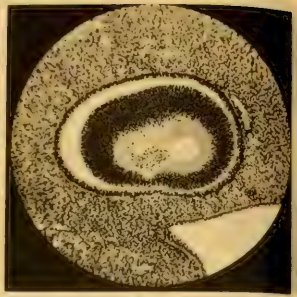

21

22

19

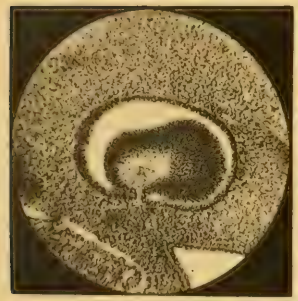

20

23

24

E. Schreiber, G. m. b. H., Stuttgart

J. F. Bergmann, Verlagsbuchhandlung, Wiesbaden.

Arteria hyaloidea ist allmählich, ja fast unmerklich immer weiter glaskörperwärts verschoben worden und liegt schliesslich (Schnitt 16) fast ganz innerhalb des Glaskörperraumes, während sie vorher, z. B. in Fig. 13, wenigstens zu einem kleinen Teile die Becherränder ausfüllt. Das Kaliber der Arterie wird zusehends mächtiger, ist aber erst hinter der Linse an der Höchstgrenze angelangt.

Im 21. Schnitt (Fig. 14), also sehr spät, beginnt der Verschluss der Becherspalte. Es handelt sich zunächst nur um

Textfigur 14.

Textfigur 15.

eine protoplasmatische Vereinigung des äusseren Abschnittes der Becherspalte, während die beiderseitigen Zellreihen noch scharf voneinander abzugrenzen sind. In dem nächsten Schnitt (Fig. 15) liegen jedoch bereits zwei Kerne an der Stelle der ursprünglichen Becherspalte, können also weder dem einen noch dem anderen Becherrande zugerechnet werden.

Aber schon im nächstfolgenden Schnitt (Fig. 16) ist wieder eine reinliche Scheidung der Kerne zu konstatieren. Die Becherränder sind hier im übrigen bis zur halben Höhe geschlossen und weichen nur noch an ihrem innersten Ende trichterförmig auseinander. Von da an zeigt die Verschlussstelle ein Aus-

sehen, wie es in Fig. 17 dargestellt ist. Diese Figur entspricht dem 30. Schnitt der Serie, vom Becherrande aus gerechnet, während Fig. 16 den 23. Schnitt wiedergibt. Wir sehen hier die aus verhältnismässig hohen cylindrischen Zellen gebildeten Becherränder in ihrer ganzen Breite dicht aufeinander gepresst, ohne dass eine eigentliche Verschmelzung bzw. Verwachsung erfolgt zu sein scheint.

Vom 39. Schnitte an (Fig. 18) weichen die Becherränder sowohl an der Innen- als Aussenseite wieder auseinander und

Textfigur 16.

Textfigur 17.

klaffen schliesslich am hinteren Ende der Becherspalte wieder ebenso weit ja noch weiter wie am Becherrande (Fig. 19 = 47. Schnitt der Serie). Die hier noch ausschliesslich im Bereiche des Augenbechers gelegene Becherspalte geht dann ohne scharfe Grenze auf den Sehstiel über, der ebenfalls bereits eine tiefe und ausgedehnte Spaltbildung aufweist, die hier wie dort durch die Arteria hyaloidea ausgefüllt wird.

Zusammenfassung: Bei einem Embryo von 8 mm Länge finden wir die Becherspalte bereits in einer ziemlich grossen Ausdehnung geschlossen.

Der Schluss ist jedoch vorläufig nur durch eine protoplasmatische Verschmelzung der Zellen erfolgt, wogegen die beiderseitigen Kernreihen mit Ausnahme einer einzigen Stelle durchwegs scharf voneinander abzugrenzen sind. In einer gewissen Ausdehnung scheint nicht einmal eine innigere protoplasmatische Vereinigung erfolgt zu sein, sondern die

Textfigur 18.

Textfigur 19.

Becherränder erscheinen nur aneinander gelagert, ohne dass die Zellgrenzen verwischt sind.

Der Schluss der Becherspalte erstreckt sich über eine Serie von 17 Schnitten bei einer Gesamtzahl von etwa 49 Schnitten. Die Verschlussstelle fällt in die Schnittserie 21—37, liegt also mehr in der Nähe des Sehstiels als des Becherrandes. Man kann also wohl sagen, dass die Becherspalte in der Mitte ge-

schlossen ist, während sie vorne und hinten noch geöffnet ist, doch ist der Begriff Mitte hier nicht als ein mathematischer aufzufassen.

4. Embryo von 9 mm Länge.

Der Embryo wurde bei einem künstlichen Abort gewonnen, der wegen Tuberkulose der Mutter eingeleitet werden musste.

Die letzte Periode hatte nach Aussage der Mutter in der Zeit vom 1. bis 8. IV. 1911 stattgefunden, die Entfernung des Embryos erfolgte am 26. V. 1911.

Die Konservierung des Embryos ist von einer seltenen Schönheit.

An der Querschnittserie ist zu sehen, dass die Linse bereits vollständig vom Ectoderm abgeschnürt ist und mit ihm nur noch durch ein von beiden Teilen gebildetes fibrilläres Stützgewebe (den sog. vorderen Glaskörper) verbunden ist. Sonstige wesentliche Veränderungen sind im Vergleich mit dem vorigen Stadium nicht festzustellen.

Die Augenanlage dieses sowie der folgenden Embryonen ist auf den Tafeln 39 bis 47 dargestellt.

Die Abbildungen sind durchwegs nach Mikrophotogrammen und zwar sämtliche in genau der gleichen Vergrösserung (110fach) ausgeführt worden. Sie geben also nicht nur ein durchaus getreues Bild des mikroskopischen Verhaltens, sondern auch der Grössenverhältnisse der Augenanlage bei den verschiedenen Stadien. Wie ohne weiteres ersichtlich, handelt es sich ausschliesslich um Sagittalschnitte, die, wie bekannt, parallel zum Becherrande bzw. Aequator bulbi verlaufen.

Die Abbildungen 1—6, Taf. 39/40 stammen von dem 9 mm langen Embryo.

Abbildung 1 liegt noch nicht ganz im Bereiche der Augenspalte; die weit klaffende Lücke der beiden Netzhautblätter ist vielmehr noch dem untersten (ventralsten) Abschnitt der

Pupillaröffnung zuzurechnen. Die schmale Lücke in der Abbildung rechts entspricht einer seichten Einkerbung des medialen Abschnittes des Becherrandes. Ausser dieser sind in den Schnitten vorher zwei weitere noch seichtere Einkerbungen im oberen (dorsalen) Abschnitt des Becherrandes nachweisbar. Die Einkerbungen sind von zelligem Mesoderm ausgefüllt, das sich in den vordersten Abschnitten des Glaskörpers hinein erstreckt. Gefässe sind an ihrer Stelle nicht vorhanden.

Nur wenige Schnitte weiter befinden wir uns bereits ganz im Bereiche der Becherspalte. Abbildung 2 veranschaulicht den 3. Schnitt durch die Becherspalte bzw. 6. Schnitt der Serie vom Becherrande an gerechnet. Wir finden hier abweichend von dem letzten und auch den folgenden Stadien die Arteria hyaloidea bereits an ihrer Ursprungsstelle aus der Ringarterie einfach und verhältnismässig weit glaskörperwärts verlagert, so dass hier der äussere Abschnitt der Becherspalte von zelligem Mesoderm eingenommen wird.

Diese Schicht verschmälert sich sehr rasch; dementsprechend sehen wir in der nächsten Abbildung (Schnitt 13 der Serie) den Abstand der Becherränder wesentlich verringert.

Die Becherspalte wird hier von einem sehr zarten Gefäss durchzogen, das eine Verbindung zwischen der Arteria hyaloidea und Choriocapillaris herstellt, aber in der Abbildung nicht in seiner ganzen Ausdehnung getroffen ist.

In Abbildung 4 (21. Schnitt der Serie) ist von dieser Gefässverbindung keine Spur mehr zu sehen und der noch mehr verschmälerte Zwischenraum zwischen den Becherrändern nur noch von einer einzigen Mesodermzelle mit einem langgestreckten Kern eingenommen. Der Abstand der äusseren Becherränder ist durch einen schmalen Protoplasmafaden überbrückt, der den Vorläufer des schon im nächsten Schnitte (Abbildung 5) wesentlich breiteren protoplasmatischen Verschlusses des äusseren (ventralen) Abschnittes der Becherspalte darstellt,

während die Becherränder innen trichterförmig auseinanderweichen.

Von da an ist die Vereinigung der Becherränder in noch grösserer Ausdehnung erfolgt, aber ebenfalls auf das Zellprotoplasma beschränkt, während die Kernreihen genau voneinander abzugrenzen sind. (Vgl. Abbildung 5 = 23. Schnitt der Serie.)

Weiter hinten (nach 9 Schnitten) beginnt sich die Spalte wieder zu öffnen und zwar zunächst innen (in 2 Schnitten), dann aber auch aussen, so dass wieder zwischen den ganzen Becherrändern eine in der Mitte und aussen allerdings äusserst feine Spalte vorhanden ist.

Bemerkenswert ist, dass sich in den ersten 2 Schnitten, in denen die Spalte wieder geöffnet ist, zwischen den Spalträndern nichts, auch nicht einmal ein Protoplasmafaden nachweisen lässt. (Vgl. auch S. 488.)

Dann treten in einigen Schnitten nur Mesodermzellen und bald darauf der mächtige Gefässstamm der Arteria hyaloidea auf, der den Augenbecher wiederum an der Grenze des Augenbechers und des Sehstiels verlässt, um sich an den ventralen Abschnitt des Stiels zu begeben. Die Becherspalte erreicht an dieser Stelle wieder eine ansehnliche Breite.

Zusammenfassung: Bei einem 9 mm langen Embryo ist die Becherspalte in der Mitte geschlossen, vorne und hinten geöffnet. Der Verschluss wird ausschliesslich durch eine protoplasmatische Verschmelzung von Zellen der Becherränder bewirkt, wogegen die Kernreihen noch durchwegs streng voneinander geschieden sind.

Die Vereinigung der Becherränder hat in den Schnitten 20 bis 31 der Serie stattgefunden, während die Gesamtzahl der durch die Becherspalte verlaufenden Schnitte 47 beträgt. Die Verschlussstelle ist also wie beim vorigen Embryo vom Becherrande etwas weiter entfernt als vom Sehstiel und entspricht demnach nicht genau dem mittelsten Abschnitt der Becherspalte.

Die geringere Anzahl der Schnitte dieses Stadiums ist nicht durch eine geringere Grösse des Augenbechers, sondern durch eine durchschnittlich etwas grössere Dicke der Schnitte bedingt.

5. Embryo von 9,2 mm Länge.

Dieser Embryo wurde wie der vorige bei einem artifiziellen Abort gewonnen und mir in 50%igem Alkohol zugeschickt. Seine Nackensteisslänge betrug 9,2 mm, die Scheitelsteisslänge 9,0 mm.

Die Regel war nach Aussage der Mutter 6 Wochen weggeblieben. Über den Zeitpunkt der letzten Kohabitation war nichts zu erfahren.

Entgegen meiner sonstigen Gewohnheit habe ich den ganzen Embryo in eine sagittale Schnittreihe zerlegt und dieses Vorgehen nicht zu bereuen gehabt, weil sich dabei interessante Aufschlüsse über die Verschiedenheit der Augenentwickelung eines und desselben Individuums ergeben haben, die mir auf andere Weise vielleicht entgangen wären.

Ich beginne mit der Beschreibung der linken Augenanlage und verweise auf die Abbildungen 7—14 auf Tafel 39/40 und Tafel 41/42.

Bereits der erste abgebildete Schnitt (7) verläuft durch die Becherspalte. Der gleiche Schnitt weist noch eine zweite breite Unterbrechung des Becherrandes auf, die sich schräg gegenüber im oberen (dorsalen) und lateralen Abschnitt der Augenanlage befindet. Diese Einkerbung ist bereits zwei Schnitte vorher nachzuweisen und auch die weitere Verfolgung der Serie (vgl. Abbildungen 8—10) zeigt, dass es sich dabei keineswegs um eine oberflächliche, sondern um eine ziemlich tiefe Spaltbildung des Becherrandes handelt, die sich im ganzen über 6 aufeinander folgende Schnitte erstreckt. Betonen möchte ich, dass selbst an dieser Stelle kein Gefäss, sondern lediglich

zelliges Mesoderm in das Auge hineintritt. Immerhin ist ein Teil der Spalte von einem mächtigen Gefässquerschnitt eingenommen, der aber der Ringarterie zuzurechnen ist und auf die Spalte selbst beschränkt bleibt.

Eine weitere ziemlich tiefe Einkerbung befindet sich auf der anderen (medialen) Seite des dorsalen (oberen) Abschnittes des Becherrandes, sie ist aber bereits in den vorausgehenden Schnitten enthalten. Das gleiche gilt von einer 3. seichteren medial neben der Becherspalte befindlichen Einkerbung.

Die eigentliche Becherspalte klafft am Becherrande sehr weit und ist in der Hauptsache von dem hier mächtigen Querschnitte der Arteria hyaloidea ausgefüllt. Das Gefäss ist in den beiden ersten Schnitten (Abbildungen 7 u. 8, Tafel 39/40) einfach, zeigt aber bereits im 3. Schnitt (Abbildung 4) auf der einen (in der Abbildung rechten) Seite ein kleines Divertikel, an dessen Stelle im nächsten Schnitte (Abbildung 10) ein zweiter aber viel kleinerer Gefässquerschnitt zu sehen ist, der sich noch in den folgenden 4 Schnitten nachweisen lässt, dann aber wieder mit dem Hauptstamm verschmilzt.

Kurz vor und an der Verschmelzungsstelle (6. Schnitt der Serie und folgende, siehe Abbildung 11) verläuft ein zartes Gefäss durch die Becherspalte, das den Abstand der Becherränder vollständig ausfüllt und eine Verbindung zwischen der Arteria hyaloidea und der Choriocapillaris herstellt.

Die Becherspalte ist hier bereits sehr schmal und schon wenige Schnitte weiter an der Aussenseite in der gleichen Weise geschlossen, wie wir es bei den vorausgehenden Stadien beschrieben haben.

Im 15. Schnitt (Abbildung 12) ist der Schluss in ganzer Ausdehnung erfolgt, wobei es sich wie bisher nur um eine protoplasmatische Verschmelzung ohne Vermengung der Kerne handelt. So stimmt denn auch die Abbildung 12 mit der Abbildung 6 und Textfig. 16 weitgehend überein.

Von da an ergibt sich jedoch ein bemerkenswerter Unterschied. Die Becherränder erscheinen bereits 2 Schnitte weiter (Abbildung 13) nicht mehr so breit aufeinander gepresst, die Trennung der beiderseitigen Kernreihen ist nicht mehr scharf durchzuführen, hingegen bereits deutlich zu erkennen, welche Kerne dem inneren und welche dem äusseren Blatte des Augenbechers zuzurechnen sind; der Zusammenhang zwischen dem inneren und äusseren Blatt ist nur noch durch eine verhältnismässig schmale Kernbrücke aufrecht erhalten. Alles das deutet darauf hin, dass an dieser Stelle die Trennung der beiden Netzhautblätter unmittelbar bevorstand. Es ist jedoch noch an keiner Stelle dieses Auges dazu gekommen, vielmehr ist die Becherspalte schon 9 Schnitte weiter (Abbildung 14) wieder geöffnet. Sie ist wie gewöhnlich zunächst sehr schmal, erweitert sich aber sehr rasch zu einem weit klaffenden Spalt, der von der Arteria hyaloidea ausgefüllt wird und ohne scharfe Abgrenzung auf den Sehstiel übergreift.

Zusammenfassung: In der linken Augenanlage eines 9,2 mm langen Embryos ist die Becherspalte in ihrem mittleren Abschnitt geschlossen, dagegen vorne und hinten noch geöffnet. Die Vereinigung ist nicht mehr wie bei den vorigen Stadien eine rein protoplasmatische, sondern es hat stellenweise auch eine Vermengung der Kerne der Becherränder stattgefunden. Die Becherspalte ist in eine Serie von 36 Schnitten zerlegt, der Schluss ist in Schnitt 11 bis 25, also an einer Stelle erfolgt, die genau der Mitte der Becherspalte entspricht.

Die rechte Augenanlage verhält sich auffälligerweise in mancher Hinsicht anders als die linke. (Abbildung 15—20, Tafel 41 bis 44.)

Zunächst erscheint in den Schnitten die Form des Augenbechers weniger rundlich als auf der anderen Seite. Dies dürfte aber vorzugsweise dadurch bedingt sein, dass die rechte Augen-

anlage infolge einer spiraligen Drehung des Embryos in etwas anderer Richtung angeschnitten ist als die linke. Bei der linken, als der zuerst geschnittenen, war nämlich die Möglichkeit vorhanden, das Präparat so einzustellen, dass die Schnitte möglichst genau parallel zum Aequator bulbi verliefen, während bei der rechten die einmal eingeschlagene Schnittrichtung beibehalten werden musste, die auf dieser Seite ziemlich schräg von hinten oben (proximal dorsal) nach vorne und unten (distal und ventral) verläuft. So kommt es, dass schon in dem 3.[1]) durch die Becherspalte ziehenden Schnitte in dem Linsenbläschen die bekanntlich vom hinteren Linsenpol auswachsenden Linsenfasern zu sehen sind, während sie auf der anderen Seite erst sehr spät erschienen sind.

Die Becherspalte klafft auf dieser Seite am Becherrande noch etwas weiter als auf der anderen und ist hier von zwei Gefässquerschnitten, einem grösseren und einem kleineren, ausgefüllt, die aber sehr bald zu einem einfachen Gefässstamm verschmelzen. (Vgl. Abbildung 15, Tafel 41/42.)

Gleich neben der Becherspalte (medial, in der Abbildung rechts) ist eine Einkerbung des Becherrandes sichtbar, die der Becherspalte an Breite nur wenig nachsteht und in 6 Schnitten nachweisbar ist. Auch bei dieser Einkerbung dringt kein Gefäss in das Augeninnere hinein, doch ist die Kerbe selbst zum Teil von einem starken Gefässquerschnitt ausgefüllt, der wie auf dem linken Auge dem Ringgefässe zuzurechnen ist. Weitere Einkerbungen des Becherrandes sind in dieser Augenanlage nicht nachweisbar.

Die Becherspalte ist in 7 aufeinanderfolgenden Schnitten ziemlich breit und von der Arteria hyaloidea ausgefüllt; sie wird vom 8. ab rasch enger und ist in dem 10. Schnitte in der bereits mehrfach beschriebenen Weise geschlossen.

[1]) Vom Becherrande an gerechnet.

Im 6. bis 7. Schnitte begibt sich von der Arteria hyaloidea ein schwacher Gefässzweig an die Aussenseite des Augenbechers.

In dem 14. Schnitte der Serie (Abbildung 16, Tafel 41/42) sind die Becherränder breit und innig verschmolzen und auch die Kerne an der Verschmelzungsstelle durcheinander gemengt.

Im nächsten Schnitte (Abbildung 17) ist die Verbindung des äusseren und inneren Blattes nur noch durch einige wenige Zellen aufrecht erhalten, um zwei Schnitte weiter (Abbildung 18) bereits vollkommen aufgehoben zu sein.

Vom 26. Schnitte ab (Abbildung 19) ist die Becherspalte wieder offen, doch zunächst noch äusserst schmal, sie ist aber bereits 3 Schnitte weiter (Abbildung 20) wieder so breit, ja noch breiter wie am Becherrande. Unmittelbar hinter dieser Stelle verläuft die Arteria hyaloidea zwischen den Becherrändern nach aussen, während sie vorher noch innerhalb des Restlumens des Augenbechers geborgen ist.

Zusammenfassung: In der rechten Augenanlage eines 9,2 mm langen Embryos ist die Becherspalte in der Mitte geschlossen, vorne und hinten dagegen noch weit geöffnet.

Die Becherspalte ist in eine Serie von 33 Schnitten zerlegt, der Schluss ist vom 10. bis 25. Schnitte, also in einer Zone erfolgt, die dem mathematischen Begriffe Mitte nahezu entspricht.

Das Studium der Augenentwickelung dieses Embryos ist von besonderem Interesse durch den Umstand, dass der Schliessungsvorgang der Becherspalte auf dem rechten Auge bereits weiter gediehen ist als auf dem linken, insoferne bei jenem an der Verschlussstelle in einer gewissen Ausdehnung bereits eine reinliche Trennung in ein äusseres und inneres Blatt erfolgt ist, bei dem linken dagegen noch nicht. Es ergibt sich daraus die wichtige Lehre, dass der Entwickelungsgang von paarig angelegten Organen bei einem und demselben Individuum

nicht unbedingt mit gleicher Geschwindigkeit zu erfolgen braucht. Die bereits hinlänglich bekannten individuellen Verschiedenheiten in der Entwickelung von anscheinend gleichalten Embryonen werden dadurch dem Verständnisse noch näher gerückt.

6. Embryo von 12,7 mm Länge.

Der Embryo wurde wie der vorhergehende bei einem künstlich eingeleiteten Abort gewonnen. Er stammt von einer sehr schwächlichen Frau, die bereits zum 17. Male schwanger gewesen war.

Die Entfernung des Embryos erfolgte am 5. IV. 1911. Die letzte Periode hatte am 13. II. stattgefunden.

Die Messung des Embryos habe ich noch vor der Einbringung in Alkohol vorgenommen.

Von diesem Embryo stammt die Abbildung 1, Tafel XXIV in dem Atlas von Bach und Seefelder.

Auf dem Blatte nebenan findet sich auch eine naturgetreue Abbildung der äusseren Körperform des Embryos, auf die ich ebenfalls hiermit verweisen möchte.

Die Augenanlagen waren schon mit unbewaffnetem Auge deutlich erkennbar, und ein breiter in der Gegend der Becherspalte sichtbarer heller Streifen legte schon vor der mikroskopischen Untersuchung die Vermutung nahe, dass die Becherspalte noch nicht vollständig geschlossen war.

Der Embryo wurde, wie bereits angegeben, zur Hälfte in eine Quer- und zur Hälfte in eine Sagittalschnittserie zerlegt.

Die Querschnitte zeigen zwischen Ectoderm und Linse ein reich entwickeltes fibrilläres Gerüstwerk (sog. embryonales Stützgewebe von Szily oder vorderer Glaskörper Lenhossék), in das vom Becherrande her zahlreiche Mesodermzellen eingewandert sind, ohne jedoch vorläufig eine kontinuierliche Gewebsschicht zu bilden.

Die Linsenfasern sind wesentlich stärker entwickelt als bei den bisherigen Stadien und füllen bereits $^2/_3$ des Linsensäckchens aus.

Bemerkenswert ist ferner die beträchtliche Grössenzunahme der Augenanlage, die bei einem Vergleiche mit den Abbildungen des vorausgehenden Stadiums deutlich in die Augen springt.

Von sonstigen Fortschritten sind endlich noch zu nennen die Entwickelung einer zweiten Kernschicht (der Ganglienzellenschicht) an einer umschriebenen Stelle der Netzhautanlage, sowie die mächtigere Entwickelung des Gefässsystems der Tunica vasculosa lentis, die bereits den dorsalen (oberen) Abschnitt des hinteren Linsenpols umgreift.

Alle diese Veränderungen sind ohne weiteres aus den Abbildungen 21—27 auf Tafel 43/44 u. 45/46 zu ersehen.

Die Schnitte der sagittalen Serie verlaufen nicht streng parallel zum Aequator bulbi, sondern ungefähr ebenso schräg wie in dem rechten Auge des 9,2 mm langen Embryos.

Die Becherspalte erscheint deshalb in der Schnittserie sehr spät; aus dem gleichen Grunde ist auch schon in dem ersten durch die Becherspalte verlaufenden Schnitte (Abbildung 21, Tafel 43/44) der von Fasern ausgefüllte Teil der Linse mit getroffen.

Die Becherspalte klafft am Becherrande sehr weit und ist von einem breiten Gefässquerschnitt eingenommen, der zwar einfach ist, aber eine auf eine Teilung hinweisende Einschnürung erkennen lässt. Sie verschmälert sich vom Becherrande an in der bekannten Weise, dass die Arteria hyaloidea immer mehr glaskörperwärts verschoben erscheint, und der Abstand der Becherränder schliesslich nur durch zelliges Mesoderm ausgefüllt wird. (Vgl. Abbildung 22, Tafel 43/44 = 10. Schnitt durch die Augenspalte.) Ein andersartiges Verhalten findet sich wiederum nur an der Stelle, wo sich wie bei den vorausgehenden Embryonen ein Gefässzweig der Arteria

hyaloidea durch die Becherspalte hindurch an die Aussenseite des Augenbechers begibt. Dies ist im 13. bis 15. Schnitt der Serie der Fall.

Ein schon einmal konstatierter (St. 28) recht interessanter Befund begegnet uns etwas weiter rückwärts in dem 20. bzw. 23. Schnitte. (Vgl. Abbildungen 23 u. 24, Taf. 43/44.) In dem ersten ist die hier stark verengte Becherspalte nur noch von einem schmalen Protoplasmastreifen durchzogen, der offenbar zu einem im Glaskörper befindlichen länglichen Zellkern gehört; in dem anderen Schnitte ist aber auch davon nichts mehr nachzuweisen, die Becherspalte aber trotzdem noch offen. Sie klafft also noch, obwohl ihrem Verschlusse kein sichtbares Hindernis im Wege stand. Solche Beobachtungen, die wir auch schon bei dem 9 mm langen Embryo gemacht haben (vgl. S. 480), scheinen mir von Bedeutung zu sein für die Frage, ob das zwischen den Becherrändern befindliche Mesoderm bei Gelegenheit des Spaltenschlusses von den Becherrändern abgeschnürt wird oder ob der Vereinigung der Becherränder eine Rückbildung des dazwischen befindlichen Mesoderms vorausgeht bzw. vielleicht vorausgehen muss, eine Frage, deren genaue Beantwortung besonders für die Teratologie des Auges, speziell die Entstehungsweise der Colobome, von der grössten Bedeutung wäre.

Der Schluss der Becherspalte ist erfolgt in dem 24. Schnitt der Serie und zwar wie gewöhnlich zunächst nur an der Aussenseite, aber schon bald darauf (27. Schnitt, vgl. Abbildung 25, Taf. 45/46) in der ganzen Ausdehnung der Becherränder. Die Ränder sind hier bereits innig verschmolzen, die Kerne vermengt, äusseres und inneres Blatt aber noch durch einige Kerne miteinander verbunden.

Im nächsten Schnitte (Abbildung 26) ist auch diese Kernbrücke verschwunden und die reinliche Scheidung in ein äusseres und inneres Blatt vollzogen.

Die Becherspalte ist von da ab bis zur Ansatzstelle des Sehstiels vollkommen geschlossen und öffnet sich erst wieder im Bereiche des Sehstiels selbst, ja es hat sogar noch in dem ersten durch den Sehstiel verlaufenden Schnitte eine Vereinigung der Spalträuder durch ein kernloses fibrilläres Gerüstwerk stattgefunden, das sich über die Becherränder hinüberspannt und seiner Natur nach als gliös anzusprechen ist.

Die Spalte ist erst wieder an der Stelle geöffnet, an der die Arteria hyaloidea an die Aussenseite der Augenanlage tritt. Diese Stelle liegt nunmehr vollständig im Bereiche des Sehstiels, während sie bei den jüngeren Stadien entweder ganz oder teilweise im Bereiche des Augenbechers gelegen war.

Am Becherrande ist in diesem Auge nur eine ganz seichte Einkerbung nachweisbar, der keine Bedeutung beizumessen ist.

Zusammenfassung: Bei einem 12,7 mm langen Embryo ist die Augenspalte in der vorderen kleineren Hälfte des Augenbechers geöffnet, in der hinteren grösseren dagegen geschlossen.

Der Augenbecher ist vom Beginn der Becherspalte an in eine Serie von 55 Schnitten zerlegt, wovon 23 auf den offenen, der Rest auf den geschlossenen Teil der Becherspalte entfallen.

Die Augenspalte ist erst wieder geöffnet im Bereiche des Sehstiels, dort, wo die Arteria hyaloidea das Augeninnere verlässt. Diese Stelle liegt unmittelbar hinter dem Ansatze des Sehstiels am Augenbecher, also streng genommen nicht mehr im Bereiche der eigentlichen Becherspalte, sondern der sog. Opticusrinne.

7. Embryo von 14,5 mm Länge.

Der Embryo wurde ebenfalls bei einem künstlichen Abort gewonnen und mir in 60%igem Alkohol zugeschickt, in dem auch die Länge des Embryos bestimmt wurde. Nach Aussage der Mutter hatte die letzte Periode vor 6 Wochen stattgefunden.

Die äussere Körperform des Embryos, die sich von der des letzten Stadiums beträchtlich unterscheidet, ist ebenfalls in dem Atlas von Bach und Seefelder (Erklärung der Abbildungen von Tafel XXIV) abgebildet. Auf der Tafel nebenan findet sich ferner eine Abbildung des vorderen Augenabschnittes, die nach einem Querschnitt angefertigt ist. Ich verweise auf diese beiden Abbildungen und beschränke mich darauf, hier nur einige markante Punkte hervorzuheben.

Die Gesichtsentwickelung ist ziemlich weit vorgeschritten. So sind der Oberkiefer- und laterale Nasenfortsatz vereinigt, der Unterkieferfortsatz springt deutlich hervor, die Lidwülste sind angelegt, die Augenanlagen nicht mehr rein seitlich, sondern schon etwas nach vorne gerichtet. Ohrgrübchen und Auricularhöcker sind deutlich ausgeprägt und an der Hand- und Fussplatte die Finger- bzw. Zehengliederung wahrnehmbar, während bei dem letzten Embryo nur die Fingergliederung der Handplatte schwach angedeutet ist usw.

An den stark hervortretenden Augenanlagen war schon mit blossem Auge in der Gegend der Becherspalte eine breite Unterbrechung des Augenbecherrandes sichtbar, so dass schon vor der mikroskopischen Untersuchung angenommen wurde, dass die Becherspalte dort noch nicht ganz geschlossen sei.

An den auf den Tafeln 45/46 und 47 abgebildeten Schnitten durch den Augenbecher (27—36) fällt bei einem Vergleich mit dem letzten Stadium vor allem wiederum die beträchtliche Grössenzunahme der Augenanlage auf, wogegen in bezug auf den Augenblasenstiel das Gegenteil zu konstatieren ist (Abbildungen 35 und 36).

Hinsichtlich des Verhaltens der Becherspalte ist folgendes zu sagen:

In dem zuerst abgebildeten Schnitte (Abbildung 28) ist die Becherspalte noch nicht enthalten, die breitere Unterbrechung des Becherrandes entspricht vielmehr einem weiter

25

26

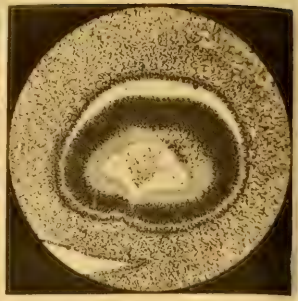

29

30

27

28

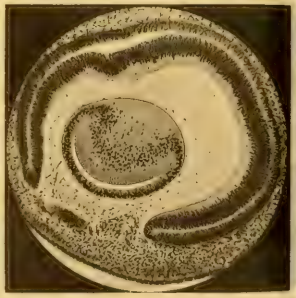

31

32

E. Schreiber, G. m. b. H., Stuttgart.

J. F. Bergmann, Verlagsbuchhandlung, Wiesbaden.

33

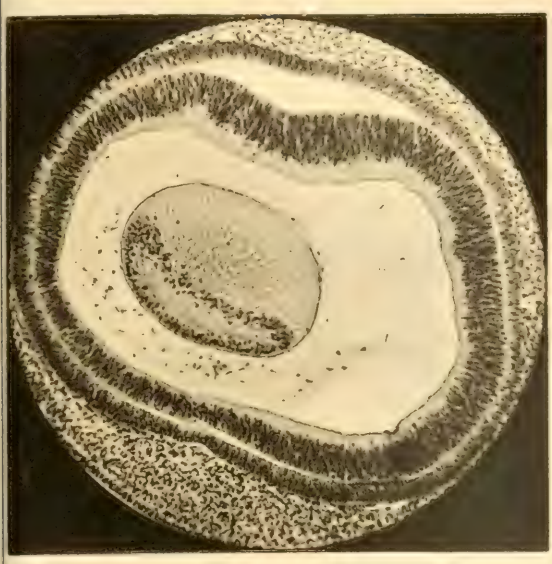

34

35

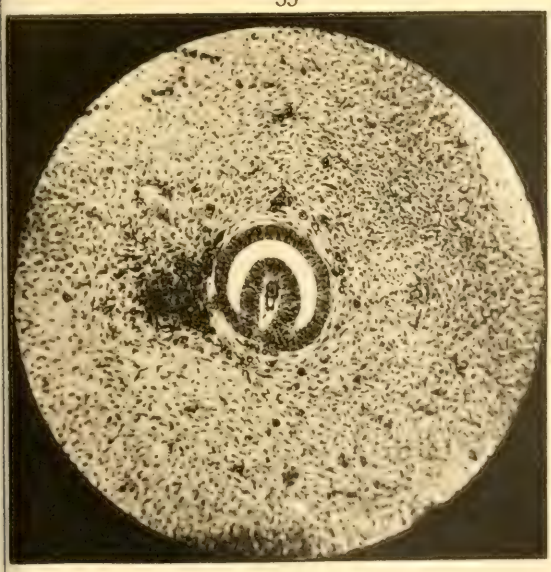

36

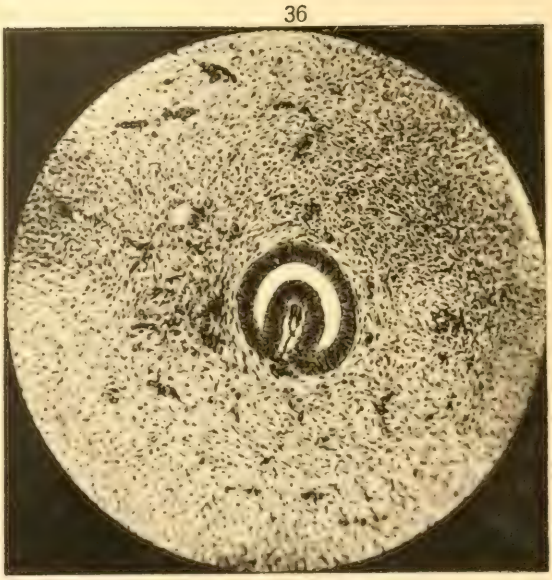

E. Schreiber, G. m. b. H., Stuttgart.

J. F. Bergmann, Verlagsbuchhandlung, Wiesbaden.

vorne (distal) noch im Bereiche der Pupillaröffnung gelegenen Bezirke, während die schmalere Lücke durch eine Einkerbung des Pupillarrandes bedingt ist, die wie gewöhnlich medial von der Becherspalte liegt. Weitere Einkerbungen sind in den Schnitten nicht nachweisbar.

Die Abbildung 29 zeigt den zweiten Schnitt durch die Becherspalte. Die Becherränder klaffen hier ziemlich weit, die Lücke ist aber nur teilweise von einem Gefässquerschnitt ausgefüllt, der dem vorderen Ende der Arteria hyaloidea entspricht, aber im Vergleich mit den jüngeren Stadien einen etwas verkümmerten Eindruck macht; das Gefässkaliber erscheint stark reduziert und die Gefässwandung trotz der absoluten Frische des Präparates nicht ganz scharf begrenzt. Das Gefäss erstreckt sich von der Becherspalte sogleich bis in den unteren Abschnitt des Glaskörperraumes hinein, wo es in den nächsten Schnitten direkt unterhalb der Linse nachweisbar ist, um weiter hinten ganz in dem Gefässsystem der Tunica vasculosa lentis aufzugehen.

Zwischen den Becherrändern ist nur noch in dem nächsten (nicht abgebildeten) Schnitt ein Rest des Gefässes nachzuweisen, wogegen in dem übernächsten (Abbildung 30) zwischen den einander stark genäherten Becherrändern nur noch ein feiner Protoplasmafaden vorhanden ist.

Von da an ist die Becherspalte im Bereiche des ganzen Augenbechers geschlossen und zwar zunächst so, dass die Kerne der Becherränder durcheinander gemengt erscheinen (Abbildung 31), aber schon gleich darauf (Abbildung 32) sich soweit gruppiert haben, dass man sagen kann, welche dem äusseren und welche dem inneren Blatte zuzurechnen sind. Die in diesem Schnitte noch durch einige Kerne aufrecht erhaltene Verbindung der beiden Blätter an der Verschmelzungsstelle wird im nächsten Schnitte (Abbildung 33) nur noch durch ein

kernloses gliaähnliches Fibrillenband bewirkt, das aber unmittelbar darauf (Abbildung 34) ebenfalls verschwunden ist.

Die Verschlussstelle ist sowohl bei diesem als bei dem vorhergehenden Stadium durch eine leichte Einziehung und etwas schwächere Pigmentierung des äusseren Blattes im Bereiche des ganzen Augenbechers deutlich gekennzeichnet.

Die Augenspalte ist erst wieder geöffnet im Bereiche des Sehstiels, etwas hinter seiner Ansatzstelle am Augenbecher. In den unmittelbar an den Augenbecher grenzenden Schnitten ist auch die Opticusspalte wie beim vorigen Embryo durch ein gliaähnliches kernarmes Gewebe überbrückt bzw. geschlossen. (Abbildung 35 = 64. Schnitt vom Becherrande an gerechnet.)

Zwischen den Rändern der geöffneten Opticusspalte verläuft wie bei den vorhergehenden Stadien die Arteria hyaloidea, deren Kaliber übrigens auch an dieser Stelle weniger mächtig erscheint als bei jüngeren Stadien.

Die schon bei dem vorigen Stadium konstatierte Entwickelung der Ganglienzellenschicht der Retina ist hier noch weiter vorgeschritten, aber streng auf den ventro-lateralen Abschnitt der Retina beschränkt. An dieser Stelle beobachtet man auch die Entwickelung von Nervenfasern, die sämtlich innerhalb des Randschleiers dem Augenblasenstiel zustreben und auch innerhalb der Wand des Opticusstiels bereits in ziemlicher Menge nachzuweisen sind. Sie nehmen aber in der Richtung des Gehirns immer mehr an Zahl ab und verlieren sich schliesslich ganz.

Zusammenfassung: Bei einem 14,5 mm langen Embryo ist die Augenspalte im Bereiche des Augenbechers nur noch unmittelbar am Becherrande in einer Ausdehnung von 4 Schnitten geöffnet, sonst vollständig geschlossen.

Die Augenspalte ist erst wieder geöffnet im Bereiche des Sehstiels unmittelbar hinter seiner Ansatzstelle am Augenbecher dort, wo die Arteria hyaloidea das Auge verlässt. Diese

Stelle ist streng genommen nicht mehr der eigentlichen Becherspalte, sondern der Opticusrinne zuzurechnen.

8. Embryo von 19 mm Länge.

Bei einem 19 mm langen Embryo sind 3 Einkerbungen des Becherrandes nachweisbar, von denen die eine ihrer Lage nach der Gegend der Becherspalte entspricht, während die beiden anderen dem oberen (dorsalen) Abschnitt des Becherrandes angehören. Von den 3 Einkerbungen ist die weitaus tiefste und breiteste nicht die an der Stelle der Becherspalte, sondern eine der beiden dorsal gelegenen.

Die Einkerbung an der Stelle der Becherspalte unterscheidet sich von der eigentlichen Becherspalte dadurch, dass sie ziemlich flach und vor allem wesentlich breiter ist als diese. Die gleiche Form besitzen auch die beiden anderen Einkerbungen, nur dass die eine, wie erwähnt, auch eine ganz beträchtliche Tiefe aufweist.

Die 3 Einkerbungen sind von Mesodermzellen und Gefässen ausgefüllt, die auch zum Teil in das Augeninnere hineinziehen. Die Stelle des Augenblasenspaltes ist noch im Bereiche der ganzen Augenanlage durch eine leichte Einziehung des Pigmentepithels und eine wohl nicht ausschliesslich artifizielle Faltung der Netzhaut markiert, die in der Textfig. 20 veranschaulicht ist.

Die erwähnte Einziehung des Pigmentepithels ist auch an den Modellen Lindahls als eine Furche der Oberfläche des Augenbechers deutlich sichtbar. Die gleiche Veränderung sowie die Faltung der Netzhaut an der Verschlussstelle der Augenspalte ist auch bereits von Keil bei Schweinsembryonen nachgewiesen worden. Auf die sonstigen in verschiedenen Abbildungen sichtbaren Faltungen der Netzhaut gehe ich absichtlich nicht ein.

Der Sehnerv ist in seiner ganzen Länge von Nervenfasern durchwachsen und grösstenteils in einen soliden Strang umgewandelt. Nur in der nächsten Nähe des Augenbechers sowie bereits in einiger Entfernung vom Gehirn ist noch ein Rest des Stiellumens nachweisbar. Die Opticusrinne ist an der Ansatzstelle des Sehnerven am Auge geschlossen, jedoch an der Eintrittsstelle der Arteria hyaloidea bzw. centralis in den Sehnerven noch in einer Reihe von Schnitten als eine ausgesprochene Spaltbildung nachweisbar. Die Arteria hyaloidea bzw.

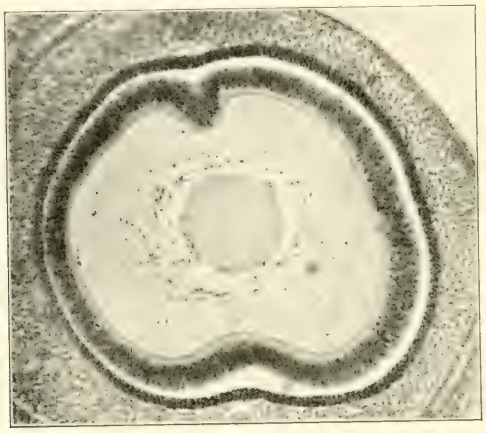

Textfigur 20.
Verschlussstelle der Becherspalte. (55 fache Vergrösserung).

centralis erscheint auf einen verhältnismässig schwachen Gefässstamm reduziert.

Die äussere Körperform dieses Embryos sowie das Verhalten des vorderen Augenabschnittes in den Querschnitten ist auf Tafel XXV des Atlas von Bach und Seefelder dargestellt.

Eine ausführliche bildliche Darstellung und Beschreibung des Verhaltens des Sehnerven aller der heutigen Publikation zugrunde liegenden Embryonen ist in der demnächst erscheinenden Schlusslieferung des mehrfach zitierten Atlas enthalten.

Schlussbetrachtungen.

Die vorstehenden Ausführungen und sie begleitenden Abbildungen geben, wie ich glaube, ein ziemlich anschauliches Bild von dem Verhalten der Augenspalte von dem Zeitpunkte ihrer Entstehung an bis zu ihrem Verschlusse. Ich glaube deshalb von einer nochmaligen zusammenfassenden Darstellung absehen zu dürfen und beschränke mich darauf, einige Punkte herauszugreifen, die mir entweder besonderer Beachtung wert erscheinen oder die noch in dieser oder jener Hinsicht aufklärungsbedürftig sind.

Was die Entstehung der Augenbecherspalte anbetrifft, so ist, wenn ich nicht irre, bis jetzt vorzugsweise von mir nachdrücklich darauf hingewiesen worden, dass die Umbildung des primären Augenbläschens zum Augenbecher nicht gleichzeitig mit der Bildung der Opticusspalte oder sog. Stielrinne erfolgt, sondern dass die Einstülpung des Sehstiels erst später erfolgt.

Von der Form der Augenbecherspalte kann man sich auf Grund der Abbildungen auch ohne Anfertigung von Modellen unschwer eine klare Vorstellung machen.

So geht aus den Abbildungen der Augenanlage des 5 mm langen Embryos ohne weiteres hervor, dass die Breite der Becherspalte nirgends nennenswerte Unterschiede aufweist und nur an ihrem hinteren Ende etwas geringer wird.

Hingegen sahen wir bei den 6,5 bis 9,2 mm langen Embryonen, dass die Becherspalte in der Mitte ausserordentlich eng ist, während sie sich vorne und hinten allmählich zu einem weit klaffenden Spalt verbreitert. Auf diese Tatsache hat vor kurzem besonders Lindahl aufmerksam gemacht und sie durch schöne Modellabbildungen veranschaulicht.

Ein wesentlicher Unterschied in dem Verhalten der Becher-

spalte des 5 mm langen Embryos und der etwas älteren Stadien besteht, abgesehen davon, dass sie bei den letzteren schon teilweise geschlossen ist, auch noch darin, dass die Becherspalte des ersteren in ihrer ganzen Ausdehnung von der Arteria hyaloidea ausgefüllt ist, während dies bei den letzteren nur vorne und hinten der Fall ist. In dem mittleren Abschnitt der Becherspalte sehen wir dagegen die Arterie mehr in das Innere des Augenbechers verlagert und den Abstand der Becherränder fast ausschliesslich von einzelnen Mesodermzellen ausgefüllt.

Neu ist endlich der Nachweis einer Gefässverbindung [1]) der Arteria hyaloidea zwischen den Spalträndern hindurch nach aussen, die sich regelmässig in einiger Entfernung vom Becherrande gefunden hat.

Eine besondere Bedeutung dürfte ihr jedoch schon aus dem Grunde nicht zuzuerkennen sein, weil sie nur von vorübergehendem Bestande ist und bei dem Schlusse der Becherspalte zugrunde gehen muss. So ist sie schon bei dem 14,5 mm langen Embryo nicht mehr nachzuweisen. Immerhin könnte sie im Falle einer abnormen Persistenz zur Entstehung von Entwickelungsstörungen Veranlassung geben.

Was den Verschluss der Augenbecherspalte anlangt, so bestätigen meine Mitteilungen die schon früher von Seefelder und von Szily und in neuerer Zeit von Lindahl gemachten Angaben, dass sich die Becherspalte zuerst in der Mitte schliesst, dagegen vorne und hinten noch eine Zeitlang offen bleibt.

Diese Kenntnisse sind durch die vorliegende Mitteilung noch dahin ergänzt worden, dass sich im weiteren Entwickelungsverlaufe zuerst der hintere Abschnitt der Becher-

[1]) Diese Gefässverbindung ist auch bei dem auf Tafel VII des Atlas von Bach und Seefelder abgebildeten 8,3 mm langen Embryo von C. Rabl zu sehen (Fig. 3) aber nicht im Texte erwähnt.

spalte schliesst, während der vordere noch einige Zeit in mehr oder weniger grosser Ausdehnung geöffnet ist.

Ich unterscheide dabei allerdings wie K e i l streng zwischen der eigentlichen Becherspalte, d. h. der im Bereiche des Augenbechers befindlichen Spalte und der Spalte im Bereiche des Sehstiels, die man zum Unterschiede von ihr als Opticusspalte oder Opticusrinne bezeichnen könnte und auch schon so bezeichnet hat.

Die Opticusrinne schliesst sich, wie wir gesehen haben, und was auch bereits bekannt ist, zuletzt. Sie ist noch nicht einmal bei einem 19 mm langen Embryo vollständig verstrichen.

Ihr Verschluss vollzieht sich, wie ich bereits früher hervorgehoben habe, in etwas anderer Weise als der der Becherspalte.

Während es sich nämlich bei diesem tatsächlich um ein Entgegenwachsen der Becherränder bis zur Verschmelzung handelt, ist dies beim Sehstiel nur in dem unmittelbar an den Augenbecher angrenzenden Abschnitte der Fall, wo der Abstand der Spalträder anfänglich von einem kernarmen gliös-protoplasmatischen Gewebe überbrückt wird. Hingegen wirken bei der Verödung des übrigen Abschnittes der Opticusrinne noch eine Reihe von anderen Momenten mit, von denen dem Einwachsen der Nervenfasern in den Sehstiel und der dadurch bewirkten Kernverschiebung und Volumenvergrösserung des Sehstiels meines Erachtens eine mindestens gleich grosse Bedeutung zuzuerkennen ist, als der gleichzeitig stattfindenden Kernvermehrung.

In ausführlicherer Weise habe ich mich über diesen Vorgang in meiner bereits zitierten Arbeit „Beiträge zur Histogenese der Netzhaut etc. und des Sehnerven" ausgesprochen.

Bei der Erörterung der Frage, in welcher Weise das Entgegenwachsen der Becherränder stattfindet, z. B. ob und ev. welche Widerstände dabei zu überwinden sind, wäre es von grosser Wichtigkeit, zu wissen, wie von der anfangs ganz

zwischen den Becherrändern verlaufende Arteria hyaloidea der mittlere und grössere Abschnitt allmählich in das Innere des Augenbechers zu liegen kommt.

Es könnte dies in der Weise geschehen, dass das Gefäss entweder durch die darunter ventral liegenden Mesodermzellen gewissermassen in die Höhe geschoben wird, oder dass das gleiche durch die unterhalb des Gefässes von beiden Seiten vordringenden Becherränder geschieht. Endlich wäre auch mit einer aktiven Mitwirkung des Gefässes selbst zu rechnen.

Was die ersten beiden Möglichkeiten betrifft, so scheint mir von ihnen die zweite die näherliegende zu sein, weil die Mesodermschicht unterhalb des Gefässes schon frühzeitig (z. B. bei dem 6,5 mm langen Embryo) zu schwach erscheint, als dass man ihr diese Fähigkeit ohne Bedenken zusprechen könnte, und weil überhaupt in den mikroskopischen Präparaten keine dafür sprechenden Anzeichen vorhanden sind.

Hingegen kann den mächtigen Becherrändern die Kraft, das dazwischen befindliche Mesoderm beiseite zu drängen, wohl zugetraut werden, zumal sie die Fähigkeit, in das Mesoderm einzuwachsen, unter abnormen Verhältnissen, z. B. bei Colobomen, Orbitalcysten usw., einwandfrei erwiesen haben.

Von selbst drängt sich dabei die Frage auf, ob man denn unter solchen Umständen, wie es bisher vielfach geschehen ist, den Mesodermzellen allein die Fähigkeit zusprechen kann, den Schluss der Becherspalte mechanisch zu vereiteln, ohne dass eine mikroskopisch wohl schwerlich nachweisbare Schwäche der ectodermalen Augenanlage vorliegt.

Es ist dies eine Frage, deren exakte Beantwortung für unsere Auffassung von der formalen Genese der meisten Augenmissbildungen, insbesondere der typischen Colobome von entscheidender Bedeutung wäre. Ich wollte sie hier nur aufwerfen, ohne mich heute mehr darein zu vertiefen und nur noch auf

die bei zwei Embryonen (9,0 mm und 12,7 mm) nachgewiesene Tatsache hinweisen, dass das Mesoderm an dem der Verschlussstelle zunächst gelegenen Bezirk der Becherspalte, der also gewissermassen selbst unmittelbar vor dem Verschlusse stand, restlos geschwunden war, ohne dass sich die Becherränder berührten. Solche Beobachtungen sprechen doch wieder für eine spontane Rückbildung und nicht für eine mechanische Abschnürung des zwischen den Becherrändern befindlichen Mesoderms.

Als sicher darf aber wohl angenommen werden, dass die Verzögerung des Verschlusses der Augenspalte an ihrem vorderen und hinteren Ende auf die dort ein- bzw. austretenden mächtigen Gefässverbindungen der Arteria hyaloidea zurückzuführen ist.

Ist doch einem Gefäss vermöge des auf seiner Wandung lastenden Blutdruckes von vornherein eine grössere Widerstandsfähigkeit zuzuerkennen als dem embryonalen zelligen Mesoderm.

Und so sehen wir denn auch, dass sich das hintere Ende der Augenbecherspalte sofort schliesst, sobald die hintere Austrittsstelle der Arteria hyaloidea in den Bereich des Sehstiels geraten ist, und wir sehen die Becherspalte vorne so lange offen, als die Verbindung der Arteria hyaloidea mit der Ringarterie vorhanden ist.

Diese Verbindung erscheint schon bei dem 14,5 mm langen Embryo sehr schwach und sie war bei einem von mir früher beschriebenen allerdings macerierten 19 mm langen Embryo mit noch offener Becherspalte überhaupt nicht mehr nachweisbar. Es darf daraus wohl geschlossen werden, dass die Rückbildung dieser Gefässverbindung dem Schlusse der Becherränder vorausgeht, ja geradezu eine notwendige Voraussetzung für das Zustandekommen des Verschlusses bildet.

Die dadurch bedingte Änderung in den Zirkulationsverhält-

nissen der Arteria hyaloidea ist dabei belanglos, weil das Blut der Arterie durch die mittlerweile entwickelten anderen Gefässverbindungen der Tunica vasculosa lentis, die um den Augenbecherrand herum nach aussen gelangen, abgeführt wird.

Nun hat Lindahl die Frage aufgeworfen, ob sich der vordere Abschnitt der Becherspalte überhaupt in der gleichen Weise schliesst wie die übrige Becherspalte, oder ob nicht im Laufe der Zeit einfach ein allmählicher Ausgleich der Spalte erfolge, wie dies z. B. von den anderen Spaltbildungen des Becherrandes mit Bestimmtheit anzunehmen sei.

Ich erkenne die Berechtigung dieser Frage wohl an, glaube sie aber auch auf Grund meiner vorstehenden Befunde in dem gleichen Sinne beantworten zu müssen, wie ich dies schon früher getan habe, nämlich, dass sich die Becherspalte auch vorne wenigstens bis auf einen ganz minimalen Rest durch eine Verwachsung der Becherränder schliesst.

Ich berufe mich dabei vorzugsweise auf den 14,5 mm langen Embryo, bei dem vorne nur noch ein kleiner Rest der Becherspalte geöffnet ist und doch alle Anzeichen dafür sprechen, dass hier noch der Schliessungsprozess im vollen Gange ist.

Zum Schlusse nur noch einige Worte über die ausser der Becherspalte gefundenen Einkerbungen bzw. Spaltbildungen des Becherrandes.

Wie aus der Beschreibung meiner Embryonen hervorgeht, habe ich bei allen mit Ausnahme des 12,7 mm langen Embryos, Einkerbungen des Becherrandes gefunden, die sich denn auch in den Sagittalschnitten sehr gut zur Anschauung bringen lassen. Ich habe aber nicht wie Lindahl bei jedem Embryo vier und diese immer an der gleichen Stelle, sondern bei dem einen mehr, bei dem anderen weniger, bei keinem aber mehr als drei Einkerbungen finden können. Auch die Tiefe der Einkerbungen wies zum Teil erhebliche Unterschiede auf.

Was die Lage betrifft, so fand sich bei allen eine Einkerbung medial von der Becherspalte, während die anderen Einkerbungen sämtlich dem dorsalen Abschnitt des Becherrandes angehörten. Lindahl ist allerdings der Ansicht, dass ein Teil der Einkerbungen bei der blossen Untersuchung von Schnittserien dem Nachweise entgehen kann. Ich möchte das nicht bestreiten, und es wird dies wohl auch bei der sagittalen Schnittrichtung vorkommen können, wenn die Schnittrichtung wie in zweien meiner Fälle ziemlich schräg und die Kerbe sehr flach ist. Ich gebe also zu, dass die Rekonstruktionsmethode vielleicht auch bei meinen Embryonen noch den einen oder anderen flachen Einschnitt aufgedeckt hätte, bin aber der Ansicht, dass es sich dabei sicherlich nur um belanglose Niveauunterschiede handeln könnte.

Im übrigen wird durch meine Befunde die Ansicht, dass die Einkerbungen des Becherrandes als eine normale Erscheinung aufzufassen sind, von neuem bestätigt.

Mit Rücksicht auf die Angaben von von Szily und Wolfrum, dass an den Einkerbungen Gefässe in das Auge zogen, die vielleicht sogar als die Ursache der ganzen Erscheinung in Frage kämen, habe ich sorgfältig auf das Vorhandensein derartiger Gefässverbindungen geachtet, doch zumeist ohne Erfolg. Wenn einmal Gefässquerschnitte in einer Kerbe zu finden waren, so hörten sie gewöhnlich noch früher auf als die Kerbe selbst und nur bei dem ältesten Embryo liessen sie sich in das Innere des Auges hinein verfolgen.

Ich schliesse mich deshalb der Ansicht von Lindahl und Wolfrum an, „dass die Einschnitte unabhängig von solchen Gefässverbindungen durch eine verschiedene Wachstumsenergie von verschiedenen Teilen der Wand des Augenbechers zustande kommen".

In der ophthalmologischen Literatur ist in letzter Zeit mehrfach die Frage erörtert worden, ob die genannten Ein-

kerbungen mit der Entstehung von atypischen Iriscolobomen, für die uns sonst jede plausible Erklärung fehlt, in Zusammenhang gebracht werden können, und alle Autoren, darunter auch ich, haben sich in bejahendem Sinne geäussert. Ich meine auch, dass der Nachweis von so tiefen Einkerbungen, wie z. B. in den Abbildungen 7—10, Tafel 41/42, genügen muss, um einen solchen Standpunkt hinreichend zu rechtfertigen. Die Kerbe ist hier so tief, dass dann, wenn sie bestehen geblieben und entsprechend der allgemeinen Volumenzunahme des Bulbus grösser geworden wäre, an ihrer Stelle ein tiefgreifender Defekt unausbleiblich gewesen wäre. Eine noch wesentlich tiefere, in 12 aufeinander folgenden Schnitten nachweisbare Einkerbung habe ich übrigens bei einem 13 mm langen Schafsembryo gefunden. Hier zog auch ein Gefäss in das Augeninnere hinein.

Ich stimme Lindahl auch darin bei, dass diese Einkerbungen für gewöhnlich jedenfalls nicht durch eine Verwachsung der Spalträndер, sondern durch einen allmählichen Wachstumsausgleich zum Verschwinden kommen. Sollte aber die Möglichkeit existieren, und es liegt kein Grund vor, sie ganz abzulehnen, dass ausnahmsweise doch ein Verwachsen der Spalträndер vorkommt, dann liesse sich damit selbst die formale Genese der extrem seltenen Fälle von atypischen Colobombildungen des Corpus ciliare erklären, bei denen, wie z. B. im Falle Meisner, das Pigmentepithel und die Retina eine Lücke aufweisen, die teils von einem Gefässe, teils von einigen in das Innere des Bulbus eindringenden mesodermalen Zellen ausgefüllt wird.

Meinem hochverehrten Chef, Herrn Geheimrat Sattler, danke ich auch an dieser Stelle für das meinen Untersuchungen gewidmete lebhafte Interesse.

Literaturverzeichnis.

1. Bach, Demonstration von Präparaten, Tafeln und Modellen. 29. Bericht der Heidelb. ophth. Ges. 1901 St. 219.
2. Bach und Seefelder, Atlas zur Entwickelungsgeschichte des menschlichen Auges. Leipzig 1911 (I. Lief.) und 1912. (II. Lief.)
3. Druault, Developpement de l'organe de la vision et anatomie du globe. de l'oeil. Traité d'anatomie humaine. Tom V. 1912.
4. van Duyse, La double fente foetale et la colobome atypique de l'oeil. Archives d'ophth. XXI. 1901.
5. Keil, Beiträge zur Entwickelungsgeschichte des Auges vom Schwein mit besonderer Berücksichtigung des Verhaltens der fötalen Augenspalte. Anat. Hefte 96. 1906.
6. Keibel und Mall, Handbuch der Entwickelungsgeschichte des Menschen. Bd. 2. 1911.

6a. Kollmann, Entwickelungsgeschichte des Menschen. Leipzig 1898.

7. Leser, Über die Entwickelung der Form des menschlichen Auges. Bull. intern. de l'Académie des sciences de Bohême. 1911.
8. Lindahl, Über die Pupillenöffnung des Augenbechers in früheren Entwickelungsstadien, mit besonderer Rücksicht auf die Bedeutung der Formverhältnisse derselben für unsere Auffassung von der Entstehung der Iriscolobome. Archiv f. Augenh. LXXII. Bd. 1912.
9. Magitot, Étude sur le developpement de la rétine humaine. Annales d'ocul. Avril 1910.
10. Meisner, Ein Colobom der Aderhaut und Netzhaut mit Aplasie des Sehnerven. v. Graefes Archiv f. Ophth. 79. Bd. 1911.
11. Rabl, Entwickelung des Gesichts. Leipzig 1902.

11a. Seefelder, Demonstration von mikroskopischen Präparaten embryonaler menschlicher Augen. 34. Bericht der Heidelberger ophth. Ges. 1907.

12. — Weitere Demonstrationen embryonaler menschlicher Augen. 35. Bericht der Heidelb. ophth. Ges. 1908.
13. — Patholog. anat. Beiträge zur Kenntnis der angeborenen Colobome des Auges. v. Graefes Arch. f. Ophth. 68. Bd. 1908.

14. Seefelder, Beiträge zur Histogenese und Histologie der Netzhaut, des Pigmentepithels und des Sehnerven. v. Graefes Arch. f. Ophth. 78. Bd. 1910.
15. von Szily, Ein nach unten und innen gerichtetes nicht mit der Fötalspalte zusammenhängendes Colobom der beiden Augenbecher bei einem etwa 4 Wochen alten menschlichen Embryo. Klin. Monatsbl. f. Augenh. 45. Jahrg. 1907.
16. — Zu meiner Arbeit: „Ein nach unten und innen gerichtetes usw." Klin. Monatsbl. f. Augenh. 46. J. 1908.
17. — Die entwickelungsgeschichtlichen Grundlagen für die Erklärung der kongenitalen Defektbildung am Auge. 37. Bericht der Heidelb. ophth. Ges. 1911.
18. Wolfrum, Multiple Einkerbungen des Becherrandes der sekundären Augenblase, ein Beitrag zur Colobomfrage. Klin. Monatsbl. f. Augenh. 46. Jahrg. 1908.

Erklärung der Abbildungen (Mikrophotogramme) auf Tafel 39 bis 47.

(Vergrösserung 110 fach).

Abbildung 1—6. Äquatorial-(Sagittal-)Schnitte durch den vorderen (distalen) und mittleren Abschnitt der Augenanlage eines 9 mm langen menschlichen Embryos. Abbildung 1 entspricht einem Schnitt in der Nähe des Becher- bzw. Pupillenrandes, Abbildung 6 einem Schnitt in der Gegend des hinteren Linsenpols.

Abbildung 7—14. Äquatorialschnitte durch die linke Augenanlage eines 9,2 mm langen menschlichen Embryos. Abbildung 7 entspricht einem Schnitt in der Nähe des Pupillenrandes, Abbildung 14 einem Schnitt hinter der Linse.

Abbildung 15—20. Äquatorialschnitte durch die rechte Augenanlage eines 9,2 mm langen menschlichen Embryos. Abbildung 15 entspricht einem Schnitte in der nächsten Nähe des Pupillenrandes, Abbildung 16 der Gegend des eben noch getroffenen hinteren Linsenpols, Abbildung 20 dem hinteren Ende des Augenbechers.

Abbildung 21—27. Äquatorialschnitte durch die Augenanlage eines 12,7 mm langen menschlichen Embryos. Abbildung 21 zeigt einen Schnitt in der Nähe des Becherrandes, Abbildung 23 in der Gegend des eben noch getroffenen hinteren Linsenpols, Abbildung 27 einen Durchschnitt durch den Augenblasenstiel gleich hinter seiner Ansatzstelle am Augenbecher.

Abbildung 28—36. Äquatorialschnitte durch die Augenanlage eines 14,5 mm langen menschlichen Embryos. Die Schnitte 28—34 verlaufen durch den vordersten (distalsten) Abschnitt des Augenbechers, die Schnitte 35 und 36 durch das dem Augenbecher zunächst befindliche Ende des Sehstiels. Die genauere Erklärung der Abbildungen ist im Texte enthalten.

Aus dem pathologischen Institute der Universität Freiburg i. Br.

DIE

AORTENNARBE DER AORTA THORACICA.

VON

HANS KROEMER,
FREIBURG i. B.

Mit 8 Figuren im Text.

In der Naturforschenden Gesellschaft zu Freiburg i. B. hat Schridde[1]) im Juni 1909 von einem auffallenden Befund an einer kindlichen Aorta berichtet. Das Protokoll darüber lautet abgekürzt folgendermassen: Bekannt ist die Narbe, die in der Wand der Aorta nach der Obliteration des Ductus Botalli entsteht. Sie ist fast in allen Fällen schon mit blossem Auge zu erkennen, wenn auch in ihrer Ausbildung und Ausdehnung grosse Verschiedenheiten zu beobachten sind. Nach den Untersuchungen des Vortragenden findet sich nun noch eine weitere physiologische Narbe in der Brustaorta, die Schridde als Aortennarbe bezeichnet. Die Aufmerksamkeit darauf wurde durch einen Befund bei einem 3 Monate alten Kinde gelenkt, das an einer Bronchopneumonie gestorben war und ausser dieser Erkrankung keine pathologischen Veränderungen im Körper aufwies. Hier zeigte sich nämlich in der Intima der Aorta thoracica eine 12 mm lange und 4—5 mm breite, weissliche, sehr auffällige Verdickung, die mit ihrem oberen Ende in der Höhe des Abgangs der ersten Intercostalarterien begann und rechts von den Interkostalarterien sich nach unten in der Längsrichtung des Gefässes erstreckte. Die mikroskopische Untersuchung ergab, dass es sich um eine rein bindegewebige Narbe handelte. Nur in die äusseren Schichten erstreckten sich plumpe, etwas gewundene elastische Fasern hinein. Über

[1]) Deutsche Med. Wochenschr. 1909. 33.

diesen bindegewebigen Bezirk zog die unveränderte Intima hinweg. In die Media reichte die Narbe ungefähr bis in die Mitte. Die bisherigen Untersuchungen des Vortragenden haben gezeigt, dass diese Narbe sehr häufig zu beobachten ist. Am besten erkennt man sie an normalen Aorten, in denen sie meist ohne Schwierigkeit schon makroskopisch zu sehen ist.

Ich habe nun unter Leitung von Herrn Prof. Dr. Schridde einige 20 Aorten von menschlichen Leichen, die im pathologischen Institut zur Sektion kamen, darauf hin untersucht, vor allem von Kindern, bei denen ja atherosclerotische Veränderungen noch nicht zu erwarten sind, die das Bild komplizieren.

Wenn auch in einigen Fällen makroskopisch nichts zu sehen war, so weisen doch die mikroskopischen Schnitte alle einen positiven Befund auf. Auch ist die Narbenbildung selten so deutlich wie in dem beschriebenen Fall, doch ist meistens der erwähnte, weissliche Streifen zu sehen, der in jedesmal verschiedener Ausdehnung und Gestalt rechts von den ersten Intercostalarterien verläuft und sich manchmal an die Narbe des Ductus Botalli direkt anschliesst. Ist die Aorta zufällig rechts neben den Intercostalarterien aufgeschnitten worden, so liegt der Streifen natürlich auf der linken Seite, aber weit von der linken Reihe der Arterienabgänge entfernt.

Die Arterien liegen ja, etwas schematisch betrachtet, in zwei Linien, die nach unten immer mehr zusammenlaufen. Doch weist, wie bekannt, gerade das erste und zweite Paar am meisten Verschiedenheiten auf, was diese symmetrische Lage und ihre Grösse anbetrifft.

Je unregelmässiger sich nun diese Umrisse verhalten, desto deutlicher pflegt der weissliche Streifen sichtbar zu sein, und zwar scheint er mit Vorliebe auf eins der Lumina zu oder dicht daran vorbei zu laufen.

An den Aorten alter Leute sind diese Verhältnisse meistens

nicht so gut zu sehen, weil hier, worauf Schridde schon hingewiesen hat, der Überblick durch atherosclerotische Veränderungen erschwert wird, die gerade an der in Frage stehenden Stelle niemals fehlen, wenn sie in stärkerem Masse überhaupt vorhanden sind.

Deutlich ist das Bild besonders bei Kindern in den ersten Lebensjahren, weil hier ja nur in den allerseltensten Fällen schon atherosclerotische Prozesse in der Aorta vorkommen.

Wenn wir ferner voraussetzen, dass es sich um eine Narbe handelt, deren Entstehung auf die embryonale Entwickelung zurückzuführen ist, so könnten wir erwarten, dass der Befund im allgemeinen um so deutlicher ist, je jünger das Individuum ist. Am besten zu verwerten sind Präparate von Feten, bei denen der Ductus Botalli noch offen ist, denn hier sind Beobachtungsfehler am besten auszuschliessen wie z. B. einfache Verdickungen der Intima infolge veränderter Strömungsverhältnisse unterhalb der Ductusnarbe der älteren Individuen. Doch müsste bei der mikroskopischen Untersuchung in diesem Falle die Media nicht verändert erscheinen.

Im folgenden möchte ich nun die von mir untersuchten Fälle dem Alter nach geordnet beschreiben. Von den meistens vorn aufgeschnittenen Aorten habe ich unterhalb der Narbe des Ductus Botalli, rechts von den Intercostalarterien, also dort, wo meist makroskopisch schon ein weisslicher Streifen sichtbar ist, ein Stück mit der Schere herausgeschnitten, das die Mitte des Streifens enthält. Von diesem Teil der Wand habe ich Gefriermikrotomschnitte gemacht und sie jedesmal nach drei Methoden gefärbt: um die Zellkerne sichtbar zu machen mit Hämatoxylin-Eosin, dann Bindegewebsfärbung nach van Gieson und Weigerts Elasticafärbung, einige Male Sudanfärbung, um Fett nachzuweisen.

Fall 1. Aorta eines siebenmonatlichen Fetus. (Paraffinschnitte wegen der Kleinheit des Gefässes.) Die Interkostalarterien

entspringen insofern unregelmässig, als die rechte Reihe etwas tiefer liegt wie die linke. Makroskopisch ist unterhalb des offenen Ductus Botalli rechts von den Interkostalarterien gar nichts Auffälliges zu sehen. Die mikroskopischen Schnitte, die direkt unterhalb der Einmündung des Ductus arteriosus angelegt sind, zeigen auch nur das Bild einer normalen, fetalen Aorta, bei der die Hauptmasse der Wand aus einem elastischen Fasergeflecht besteht, in das glatte Muskelfasern eingeschlossen sind. Nach innen folgt eine elastische Grenzmembran, dann die Intima, aus einer ganz dünnen Endothellage bestehend. In der Höhe des zweiten Arterienpaares ist nun das Bild etwas geändert, noch deutlicher in der Höhe des dritten. Hier scheint sich nämlich die elastische

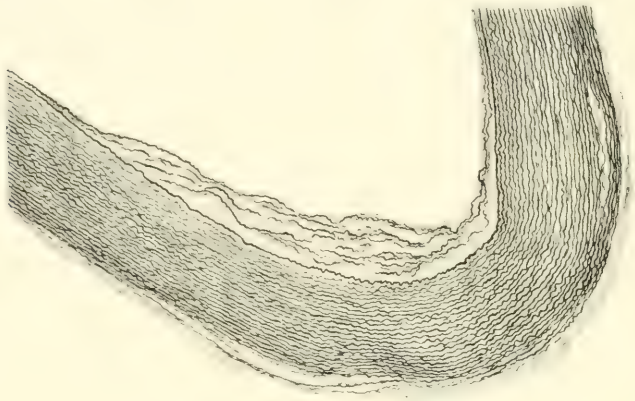

Fig. 1.

7 Monate alter Fetus.

Grenzmembran in zwei Blätter zu spalten, die zwischen sich ein lockeres Gewebe von elastischen Fasern enthalten, oder anders ausgedrückt (da das innere Blatt nur sehr dünn ist): es liegt der elastischen Grenzmembran ein lockeres, elastisches Gewebe auf, in dem die Muskulatur ziemlich spärlich ist; dadurch wird die Gefässwand etwa um die Hälfte verdickt. (Figur 1.) Die Veränderung erstreckt sich ungefähr auf ein Viertel des Umfangs der Gefässwand. Wie die van Giesonfärbung ergibt, ist kein sich färbendes Bindegewebe in dieser Stelle enthalten.

Fall 2. Aorta eines achtmonatlichen Fetus.

Auch hier haben wir im wesentlichen dasselbe Bild vor uns, nur erscheint das aufgelagerte, elastische Gewebe etwas feinmaschiger, die einzelnen Fasern derber. Der normale Anteil der Wand ist verschmälert, diese schwächere Stelle des Gefässes erscheint durch die Einlagerung verstärkt. Einer der Schnitte ist in Figur 2 abgebildet.

Fall 3. Sechzehn Tage altes Kind, das an Nabelsepsis gestorben ist; ausser einem septischen Milztumor wurden bei der Sektion keine pathologischen Veränderungen im Organismus gefunden.

Makroskopisches Bild der Aorteninnenfläche: Unterhalb der trichterförmigen Einziehung, als welche sich die Einmündung des obliterierten Ductus Botalli darstellt, befindet sich in der Höhe des ersten Interkostalarterienpaares die Öffnung einer akzessorischen, kleinen Arterie, an deren rechter Seite ein etwa $^1/_2$ mm breiter, weisslicher Streifen eben bemerkbar ist, der parallel der Längsrichtung des Gefässes nach unten läuft und sich in der Höhe des III. Arterienpaares verliert. Mikroskopisch ist der normale Teil der Wand dem Alter entsprechend bereits etwas verändert im Vergleich zu den fetalen Aorten: es finden sich in der Intima, die dadurch an Dicke etwas gewinnt, feine elastische Fasern,



Fig. 2.
8 Monate alter Fetus.

dazwischen geringe Mengen streifigen Bindegewebes, also innen von der Elastica interna. An der Stelle, die dem beschriebenen, mit blossem Auge sichtbaren Streifen entspricht, zeigt nun die Intima auf dem Querschnitt eine spindelförmige Auftreibung, die an der stärksten Stelle etwa ein Drittel der Dicke der Media aufweist und die Media etwas einbuchtet. Die Bestandteile der Intima sind hier geändert und zwar so, dass dicke Bindegewebsstränge zwischen das aufgelockerte elastische Gewebe eingelagert sind, die nicht nur parallel laufen, sondern sich auch durchkreuzen; ein besonders breiter Bindegewebsstreifen liegt der Elastica interna auf.

Fall 4. Zwei Monate altes Kind, das infolge chronischer Ernährungstörungen und Anämie gestorben ist.

Die Öffnungen der Intercostalarterien liegen ziemlich regelmässig, nur findet sich in der Höhe des zweiten Paares unterhalb der Ductusnarbe ein vereinzeltes Lumen, an dem links vorbei ein weisslicher Streifen, von der Ductusnarbe breit beginnend, schräg auf die Interkostalarterien

zu verläuft. Auf dem mikroskopischen Schnitt zeigt sich an der entsprechenden Stelle der Intima eine bindegewebige dünne Auflagerung, die keine elastischen Fasern enthält. Einige hellere Stellen erscheinen im van Gieson-Schnitt rötlich gefärbt und müssen deshalb als dicke Bindegewebslamellen aufgefasst werden. In den darunterliegenden obersten Schichten der Media erscheint das elastische Gewebe etwas aufgelockert und aufgefasert. (Fig 3.)

Fall 5. Zwei Monate altes Kind, das an Ernährungsstörungen zugrunde gegangen ist. Bei der Sektion fand sich ausser einer Atrophie des Thymus nichts Besonderes.

Die Anlage der Interkostalarterien ist nicht ganz symmetrisch. Die Gefässwand ist an der in Betracht kommenden Stelle vollständig glatt und ohne Besonderheiten.



Fig. 3.
2 Monate altes Kind.

Ein unterhalb der Ductusnarbe angelegter Schnitt in der Höhe der ersten Intercostalarterien weist aber doch einen positiven Befund auf. Nämlich die Intima zeigt wie im vorigen Fall eine geringe bindegewebige Verdickung; nicht direkt unter dieser Stelle, sondern etwas mehr seitlich ist auch die Struktur der Media wesentlich verändert: die Gefässwand ist insgesamt nicht verdickt, aber in Form eines Kreissegments erscheint bei Elasticafärbung das Gewebe aufgelockert. Besonders die Grenze gegen die Media ist durch eine hellere Bogenlinie markiert, die bei der van Gieson-Färbung rot aussieht, wie auch alle anderen hellen Spalten zwischen den elastischen Fasern durch rotes Bindegewebe vollständig ausgefüllt sind.

Fall 6. Zweieinhalb Monate altes Kind, das an Colimeningitis gestorben ist. Ausser dem Gehirnbefund und einer Cystitis wurde bei der Sektion nichts Auffallendes gefunden.

Die Intercostalarterien entspringen regelmässig. Nur in der Höhe des dritten Paares unterhalb der Narbe des Ductus findet sich wieder eine kleine gesondert liegende Öffnung, von der ausgehend ein eben bemerkbarer weisslicher Streifen eine kurze Strecke senkrecht abwärts verläuft. Mikroskopisch ist eine geringe Vorbuchtung der Gefässwand zu sehen, die nach beiden Seiten allmählich in das sonst gleichmässige Niveau der übrigen Wand übergeht. Unter dieser Gegend liegen zwischen den spiraligen, elastischen Fasern einige ausgesparte, spaltförmige hellere Stellen, an denen die Muskulatur fehlt. In den van Gieson-Schnitten sind die Stellen durch rötliches Bindegewebe ausgefüllt. Die Veränderungen gehen nur an der Stelle der äusserlich sichtbaren Vorbuchtung etwas tiefer in die Media hinein, erstrecken sich aber mehr

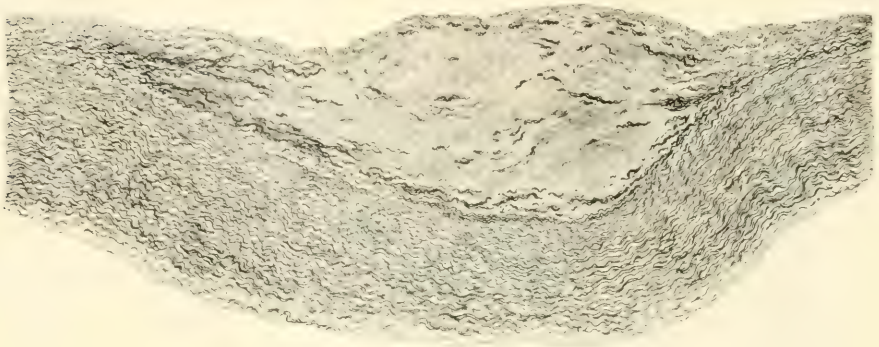

Fig. 4.
3 Monate altes Kind.

oberflächlich liegend noch weit nach beiden Seiten hin. Die Intima geht unverändert darüber hinweg.

Fall 7. Aorta eines dreimonatlichen Kindes. Der Fall hat zu diesen Untersuchungen den Anlass gegeben, er ist von Herrn Professor Schridde in der Naturforschenden Gesellschaft näher geschildert worden, wie in der Einleitung angegeben ist. (Fig. 4.)

Fall 8. Dreimonatliches Kind, das an Ernährungsstörungen, Krämpfen, Herzschwäche gestorben ist. Bei der Sektion wurden gefunden: Lungenödem, Verfettung der Leber und Nieren, Sklerose der Nebennieren, Ödem des Gehirns und Thymusatrophie.

Die Lumina der Intercostalarterien sind ungleich gross, entspringen unregelmässig. An die Ductusnarbe sich anschliessend, läuft ein 2 cm langer 1 mm breiter weisslicher Streifen parallel der Längsrichtung des Gefässes nach abwärts.

Der Schnitt ist in der Höhe des dritten Arterienpaares angelegt. Hier zeigt sich nun bei schwacher Vergrösserung an der Innenwand eine sichelförmige, helle Einlagerung, die an der stärksten Stelle der halben Dicke der Gefässwand gleichkommt. Bei stärkerer Vergrösserung (Fig. 5) bemerkt man, dass sich zwischen Intima und Media, allmählich stärker werdend, ein helleres Gewebe einschiebt, in dem die typischen, elastischen Spiralfasern fehlen. Die Grenze gegen die Media ist nicht besonders scharf, da sich das elastische Gewebe in den benachbarten Teil hinein auffasert. An der Grenze finden sich wieder einige spaltförmige Lücken im Gewebe, die sich bei van Gieson-Färbung als besonders dicke Bindegewebsfasern herausstellen; ebenso ist die ganze Auflagerung

Fig. 5.
3 Monate altes Kind.

rötlich gefärbt, enthält zahlreiche Kerne und ist demnach als ein feines Geflecht von dünnen Bindegewebsfasern aufzufassen.

Fall 9. Ein viermonatliches Kind, infolge von Ernährungsstörungen gestorben. Bei der Sektion wird ein Hämatom an der Mitralklappe gefunden, eine eitrige Bronchitis und Thymusatrophie.

Die Lage der Intercostalarterien ist unregelmässig. Zwei gesondert liegende kleine Öffnungen finden sich rechts unterhalb der Ductusnarbe. An die Narbe sich direkt anschliessend läuft wieder der bekannte weissliche Streifen, etwa 1 mm breit, senkrecht nach unten auf eins der isoliert liegenden Lumina zu. Das mikroskopische Bild des Querschnitts ist in Figur 6 wiedergegeben. Wir sehen der Innenwand des Gefässes ein Gewebe von anderem Aufbau angelagert als ihn die normale Wand zeigt. Die einige Einbuchtungen aufweisende Oberfläche ist von der Intima überzogen. Gegen die Media ist sie wieder durch

helle Gewebsstellen bogenförmig ziemlich scharf abgegrenzt. Aus dem van Gieson-Schnitt ergibt sich, dass in das lockere elastische Geflecht spärliche Muskelfasern, aber reichliches Bindegewebe eingelagert ist.

Fall 10. Sechs Monate altes Kind.

Sektionsbefund: Pneumonie, Pleuritis, eitrige Streptococcenmeningitis.

Innenfläche der Aorta: Die 3 obersten rechten Arterienöffnungen scheinen nach links verschoben. Wo sie liegen müssten, verläuft ein deutlich bemerkbarer, weisslicher, verdickter Streifen nach abwärts, der am Rande des vierten Lumens endet. Rechts vom vierten Lumen unter der Ductusnarbe liegt eine versprengte Öffnung. Auf dem Querschnitt sehen wir mit schwacher Vergrösserung ähnlich den vorhergehenden



Fig. 6.
4 Monate altes Kind.

Fällen eine etwas mehr durchscheinende Verdickung der Wand angelagert, in noch grösserer Ausdehnung als im letztbeschriebenen Fall. Von elastischem Gewebe finden sich bei stärkerer Vergrösserung nur wenige, schwache und kurze Fasern, so dass ein ähnliches Bild entsteht wie in Figur 5 dargestellt ist.

Fall 11. Elf Monate altes Kind.

Klinische Diagnose: Autointoxikation, Nephritis. Ausserdem wird bei der Sektion gefunden: eine Bronchopneumonie der rechten Lunge, Emphysem beider Lungen, Atrophie der Nebennieren und des lymphatischen Apparats.

Die Arterienlumina an der Innenwand der Aorta liegen sehr unregelmässig, eine Anordnung in 2 Reihen ist kaum mehr zu erkennen. Es findet sich wieder eine vereinzelte Öffnung dicht unter der Narbe des Ductus Botalli. Hier mit breiter Basis beginnend zieht keilförmig eine weissliche Verdickung nach abwärts. Auf dem Querschnitt erstreckt

sich der aufgelagerte Teil entsprechend der makroskopisch auffallenden Breite über die ganze Ausdehnung des etwa 1 cm langen Schnitts. Elastisches Gewebe ist so gut wie gar nicht vorhanden. Parallele Bindegewebszüge finden sich an der Grenze gegen die Media und dicht unter der Oberfläche. Dazwischen liegen schräg verlaufende, kürzere Bindegewebsfasern.

Fall 12. Elfjähriges Mädchen.

Diagnose: Chloroformtod bei Status thymolymphaticus.

Aorta: Links neben der Ductusnarbe liegt eine kleine Arterienöffnung. Zwischen erstem und zweitem Paar der Intercostalarterien liegt rechts eine Öffnung. Die ihr entsprechende auf der linken Seite fehlt. Dagegen findet sich in der Höhe des dritten Paares unterhalb der



Fig. 7.
11 jähriges Mädchen.

Ductusnarbe wieder eine isolierte Öffnung, in deren Gegend ein 1 mm breiter Streifen endet, der in der Höhe des ersten Paares beginnt. Das mikroskopische Bild zeigt Figur 7. Wir sehen eine mässige Verdickung der Intima, die sich über $^3/_4$ des 1 cm langen Schnitts erstreckt.

In den darunterliegenden, oberflächlichen Schichten der Media stellen wir bald längere, bald kürzere helle Stellen im Gewebe, ungefähr in einer Linie angeordnet, fest. Das sind dicke Bindegewebsfasern, die teils im Schräg-, teils im Längsschnitt getroffen sind.

Fall 13. Fünfzehnjähriger Knabe, der nach einer Kropfoperation gestorben ist. Bei der Sektion wird eine Herzhypertrophie gefunden, Bronchopneumonie eines Unterlappens und Status thymolymphaticus.

Bei Betrachtung der Innenwand der Aorta fällt auf, dass drei Intercostalarterien auf der linken Seite nur eine grosse rechts gegenüber liegt, in deren Höhe genau unter der Mitte der Ductusnarbe eine kleine isolierte Öffnung liegt. Gleich unter der Narbe beginnend, findet sich eine unregelmässige, weissliche Verdickung, die mit zwei Zipfeln auf die beiden zuletzt erwähnten Arterienlumina zuläuft. Auf dem mikroskopischen Querschnitt durch den stärksten Teil der Verdickung zeigt die Media eine mässige Vorwölbung ins Lumen hinein, über die die Intima unverändert hinwegläuft. Unter dieser Stelle sind in die Wand einzelne Bindegewebsfasern eingestreut, die in der inneren Hälfte der Wand etwas dichter liegen, sonst aber keine bestimmte Anordnung oder scharfe Begrenzung aufweisen, sondern sich allmählich nach beiden Seiten hin verlieren.

Fall 14. Mann von 26 Jahren. Suicid. Sektionsbefund Thymushypertrophie, Leptomeningitis chronica diffusa, auffällige Schmal-

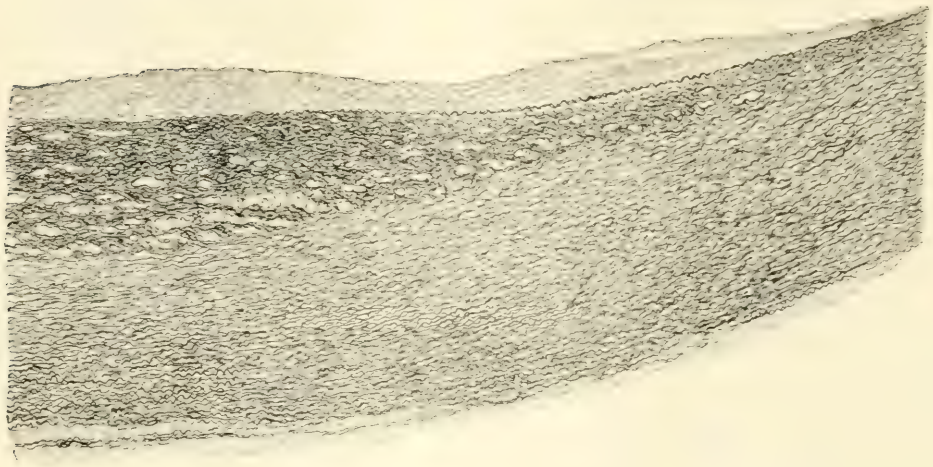

Fig. 8.
26 jähriger Mann.

heit der Hirnwindungen, geringer Hydrocephalus externus, Hyperämie des Gehirns, Asymmetrie des Schädeldachs.

An der aufgeschnittenen Aorta bemerkt man zwischen den Intercostalarterien bereits Anfänge von Atherosklerose: die Intima ist hier etwas rauh und gelblich verfärbt, aber nicht merklich verdickt. Was die Ursprünge der Intercostalarterien anbelangt, so zeigen sie eine bemerkenswerte Abweichung: Es finden sich nämlich rechts von den gewöhnlichen, einigermassen symmetrischen Öffnungen nicht weniger als

sechs kleinere, von denen vier genau in einer Reihe untereinander liegen, unter der Mitte der Ductusnarbe beginnend, bis zur Höhe des vierten Paares herabreichend. Dicht an der rechten Seite dieser akzessorischen Lumina verläuft ein weisslicher, verdickter Streifen, der oben in 2 mm Breite sich an die Ductusnarbe anschliesst und unten 1 mm breit in der Höhe des dritten Paares aufhört.

Der durch die Mittte des Streifens angelegte Querschnitt ist in Figur 8 zur Hälfte abgebildet. Er stellt eins der auffallendsten Bilder dar, das ich bei diesen Untersuchungen gefunden habe, abgesehen von dem in der Einleitung geschilderten Fall von Schridde. Nur in der Mitte des Schnitts ist die Gefässwand, bei schwacher Vergrösserung betrachtet, etwas ins Lumen hinein vorgebuchtet, darunter zeigt sich der Aufbau der Media fast der halben Dicke ihrer Wand entsprechend auffallend verändert. Dies andersartige Gewebe wird nach den Seiten zu immer schmäler, hört aber erst an den Enden des 12 mm langen Schnitts ganz auf. Die Intima darüber ist etwas verdickt, eine atheromatöse Verfettung ist auch bei Sudanfärbung nicht bemerkbar. Das erwähnte Gewebe selbst zeigt nun in bekannter Weise Bindegewebsfasern von beträchtlicher Dicke eingelagert. Die elastischen Fasern scheinen zur Seite gedrängt und sind ziemlich kurz. Die Muskelfasern durchflechten in verschiedenen Richtungen das Gewebe, das durch diese unregelmässige Anordnung seiner Elemente dichter und dunkler erscheint als die unveränderte Gefässwand.

Die nun noch folgenden Fälle enthalten in bald stärkerem, bald schwächerem Masse alle dieselben, bereits wiederholt geschilderten Veränderungen. Im Prinzip ist nichts Neues daran zu sehen. Stets finden sich Bindegewebsfasern in jedesmal verschiedener Anordnung an derselben Stelle der Aortenwand.

Wenn wir nun die vorstehenden Beobachtungen zusammenfassend überblicken wollen, so können wir folgendes feststellen:

Unter den beschriebenen 14 Fällen ist zweimal (beim 1. und 5.) makroskopisch an der Aorteninnenwand nichts zu bemerken, was auf einen veränderten Aufbau der Wand hinwiese. Bei denselben Fällen ist keine Abgangsöffnung eines Seitenastes zu sehen, die ganz ausserhalb der Reihe der Intercostalarterien liegt.

In allen übrigen Fällen sind ein oder mehrere versprengte Lumina zu bemerken, die unterhalb der Narbe des Ductus

und rechts von den Intercostalarterien liegen, sonst jedoch keine bestimmte, immer wiederkehrende Anordnung erkennen lassen. Auffallend ist aber die Lage des weisslichen Streifens zu diesen Lumina. In 7 Fällen (bei 6, 8, 9, 10, 11, 12, 13) endet der Streifen gerade am Rande eines gesondert liegenden Lumens, bei den übrigen läuft er dicht am Rande einer Abgangsöffnung vorbei.

Wir müssen wohl daraus schliessen, dass irgend eine Beziehung zwischen der Entstehung des bekannten Streifens und den unregelmässig abgehenden Intercostalarterien vorhanden ist.

Welche Vermutung da am nächsten liegt, wird sich später zeigen. Erst wollen wir den mikroskopischen Befund kurz überblicken. Er ist je nach dem Alter des Individuums etwas verschieden.

Bei den fetalen Aorten (Fall 1 und 2) tritt vor allem eine Verdickung der Intima hervor, ohne dass Bestandteile, die der normalen Wand fremd sind, zu bemerken wären. In den ersten Tagen und Monaten des extrauterinen Lebens zeigen sich mehr und mehr Bindegewebseinlagerungen, zuerst nur in der Intima (Fall 3 und 4). Im weiter fortgeschrittenen Alter weisen auch die anliegenden Schichten der Media Bindegewebe auf, und in den 3 letztbeschriebenen Fällen ist die Veränderung der Media das auffallendste.

Das Bild wechselt zwar etwas: In Fall 13 ist der Bindegewebe enthaltende Bezirk der Wand nicht scharf abgegrenzt gegen die umgebende Media, im letzten Fall sehen wir wieder eine deutlich umschriebene Einlagerung von starken Bindegewebsfasern. Die Anordnung jedoch ist wohl nicht so wichtig wie die Tatsache, dass sich stets Bindegewebe an derselben Stelle der Gefässwand findet.

Welche Erklärung haben wir nun für die bisherigen Beobachtungen?

Es ist wohl kaum eine andere Annahme möglich, als dass es sich um eine Narbenbildung in der Wand der Aorta handelt.

Als ein sehr gutes Beispiel für diesen Vorgang kann uns eine andere Narbenbildung dienen, nämlich die an der früheren Einmündungsstelle des Ductus Botalli. Wie bekannt, verbindet dies Gefäss beim Fetus die Arteria pulmonalis mit dem Aortenbogen, während beim Kinde das Blut, das vorher durch den Ductus Botalli strömte, den Lungenkreislauf durchmacht. Infolge der ersten Atemzüge tritt die so durchgreifende plötzliche Änderung des gesamten Kreislaufs ein. Wir müssen annehmen, dass der Ductus infolge plötzlicher Blutdrucksenkung in der Arteria pulmonalis kollabiert und auch so bleibt. Langsam kommt es dann durch Intimawucherung zur vollständigen Obliteration. Beim Erwachsenen haben wir später an Stelle des Gefässes einen bindegewebigen Strang, dessen Ansatzstelle auch an der Aorteninnenfläche als die bekannte Narbe stets deutlich sichtbar ist.

Könnte nun nicht die zweite Narbe der Aortenwand, von der diese Arbeit handelt, eine ähnliche Entstehung haben? D. h. kommt die Narbe vielleicht durch Obliteration eines in früher, embryonaler Zeit hier einmündenden Gefässes zustande?

Tatsächlich erklärt wohl diese von Schridde gemachte Annahme alle Beobachtungen am besten.

Der Verschluss eines grossen Astes lässt es auch denkbar erscheinen, dass dadurch die regelmässige Anlage der obersten, benachbarten Intercostalarterien häufig Störungen erleidet.

Ebenso wird das mikroskopische Bild klar: Der Befund an den jüngsten Aorten ist wohl als der letzte Rest der gewucherten Intima des einmündenden Gefässes zu deuten. Mit zunehmendem Alter, wo in der Gefässwand Bindegewebsfasern zahlreicher auftreten, nimmt die Obliterationsstelle immer mehr

das Aussehen einer typischen Narbe an mit dem Hauptmerkmal der Bindegewebsfasern.

Was für ein Gefäss kommt nun wohl in Frage, auf dessen Obliteration die Narbe zurückzuführen ist?

Schridde spricht die Vermutung aus, dass es die rechte Aorta ist, die sich ja auf einer frühen Stufe der embryonalen Entwickelung mit der linken, bei den Säugetieren allein persistierenden zu einem gemeinsamen Stamm vereinigt.

Wenn diese Vermutung zutrifft, so haben wir hier einen Hinweis auf einen in der Phylogenese sehr weit zurückliegenden Zustand vor uns, wo noch eine symmetrische Anlage des Gefässsystems besteht, ein Befund, wie ihn jetzt noch die Fische aufweisen.

Weitere embryologische Untersuchungen müssen nun ergeben, ob tatsächlich die Narbe der Vereinigungsstelle der rechten und linken Aorta entspricht.

Die stets nachzuweisende Narbe an allen normalen Aorten ist nun auch von Interesse für die pathologische Anatomie, besonders die Kombination mit der häufigsten Gefässerkrankung, der Atherosclerose. Ihre Kenntnis ist natürlich auch für die normale Anatomie wegen der Beurteilung der vorliegenden Frage von Wichtigkeit.

Einige solche Fälle will ich noch kurz beschreiben.

Fall 15. 25jähriger Mann. Sektionsprotokoll: Fraktur der Vertebra dorsalis VIII. Compressionsmyelitis. Atherosclerose des Herzens und der Gefässe, frische Thrombose der Vena iliaca beiderseits. Bronchopneumonien besonders der linken Lunge, eitrige Pyelonephritis, perirenaler Abscess.

Die Intercostalarterien entspringen auffallend regelmässig. Die Wand ist an einigen Stellen atherosclerotisch verdickt, besonders die Ductusnarbe, und unterhalb daran sich anschliessend eine Partie rechts

von den Arterienlumina ist in eine zusammenhängende, beetförmig-erhabene, reinweisse Masse von unregelmässiger Begrenzung verwandelt, die unterhalb des zweiten Arterienpaares scharf abschneidet.

Auf dem mikroskopischen Bild weist die Media die typische Narbe auf, umgeben von Atherosclerose: Bei Sudanfärbung diffus rötlich erscheinende Stellen in den an die Media angrenzenden Schichten der Intima.

Fall 16. 41jährige Frau, die an einem inoperablen Carcinom gestorben ist und Lungenmetastasen aufwies.

Die Gefässwand zeigt nur zwischen den Abgangsstellen der Intercostalarterien Zeichen von Atherosclerose. Sie sieht hier rauh und gelblich aus, während in der Umgebung des an gewöhnlicher Stelle verlaufenden Streifens mit blossem Auge keine pathologischen Veränderungen zu bemerken sind. Eine gesondert liegende Öffnung findet sich wieder dort, wo der senkrecht nach abwärts sich erstreckende Streifen in die sonst glatte Gefässwand sich verliert.

Auch hier haben wir auf dem mikroskopischen Schnitt erkennbar die deutlich ausgeprägte Narbe in der Media. Die Atherosclerose findet sich besonders am Rand der Narbe: Von beiden Seiten her schiebt sich ein roter Streifen zwischen Media und Intima ein.

Noch zwei weitere Fälle, eine 25jährige Frau, die an Carcinommetastasen und allgemeinem Marasmus gestorben ist und ein 61jähriger Mann, der durch eine Spontanruptur des Dünndarms in einer eingeklemmten Hernie ad exitum gekommen ist, weisen ähnliche Bilder wie die vorausgegangenen auf.

Nirgends fehlt die Atherosclerose in unmittelbarer Nachbarschaft der Narbe, wo diese Veränderung überhaupt an anderen Stellen der Wand erkennbar ist. Dass es sich hier nur um einen rein zufälligen Befund handelt, ist wohl nicht anzunehmen, besonders, da man den Zusammenhang zwischen Narbenbildung und Atherosclerose sehr gut verstehen kann, wenn man die Erklärung von Marchand und Aschoff für die Entstehung der Atherosclerose zugrunde legt: diese Gefässerkrankung ist eine natürliche Folge stärkerer Inanspruchnahme der Elastizität der Gefässe, eine Abnutzungserscheinung.

An einer Stelle der Gefässwand, wo infolge eingelagerten starren Bindegewebes eine geringere Elastizität besteht, müssen die elastischen Fasern in unmittelbarer Nachbarschaft der Narbe bei jeder Pulswelle besonders stark in Anspruch genommen

werden, daher gerade hier die besonders frühe Abnutzung, als deutlich sichtbarer Ausdruck dafür die Atherosclerose in der Umgebung der Narbe.

So erhalten wir einen neuen Grund für die Bevorzugung der Concavität des Aortenbogens durch die Atherosclerose, die nach Schmaus durch den stärkeren Anprall des Blutes zu erklären ist.

Ebensoviel Bedeutung kommt wohl der Narbenbildung an zwei nebeneinanderliegenden Stellen zu: Der Narbe des Ductus Botalli, die ja als Prädilektionsstelle bekannt ist, und diese zweite physiologische Narbe, auf deren Wichtigkeit für die Atherosclerose Schridde hingewiesen hat.

WH LBAN 8